Archiv

für

Mikroskopische Anatomie

und

Entwicklungsgeschichte

herausgegeben

von

O. Hertwig in Berlin,

v. la Valette St. George in Bonn

und

W. Waldeyer in Berlin.

Fortsetzung von Max Schultze's Archiv für mikroskopische Anatomie.

Sechsundsechzigster Band.

Mit 40 Tafeln und 74 Textfiguren.

Bonn

Verlag von Friedrich Cohen

1905.

1444

Inhalt.

Seite

Über die Einstülpung der Augenblase. Von August Froriep. (Aus der anatomischen Anstalt zu Tübingen.) Hierzu Tafel I . . . 1

Beiträge zur normalen und pathologischen Histologie einiger Zellarten der Schleimhaut des menschlichen Darmkanales. Von Johannes Ernst Schmidt, approb. Arzt aus Marburg. (Aus dem pathologischen Institut der Universität Marburg.) Hierzu Tafel II . 12

Beiträge zur Histogenese des Nervensystems. I. Über die multizelluläre Entstehung der peripheren sensiblen Nervenfaser und das Vorhandensein eines allgemeinen Endnetzes sensibler Neuroblasten bei Amphibienlarven. Von Oskar Schultze. Hierzu Tafel III bis VI und 17 Textfiguren 41

Zur Lehre von dem feineren Bau des Nervensystems. Von E. J. London. (Aus der Abteilung für allgemeine Pathologie des K. Instituts für experimentelle Medizin in St. Petersburg.) Hierzu Tafel VII .

Über die Nerven des Trommelfells. Von D. Deineka. (Aus dem anatomisch-histolog. Laboratorium der Universität St. Petersburg, Vorstand Prof. Dr. A. S. Dogiel.) Hierzu Tafel VIII . . . 116

Über einen eigenartigen Befund in den Glandulae vesiculares und den Glandulae ductus deferentis des Rindes. Von Dr. Georg Illing, Assistent. (Aus dem physiol. und histol. Institut der Tierärztl. Hochschule zu Dresden. Geh. Med.-Rat Prof. Dr. Ellenberger.) Hierzu Tafel IX 121

Die Nervenendigungen in der harten Hirnhaut des Rückenmarks von Säugetieren. Von J. Wreden. (Aus dem anatomisch-histologischen Laboratorium der Universität St. Petersburg, Vorstand Prof. Dr. A. S. Dogiel.) Hierzu Tafel X 128

Untersuchungen über das Vorderhirn und Zwischenhirn einiger Knochenfische, nebst einigen Beiträgen über Mittelhirn und Kleinhirn derselben. Von Dr. Kurt Goldstein, Volontärassistent an der Psychiatrischen Klinik zu Freiburg i. Br. (Aus dem Dr. Senckenbergischen Neurologischen Institut zu Frankfurt a. M., Direktor Prof. Dr. L. Edinger.) Hierzu Tafel XI—XV und 23 Textfiguren 135

Beiträge zur Histologie und Entwicklungsgeschichte des Kleinhirns, nebst Bemerkungen über die Entwicklung der Funktionstüchtigkeit desselben. Von Dr. Kurt Berliner. (Aus der entwicklungsgeschichtlichen Abteilung des anatomischen Instituts zu Breslau.) Hierzu Tafel XVI und 19 Textfiguren 220

Studien über das Blut und die blutbildenden und -zerstörenden Organe. III. Über den Bau der Amphibienerythrocyten. Von Dr. Franz Weidenreich, a. o. Professor und Prosektor. (Aus dem anatom. Institut in Strassburg.) Hierzu Tafel XVII und 2 Textfiguren 270

Histologische Beiträge zur Sekretion der Bürzeldrüse. Von Margarete Stern. (Aus der dermatologischen Universitätsklinik in Breslau. Direktor Geh. Med.-Rat Prof. Dr. Neisser.) Hierzu Tafel XVIII 299

Über die Form der Schmelzprismen menschlicher Zähne und die Kittsubstanz des Schmelzes. Von Dr. med. Ernst Smreker, Zahnarzt in Wien. Hierzu Tafel XIX—XXI 312

Ein Beitrag zur Kenntnis der Blutbildung bei Knochenfischen. Von Harry Marcus. (Aus dem histologisch-embryologischen Institut in München.) Hierzu Tafel XXII und eine Textfigur 333

Helminthologische Beobachtungen. Von Dr. v. Linstow. Hierzu Tafel XXIII 355

Ruhekern und Mitose. Untersuchungen über die Beschaffenheit des Ruhekerns und über den Ursprung und das Schicksal des Kernfadens, mit besonderer Berücksichtigung der Wirkung der Fixierungsflüssigkeiten. Von Dr. Koloman v. Tellyesniczky, Dozent an der Universität zu Budapest. Hierzu Tafel XXIV—XXVIII 367

Acidophil gekörnte Becherzellen bei Torpedo marmorata. Von Konrad Helly, Assistent. (Aus dem I. anatomischen Institut zu Wien.) Hierzu Tafel XXIX 434

Histologische Untersuchungen über das Muskelgewebe. I. Die Myofibrille des Hühnerembryos. Von Dr. Gustav Schlater. (Aus dem Laboratorium des Marinehospitals in St. Petersburg.) Hierzu Tafel XXX—XXXII und 2 Textfiguren 440

Bemerkung zu der Arbeit von Dr. G. Illing: Über einen eigenartigen Befund in den Glandulae vesiculares und den Glandulae ductus deferentis des Rindes. Von Dr. Heinrich Gerhartz . . . 469

Über die feinere Struktur des Knochengewebes. Von Dr. med. G. Fasoli. (Aus dem pathologischen Institut des Friedrichstädter Krankenhauses zu Dresden. Professor Dr. G. Schmorl.) Hierzu Tafel XXXIII 471

Über doppelte und polimorphe Kerne in Tritonblastomeren. Von Dr. med. W. Rubaschkin, St. Petersburg. (Aus dem zoologischen Institut in Würzburg.) Hierzu XXXIV 485

Über Bau und Inhalt der Dentinkanälchen. Von Dr. Leo Fleischmann. (Aus dem Wiener histologischen Universitäts-Institute. Vorstand: Hofrat Prof. Victor v. Ebner.) Hierzu Tafel XXXV 501

Über einige Pseudostrukturen der Grundsubstauz des Hyalinknorpels. Von K. Studnička (Brünn). Hierzu Tafel XXXVI 525

Über die Entwicklung der Dottersackzirkulation bei Scyllium stellare. Von F. Hochstetter in Innsbruck. Hierzu Tafel XXXVII 549

Über die feinere Struktur der doppelt konturierten Nervenfasern. Auszüglich mitgeteilt von Prof. Dr. Andrea Capparelli. Physiologisches Institut der Universität Catania.) Hierzu 2 Textfiguren 561

Beiträge zur Anatomie der accessorischen Geschlechtsdrüsen der Insektivoren und Nager. Von Dr. Siegfried Grosz. (Aus dem I. anatomischen Institut der Wiener Universität, Hofrat Zuckerkandl.) Hierzu Tafel XXXVIII—XL und 8 Textfiguren . . . 567

Aus der anatomischen Anstalt zu Tübingen.

Über die Einstülpung der Augenblase.

Von
August Froriep.

Hierzu Tafel I.

Die Meinung, dass die Umwandlung der Augenblase zum Augenbecher auf einer passiven Einstülpung durch die Linse beruhe, trifft man bis in die neueste Zeit herein sehr allgemein vertreten, trotz der gewichtigen Einwände, die zu wiederholten Malen gegen dieselbe erhoben worden sind. Das kommt wohl daher, dass uns einmal der Augenschein der Präparate in der gedachten Richtung täuschend beeinflusst, sodann aber und vielleicht hauptsächlich, dass wir für den so seltsamen Gestaltungsvorgang ein zureichendes Motiv suchen und keines finden.

Die Auffassung geht zurück bis auf Huschke, der mit der Entdeckung des Linsensäckchens (1832) und der klaren Feststellung und richtigen Deutung der Augenspalte (1835), in der Erforschung der Augenentwicklung als hervorragender Beobachter glänzt. Er äussert sich über das mechanische Moment sehr vorsichtig, indem er zwar sagt (1835, p. 279), die Einstülpung der Integumenta communia drücke die gewölbte äussere Fläche der Augenblase gegen den Sehnervenkanal hin oder nach innen ein, jedoch hinzusetzt: „oder — will man sich die Nervenhaut hierbei selbsttätig denken — die Retina rollt sich samt den Integumentis communibus gegen sich selbst ein, nach Art einer serösen Haut, und besteht dann aus zwei Blättern.“

Weniger zurückhaltend spricht sich Schoeler (1848) aus, der in betreff des Augenbechers und der Spalte die Darstellung Huschkes erweitert, indem er der Bildung des Glaskörpers besondere Aufmerksamkeit widmet und eine selbständige mechanische Rolle zuerteilt. In der Spalte, sagt er (p. 22), dringe unter und hinter der Linse, ebenfalls als ein Teil des Hautsystems, das

Corpus vitreum zwischen die hintere Wand der Linsenkapsel und die Augenblase vor, wodurch das innere Blatt der letzteren, die Retina, mehr und mehr von der Linse ab- und zurückgedrängt und der Bulbus, bei dem raschen Wachstum des Glaskörpers, bald zu seiner eigentümlichen Kugelgestalt aufgetrieben werde.

Bei Remak (1855) findet sich die in Rede stehende Vorstellung schon als eine selbstverständliche, die nicht besonders erörtert wird, so z. B. p. 73, wo es heisst, die Linse gehe aus einer Einstülpung des Hornblattes hervor, „durch welche die vordere Wand der primitiven Augenblase nach hinten gedrängt wird."

Die nachdrücklichste Fassung aber hat Kölliker (1861) gegeben in einem Referat der Schoeler'schen Arbeit, welches eigentlich nicht sowohl ein Referat, als die Darstellung der Ansicht von Kölliker selbst war und in der objektiven Schilderung über Schoeler merklich hinausging. Die betreffende Stelle lautet (p. 280): „Während von vorn her die Linse die primitive Augenblase einstülpt, geschieht dies kurze Zeit darauf auch von unten her durch einen Fortsatz, welcher wohl unzweifelhaft als eine Wucherung der Cutis gedeutet werden darf. Anfänglich erscheint dieser Fortsatz in Gestalt einer schmalen und kurzen Leiste, welche unmittelbar hinter und unter der Linse die untere Wand der primitiven Blase gegen die obere drängt, bald aber wuchert dieser Fortsatz zu einem kugeligen Gebilde heran und dann ist die primitive Augenblase nicht nur von vorn, sondern auch von unten her vollkommen eingestülpt, so dass die vordere und untere die obere und hintere Wand derselben berührt."

Es kann nicht wundernehmen, dass diese Darstellung, klar wie sie ist und vorgetragen von einem Autor wie Kölliker, man kann wohl sagen, klassisch geworden ist, oder wenigstens die didaktische Literatur beherrscht bis herauf in die neueste Auflage von O. Hertwigs Grundriss der Entwicklungsgeschichte (1904, p. 294).

Der erste, der sich frei davon machte, war His (1868) dadurch, dass er die Einstülpung der Augenblase in die Umgestaltungsvorgänge am Gehirn einordnete und auf die hier von ihm zu grunde gelegten formbestimmenden Spannungsverhältnisse zurückführte. Er sah hiernach in den Augenblasen Biegungs-

ohren, welche die Seitenwand des Vorderhirns bildet infolge der Fixation des vorderen Hirnendes bei überwiegendem Längswachstum des Hirnrohres gegenüber den ventral ihm anliegenden Organen, und fasste nun die Augenspalte als die Höhlung der Knickungsfalte auf und ihre Lippen als die Faltenränder. So fördernd diese Anschauungsweise bei der allgemeinen Formanalyse der ganzen Anlage ohne Zweifel gewesen ist, so reichte sie doch für die spezielle Motivierung des Gestaltungsvorganges im einzelnen nicht aus und hat die ältere Darstellung nicht zu verdrängen vermocht.

Auch dem zweiten Versuch ist dies nicht gelungen, der von Goette (1875) ausging und als treibenden Faktor die durch die fortgesetzte Teilung der Embryonalzellen bedingte Zellenverschiebung aufstellt. Wie bei der Bildung der Gastrula (p. 324) die vom oberen Eipole abwärts vorrückenden Zellen die bewegende Kraft darstellen, welche die Masse des Randwulstes nach innen und aufwärts als der Richtung des geringsten Widerstandes verschiebt, so müssten die in der proximalen Wand der Augenblase zentrifugal sich bewegenden Zellen vom Rande aus eine radiär konvergierende Stosswirkung gegen die distale Wand ausüben, worauf die Masse derselben notwendig gegen die Höhle der Augenblase ausweichen müsse, da der Widerstand in dieser Richtung natürlich viel geringer sei als gegen die dicht anliegende Oberhaut hin.

Die Entstehung der Augenspalte sei dadurch bedingt, dass bei dem geringeren Grad der Einschnürung an der unteren Seite des Augenblasenstieles hier die Zellenverschiebung viel schwächer und daher die Bildung des Einstülpungsrandes sehr gering sei. Die Tatsache, dass bei der Einstülpung der Augenblasenwand die anliegende Oberhaut sich anschliesst und mit einstülpt, ist nach Goette die Folge einer innigeren Verbindung, die sich zwischen beiden hergestellt habe infolge des Druckes, den erstere auf letztere ausübte. Dabei müsse auf den ersten Blick unzweifelhaft erscheinen, dass bei der gemeinsamen Einstülpung die mächtige Wand der Augenblase das mechanische Moment setze und nicht, wie die herrschende Vorstellung annahm, die dünne Oberhaut.

So anregend die Goette'schen Ausführungen auch waren, es fehlte ihnen die Kraft des strikten Nachweises; und selbst wenn man diesen gelten lassen wollte, so waren sie doch im

Grunde nur ein histologischer Ausdruck für die Erscheinung, aber keine morphogenetische Motivierung.

Die von Kessler (1877) daran geübte Kritik musste daher im allgemeinen als berechtigt erscheinen, was jedoch nicht zur Folge hatte, dass die von ihm an die Stelle gesetzte mechanische Deduktion überzeugender gewirkt hätte, wie er ja auch selbst seine Darlegungen in dieser Frage mit grosser Zurückhaltung gibt. Er unterscheidet (p. 31) zwei Momente: einerseits die Spannung der Augenblase durch die darin enthaltene Flüssigkeit und andererseits den auf dem Hornblatt lastenden atmosphärischen Oberflächendruck. Solange diese beiden einander entgegengesetzten Druckwirkungen sich das Gleichgewicht halten, würden Augenblasenwand und Hornblatt in gleichmässiger Spannung verharren; Druckdifferenzen könnten, da der Atmosphärendruck relativ konstant sei, nur durch Veränderung des Binnendruckes bedingt werden; sobald nun — und vielleicht trage die schnelle Vergrösserung der Augenblasen dazu bei — die Flüssigkeitsmenge innen relativ geringer werde, müsse die Wand in demselben Maß axialwärts eingezogen werden. Dabei könne das Hornblatt sich von der Augenblase nicht entfernen, weil die sich entgegengesetzten Druckwirkungen sie aneinander pressen, so dass beide als einheitliche Scheidewand der Wirkung jener Kräfte gleichzeitig unterliegen.

Warum die Einziehung gerade an der Augenblase und nicht an irgend einer anderen Stelle des Hirnrohres auftritt, und warum die Einziehungsrichtung gerade die eigentümlich schräge, diagonal von distal und unten nach proximal und oben wirkende ist, das sind Einwendungen, die schon Kessler selbst erhebt und erörtert. Auch seine Theorie ist eben, wie die von His und von Goette, mehr eine Umschreibung als eine Begründung des in Rede stehenden Vorganges.

Und dies gilt auch für die Ausführungen von Rüdinger (1889), welche im allgemeinen objektiv gehalten und auf zutreffenden Beobachtungen begründet sind. Im Anschluss an Goette werden (p. 148) die histogenetischen Vorgänge, Zellverschiebungen einerseits, Mitosen andererseits, als die wesentlichsten und nächsten Ursachen der Einstülpung der Augenblasen beschrieben und die Annahme, dass die Linse diese Umgestaltung

zustande bringen solle, wird ausdrücklich abgelehnt[1]). Aber wenn somit der ganze Prozess auf die „vitale spezifische Tätigkeit des Zellenmaterials" der Augenblasen zurückgeführt wird, so ist dies im Grunde doch auch wieder eine Umschreibung des Vorganges, die das Rätsel der Veranlassung zur Invagination ungelöst, ja sogar unberührt lässt.

Sofern demnach die Augenblase wirklich eingestülpt wird, nach dem wiederholt gebrauchten Vergleich „wie ein Gummiball, aus dem bei Fingerdruck die Luft entweichen kann", und sofern wir eine mechanische Erklärung für diesen merkwürdigen Entwicklungsakt suchen, so sind wir auch heute nicht in der Lage, etwas besseres zu geben als die Kölliker'sche Fassung von 1861.

Ich möchte nun aber, und dies ist der Zweck dieser Zeilen, darauf hinweisen, dass eine derartige Einstülpung eines vorher kugeligen Ballons, wenigstens bei den von mir untersuchten Formen (Selachier, Reptilien, Vögel, Säuger) überhaupt nicht vorkommt. Die Augenblase hat zu keiner Zeit symmetrische Kugelform. Ihre Umbildung zum doppelwandigen Augenbecher ist nur die allmähliche Ausgestaltung ihrer primitiven Anlage.

Denn sobald das Gehirnrohr geschlossen und die Augenblase als seitliche Vorwölbung an ihm erkennbar ist, zeigt sie auch schon die bedeutsame Eigentümlichkeit, dass sie an einer bestimmten Stelle ihres ventralen Randes nicht wie im übrigen Umfang durch eine Furche abgesetzt, sondern glatt und ohne scharfe Grenze mit der basalen Hirnwand verbunden ist (Fig. 2). Während daher im übrigen Umfang die mit dem Ektoderm in Berührung stehende distale Wand, die spätere Retina, sich gegen

[1]) Dass die Umgestaltung der Augenblase zum Augenbecher von der Entwicklung der Linse unabhängig oder wenigstens nicht an dieselbe gebunden ist, geht, wie mir scheint, in überzeugender Weise hervor sowohl aus der teratologischen Beobachtung von Rabl (1898, p. 538), wo sich ein Augenbecher fand bei fehlender Linse, wie auch aus den schönen experimentell-entwicklungsgeschichtlichen Untersuchungen Spemanns (1901, p. 61), welche nicht nur die Unabhängigkeit der Augenblase von der Linsenentwicklung, sondern sogar umgekehrt die Abhängigkeit der letzteren von der ersteren dartun. Auf diese Beziehungen, sowie weiterhin auf die Glaskörperfrage einzugehen, liegt jedoch ausserhalb des Rahmens dieser Mitteilung, die nur dem Vorgange selbst bei der sogenannten Einstülpung der Augenblase gewidmet sein soll.

die dem Gehirnrohr zugekehrte, zum Pigmentblatt werdende proximale allmählich immer deutlicher in einem mehr oder weniger scharfen Winkel abgrenzt, kommt ventral ein proximaler Wandabschnitt überhaupt nicht zur Entwicklung, sondern die distale Wand verharrt hier in unmittelbarem Anschluss an den Augenblasenstiel und durch diesen an die Hirnwand.

Auf das weitere Wachstum der Augenblase muss dies einen tiefgreifenden Einfluss haben. Denn wenn ihre distale Wand ventral am Stiele unmittelbar festsitzt, so kann sie sich weiterhin nicht als aufgetriebene Blase vergrössern, ihr Flächenwachstum wird vielmehr, in der distalen wie in der proximalen Wand, seine Expansion durch Schub nach der Umschlagsgrenze hin zum Ausdruck bringen, und zwar kann, eben wegen jener ventralen Fixation, dieses Wachstum sich nur in kaudaler, dorsaler und rostraler Richtung geltend machen.

Diesen eigentümlichen Wachstumsbedingungen entspricht die Form des Augenbechers mit seiner Spalte durchaus.

Denn da die Mitte der distalen Wand ventral am Stiel festgehalten ist, muss ein als ungefähr gleichmässig angenommenes Flächenwachstum beider Wände eine distalwärts gerichtete Emporbiegung der Randteile herbeiführen. Die Mitte der distalen Wand aber, die anfangs lediglich durch die ventrale Befestigung am Stiel zurückgehalten war, wird bei weitergehendem Wachstum sogar passiv in die Tiefe gedrängt werden durch die aktive Aufrichtung des Randgebietes, sodass die Form der Blase, die anfangs noch distalwärts gewölbt war, zunächst flacher, dann eben, und endlich mehr und mehr konkav eingesenkt erscheint. Das Resultat dieses Prozesses ist ein doppelwandiges Hohlgefäss, ein kugel- oder halbkugelförmiger Trichter, der Augenbecher, welcher jedoch eine spaltförmige Lücke zeigt dort, wo, infolge der ventralen Befestigung der distalen Wand am Stiel, überhaupt kein Flächenwachstum der Wände stattfinden konnte. Diese Lücke ist die Augenspalte oder besser gesagt Augenbecherspalte, die um so länger wird, je mehr der Randteil durch das Flächenwachstum der beiden Wände im ganzen Umfange sich distalwärts vorschiebt, und um so enger erscheint, je mehr das ganze Organ sich vergrössert.

Man kann also in bezug auf die Entstehungsart des Bechers sagen: es wird nicht sowohl der Grund hinein, als

vielmehr der Rand heraus gestülpt; und die Becherspalte ist nicht eine Rinne, die sich eindrückt, sondern eine Lücke, die stehen bleibt zwischen zwei emporwachsenden Wällen.

Wie steht es nun aber mit der Frage nach dem zureichenden Motiv für den geschilderten Bildungsmodus?

Nach einem mechanischen habe ich nicht gesucht, ein biologisches dagegen scheint mir klar zu tage zu liegen in dem Umstand, dass der glatte Streifen am Boden der Becherspalte die Verbindungsbrücke von der Retina zum Gehirn darstellt, die Bahn also, in der später die Sehnervenfasern ihren Weg nehmen, — vielleicht als Hensen'sche Anlagen schon vorhanden sind.

Hierin sehe ich die morphogenetische Triebfeder bei der Entstehung des Augenbechers mit seiner Spalte: der Lichtrezeptionsapparat hält sich den kürzesten Weg zum Zentralorgan offen.

Dabei dürfen wir uns daran erinnern, dass dieser kürzeste Weg kein neuer Weg ist. Denn in dem Vorläuferstadium, wo die Augenblase in ihrer Ur-Existenz als Sehgrube der offenen Medullarplatte ihre Lichtrezeptionsfläche dorsalwärts richtet, ist es die gleiche Bahn, durch die das Sehepithel an das mediale, später basale Gebiet der Gehirnplatte direkt angeschlossen ist.

Fig. 1, Querschnitt durch die offene Vorderhirnplatte eines Meerschweinchenembryo von 3 mm Länge, gibt eine Anschauung von dieser nahen Beziehung. Der Schnitt streift linkerseits den kaudalen Rand der Sehgrube, rechts geht er voll durch dieselbe hindurch. In der Mitte des Bildes findet sich der Querschnitt des Vorderdarmes mit ungesondertem Chordaentoblast, ventral anliegend das Ektoderm der Mundbucht, dorsal aufgelagert der mediane Streifen, der zum Boden des Gehirnrohrs wird. Neben dem Bodenteil zeigt die Gehirnplatte jederseits zunächst die bereits dorsalwärts aufgerichtete ventrale Längszone (Grundplatte, His), dann die dorsale Längszone (Flügelplatte, His), welche noch horizontal steht und an dieser Stelle die beträchtlich vertiefte Sehgrube darstellt[1]), und endlich einen Randstreifen,

[1]) Auf die vielfach verkannte Tatsache, dass das Wirbeltierauge von Haus aus ein dorsales Gebilde ist, kein ventrales, kann ich hier nicht näher eingehen.

der später mächtig wächst, um die hohe Wölbung der Seitenwand und Decke des Vorderhirns zustande zu bringen. Die Sehgruben zeigen relativ beträchtliche Dimensionen. Ihr Fundus, der ventral-lateralwärts sich konvex vorwölbt und dementsprechend an der Seitenfläche des Vorderkopfes bereits eine kleine, rundliche Vorwölbung, die erste Andeutung einer Augenblase, bedingt, steht in unmittelbarer Berührung mit der Basalfläche der Epidermis, wohingegen die mediale, bezw. ventrale Wand der Grube dem Kopfmesoderm aufliegt. Da nun das Kopfmesoderm rostralwärts sich rasch verjüngt und bald aufhört, so ist rostral im ganzen Umfang der Sehgrube kein Mesoderm vorhanden, und die Berührung derselben mit solchem beschränkt sich demnach auf einen ventral-kaudalen Sektor der konisch verjüngten Grubenwandung. Dieser Sektor aber ist es nun gerade, in welchem bei der nun folgenden Entwicklung die Augengrubenwandung unverändert stehen bleibt, während sie sich davor und dahinter und im ganzen dorsalen Umfange ausdehnt.

So entsteht die Augenblase, wie sie sich in Fig. 2 im Frontalschnitt darstellt. Der Schnitt, der einem Torpedoembryo von 5 mm entnommen ist, zeigt, dass die distale Wand der Augenblase im Bereich der Linsenplatte verdickt ist und nicht sowohl durch Einstülpung als vielmehr infolge dieser Verdickung in das Lumen der Augenblase vorspringt. Im ganzen Umfang geht dieser verdickte Teil (das spätere Retinalblatt) durch den Umschlagsrand in die proximale Wand der Augenblase (das spätere Pigmentblatt) über, nur ventral nicht, hier schliesst die kurze, gestreckte Ventralwand des Stieles unmittelbar an die basale Hirnwand an.

Diese letztere Beziehung bleibt nun im ganzen weiteren Verlauf unverändert erhalten. Fig. 3 zeigt einen übereinstimmend orientierten Frontalschnitt von einem Eidechsenembryo von 2,6 mm Länge. Die Linse ist längst abgeschnürt und liegt in der Pupillaröffnung des Augenbechers. Der Schnitt läuft genau durch die Becherspalte (oberhalb von sp); in der Spalte ist das Kopfmesoderm getroffen, das sich hier herandrängt, und im Grund der Spalte findet sich die gestreckte Ventralwand des Stieles (st) als direkte und kürzeste Verbindungsbrücke zwischen Retinalblatt und basaler Gehirnwand genau so angeordnet, wie es auch der so viel jüngere Embryo in Fig. 2 zeigte.

Dass aber diese Brücke es ist, auf oder vielmehr in der später die Opticusfasern von der Retina zum Gehirn verlaufen, das endlich demonstrieren die in Fig. 4 und 5 abgebildeten Präparate, Embryonen von Torpedo und Anas entnommen, welche der Entwicklungshöhe nach ungefähr entsprechen den Hühnerembryonen vom Ende des 5. Brüttages.

In beiden Objekten ist das Lumen des Sehventrikels (au) noch als Spaltraum erhalten, der sich in dem Frontalschnitt (Fig. 4) auch noch in den Augenstiel hinein verfolgen lässt, Aussen- und Innenblatt des letzteren deutlich von einander trennend. Dem Innenblatt eingelagert sieht man die Nervenfasern, die als feine helle Fädchen von der konkaven Fläche des Retinalblattes im Grund des Augenbechers herabkommend in den Augenstiel einbiegen. Der Schnitt trifft die untere Wand des Augenbechers neben der Becherspalte, dieser ungefähr parallel, und über dieser das in den Glaskörperraum hineinragende Rudiment eines dem Processus falciformis der Knochenfische verwandten Gebildes.

Dass die Nervenfasern aus der Konkavität des Retinalblattes von allen Seiten her nach dem Augenstiel konvergieren und sich hier zu einem Bündel vereinigen, ist in Fig. 5 gut zu sehen, einem Sagittalschnitt aus ungefähr gleichem Stadium, welcher der Eintrittsstelle der Nervenfasern in den Augenstiel entspricht. Vom Augenstiel ist nur das die Nervenfasern aufnehmende Innenblatt getroffen, zu beiden Seiten aber bezeichnet eine Furche die Grenze, in der sich in den medialwärts folgenden Schnitten das Aussenblatt des Stieles vom Pigmentblatt des Augenbechers absetzt.

Die beiden Objekte 4 und 5 gewähren demnach aufwärts und abwärts deutliche Anhaltspunkte für die Feststellung des Entwicklungsganges. Aufwärts lassen sie bereits den N. opticus in seinen charakteristischen Beziehungen erkennen, abwärts zeigen sie noch den primitiven, doppelwandigen Aufbau der Augenblase und ihres Stieles. Besonders Fig. 4 ist lehrreich für unsere Frage, weil hier der Übergang der beiden Wandungen der Augenblase in die beiden Blätter des Stieles in der gleichen Orientierung getroffen ist wie in den in Fig. 3 und 2 abgebildeten früheren Stadien. Der Unterschied besteht eigentlich nur in der Verdickung des Retinalblattes und der Verlängerung des Stieles. Über den direkten Zusammenhang des Retinalblattes mit dem

Innenblatt des Stieles lässt die Abbildung keinen Zweifel und demonstriert auch den nunmehr scharf abgesetzten ventralen Rand des Retinalblattes. Dies aber ist der fixe Punkt bei der Ausbildung des Augenbechers, welcher in deren ganzem Verlauf seine Lagebeziehung zum Zentralorgan unverändert beibehält und lediglich infolge der Entfaltung der umgebenden Teile der Augenblase in die Tiefe gerückt erscheint.

Literaturverzeichnis.

Goette, A.: Die Entwicklungsgeschichte der Unke als Grundlage einer vergleichenden Morphologie der Wirbeltiere. Leipzig 1875.

Hertwig, O.: Die Elemente der Entwicklungslehre des Menschen und der Wirbeltiere. II. Aufl. Jena 1904.

His, W.: Untersuchungen über die erste Anlage des Wirbeltierleibes. Die erste Entwicklung des Hühnchens im Ei. Leipzig 1868.

Huschke, E.: Über die erste Entwicklung des Auges und die damit zusammenhängende Cyklopie. Meckels Arch. Anat. u. Phys. 1832.

Derselbe: Über einige Streitpunkte aus der Anatomie des Auges. (Ende der Netzhaut. Spalt. Prinzip der Augenbildung). Ammons Zeitschr. für die Ophthalmologie. Bd. 4. Heidelberg und Leipzig 1835.

Kessler, L.: Zur Entwicklung des Auges der Wirbeltiere. Leipzig 1877.

Kölliker, A.: Entwicklungsgeschichte des Menschen und der höheren Tiere. Leipzig 1861.

Rabl, C.: Über den Bau und die Entwicklung der Linse. I. Selachier und Amphibien. Zeitschr. wiss. Zool. Bd. 63. 1898.

Remak, R.: Untersuchungen über die Entwicklung der Wirbeltiere. Berlin 1855.

Rüdinger, N.: Über die Bildung der primären und sekundären Augenblasen bei Triton alpestris. Sitz.-Ber. math.-physik. Kl. Akad. Wiss. München. Bd. 19. 1889.

Schoeler, H.: De oculi evolutione in embryonibus gallinaceis. Inaug.-Diss. unter Reichert. Dorpat 1848.

Spemann, H: Über Corelationen in der Entwicklung des Auges. Verh. Anat. Ges. auf d. 15. Versammlung in Bonn. 1901.

Erklärung von Tafel I.

Die Abbildungen sind entnommen dem von mir verfassten Kapitel über die Entwicklung des Auges im Handbuch der vergl. und experimentellen Entwicklungslehre der Wirbeltiere, herausgegeb. von Oscar Hertwig.

Die Photogramme wurden von Dr. Fr. W. Müller mit den Apparaten der Tübinger Anatomie aufgenommen.

Vergrösserung aller Figuren 100:1.

Fig. 1. Querschnitt durch den Vorderkopf eines Embryo von Cavia cobaya von 3,0 mm Körperlänge. Präp. v. A. Froriep.

Fig. 2. Frontalschnitt durch den Vorderkopf eines Embryo von Torpedo ocellata von 5,4 mm Körperlänge. Präp. v. A. Froriep.

Fig. 3. Frontalschnitt durch den Vorderkopf eines Embryo von Lacerta vivipara von 2,6 mm Körperlänge. Präp. v. A. Froriep.

Fig. 4. Frontalschnitt durch den Vorderkopf eines Embryo von Torpedo ocellata von 21 mm Körperlänge. Präp. v. Marie Froriep.

Fig. 5. Sagittalschnitt durch den Vorderkopf eines Embryo von Anas domestica, 122 Stund. bebrütet. Präp. v. H. Grönroos.

Gemeinsame Bezeichnungen.

au = Sehgrube = Höhle der Augenblase, Sehventrikel.
ent = Vorderdarm.
l = Linsenplatte des Ektoderms.
mes = Mesoderm.
n = Sehnervenfasern.
p = Pigmentblatt } des Augenbechers.
r = Retinalblatt }
sp = Gegend der Augenspalte.
st = Stiel der Augenblase.
st.a = Aussenblatt } des Augenstieles.
st.i = Innenblatt }
v = Ventrikel des Vorderhirns.

Aus dem Pathologischen Institut der Universität Marburg.

Beiträge zur normalen und pathologischen Histologie einiger Zellarten der Schleimhaut des menschlichen Darmkanales.

Von

Johannes Ernst Schmidt,

approb. Arzt aus Marburg.

Hierzu Tafel II.

Wenn man sich mit der Histologie pathologischer Prozesse am menschlichen Darme zu beschäftigen beginnt, so bemerkt man bald, dass, trotz der sehr zahlreichen Arbeiten, manche Frage der normalen Histologie dieses Gebietes noch nicht gelöst ist, die Grenzen des normalen Vorkommens mancher Zellarten noch nicht abgesteckt sind und dass die Herkunft gewisser Gebilde unaufgeklärt ist. So wurde die nachfolgende Arbeit ganz unwillkürlich von der Pathologie auf das Gebiet der normalen Histologie hinübergewiesen, oder sie bewegt sich doch auf dem Grenzpfade.

Untersuchungsmaterial: Für feinere histologische Untersuchungen ist das Sektionsmaterial, wenn die Obduktion nicht sehr bald nach dem Tode gemacht werden durfte, im allgemeinen unbrauchbar; es wurden daher für diese Arbeit hauptsächlich operativ gewonnene Stücke verwendet, die meist sehr schöne Präparate liefern. Sie haben aber den Nachteil, dass sie in gewissem Sinne bereits als pathologisch erscheinen können und es teils auch wirklich sind, dass sie ferner nur eine Stelle des Darmes vom gleichen Individuum zur Anschauung bringen. Es waren meist Schleimhautstückchen, die bei Gastroenterostomien, Hernien- und Carcinom-Operationen gewonnen wurden, immerhin solche, die klinisch noch als gesund angesehen wurden. Gewisse Schlüsse lassen sich aus ihnen daher doch wohl ziehen, zumal wenn man als ganz intaktes Vergleichsmaterial das heranzieht, was gelegentlich bei schweren Darmverletzungen und frühzeitig vorgenommenen Sektionen gewonnen wird, und wenn man das berücksichtigt, was der Darm normaler Neugeborener ergibt, was hier geschah.

Eingelegt wurde meist in Orthscher Lösung von Müller-Formol, einiges in 10 % igem und 4 % igem Formol, sowie Alkohol; wenige Stücke kamen bereits sehr sorglich in Sublimat fixiert in unsere Hände. Eingebettet wurde in Paraffin, die Schnitte im allgemeinen 10 μ, teils aber auch nur 4 μ dick, mit Eiweiss-Glyzerin aufgeklebt und in Hämatoxylin-Eosin, Hämatoxylin-Mucikarmin, Alaunkarmin, v. Gieson gefärbt, gelegentlich wurden auch andere spezielle Kern- und Protoplasmafärbungen vorgenommen. Außer von Erwachsenen und Neugeborenen wurden Darmstücke einer Reihe von menschlichen Föten, sowie von Hunden untersucht. (Näheres siehe später.)

Die nachfolgenden, vielfach an Serienschnitten durchgeführten Untersuchungen des oben angegebenen Materiales beziehen sich grösstenteils auf die Topographie und die Häufigkeit des Vorkommens bestimmter Zellformen unter normalen und pathologischen Verhältnissen, unter denen ich besonders den Panethschen Zellen, den Becherzellen und den von mir genauer zu beschreibenden, anscheinend eine neue Zellart darstellenden, gelben Zellen, mein Augenmerk zugewandt habe. Denn nur durch eine genaue Kenntnis der normalen Verhältnisse wird es möglich sein, die etwaige Bedeutung in dem Wechsel bestimmter Zellformen, wie wir sie z. B. so charakteristisch bei der chronischen Gastritis in dem Ersatz des Magendrüsenepitheles durch solches der Darmdrüsen zu beobachten vermögen, richtig abzuschätzen. Durch besondere Umstände wurde meine Aufmerksamkeit auch auf die Entstehung der Meconiumkörperchen gerichtet, ich glaube zeigen zu können, dass auch sie auf eine spezifische Tätigkeit der Darmepithelien, und zwar im fötalen Leben, zurückzuführen sind.

Über Panethsche Zellen.

Es sind, nachdem ich bereits begonnen hatte Material zu sammeln, die eingehenden Arbeiten von Bloch (2, 3)[1] über Panethsche Zellen erschienen. Da ich vielfach auf diese verweisen muss, sei es gestattet, zunächst kurz seine diesbezüglichen Angaben zu referieren. Nachdem Bloch die vielfach unzureichenden und widersprechenden Angaben früherer Autoren zusammengestellt hat, kommt er auf Grund eigener Untersuchungen zu folgenden

[1] Literatur siehe entspr. den Zahlen in Klammer am Schlusse.

Resultaten: Am Grunde aller Dünndarmdrüsen sind beim Säugling wie beim Erwachsenen Panethsche Zellen vorhanden; im Dickdarm des Säuglings sind diese ebenfalls vorhanden, aber nicht in so grosser Zahl und nicht so konstant in jeder Drüse. Diese letzteren jedoch bilden sich bis zum zweiten Lebensjahre völlig zurück. Die Tatsache, dass Kuhmilch vom Säugling besser ausgenutzt wird als vom Erwachsenen (Rubner), ist wahrscheinlich auf diesen Umstand zurückzuführen.

Zur Ergänzung der bei Bloch angeführten Literatur seien noch folgende, teils gleichzeitige, teils frühere Arbeiten genannt: Rachel Zipkin (19) fand Panethsche Körnerzellen bei Jnuus Rhesus im Fundus der Dünndarmkrypten. Monti (11) fand sie beim Murmeltier, Klein (11) beim Opossum. Oppel (10) beschreibt ferner bei Ornithorhynchus Zellen, die wohl auch als Panethsche Körnerzellen zu deuten sind. Beim Menschen wurden sie noch festgestellt von Thorel (20), doch sind seine diesbezüglichen Angaben nur kurze und allgemeinere. Er sah solche Körnerzellen in der ganzen Schleimhaut des Darmkanales bei normalen, katarrhalischen oder atrophischen Zuständen, fast konstant auch in allen hier vorkommenden Geschwürsarten, besonders in den Randpartien. Auch in den Adenomen verhältnismässig häufig, während sie im Magen eine minder regelmässige Erscheinung darstellten und nur bei Pyloruskatarrhen und atrophischen Gastritisformen gesehen wurden. A. Saltikow (14) fand sie einmal in einigen Drüsenschläuchen eines Drüsenzellencarcinomes des Magens, während Kokubo (5) bei Gastritis chronica in den Darmdrüsenschläuchen in grosser Zahl und besonders in den tieferen Abschnitten fuchsinophile Körnerzellen fand.[1])

Hinsichtlich der Konservierung und Färbung der Granula in den Panethschen Zellen sei bemerkt, dass Paneth (12) selbst sie in seinem Falle nach Pikrinsäurebehandlung nicht färben konnte, bei Alkoholhärtung nur ein Maschenwerk fand. Nicolas (9) hat mit Flemmingscher Lösung, Bloch mit Formol gute Resultate erzielt; Stöhr (17) empfiehlt besonders Kalibichromat-Formol

[1]) Nach Abschluss finde ich noch in Virchows Arch., 1905, B. 179, S. 71 in K. Schwalbes Aufsatz: Über die Schafferschen Magenschleimhautinseln der Speiseröhre die Mitteilung, dass er hier „in einem Falle in den Drüsenräumen richtige Panethsche Zellen, d. h. grosse Zellen mit basal gelegenem Kern und ziemlich mächtigen acidophilen Granulis“ gesehen hat.

nach Kopsch mit Nachbehandlung in Müllerscher Flüssigkeit. Ich habe hauptsächlich Müller-Formol (Orth) verwendet, gelegentlich auch Formol. In beiden werden die Granula sehr gut konserviert, das sonstige Gewebe jedoch entschieden in ersterem schöner. Sublimat ergab in sieben Fällen keine oder schlechte Resultate. Bei Alkoholfixierung waren in fünf Fällen die Körner gelegentlich erhalten, meist aber aufgelöst, es zeigte sich dann nur ein Maschenwerk in der Zelle.

Von Färbungen wird teils Rubin S., teils Heidenhains Hämatoxylin-Eisenlack empfohlen, auch mit Eosin sind die Körner, besonders von Zimmermann (18), gefärbt worden. Bloch benutzte Ehrlich-Biondi-Heidenhains Dreifarbengemisch. Thorel, van Gieson. Letzteres ist, auch nach meinen Erfahrungen, wohl die einfachste Darstellungsweise, wenigstens in Müller-Formolpräparaten; dabei werden die meisten (vergl. unten) Zellen so gefärbt, dass man sie bereits bei schwacher Vergrösserung als rötliche Keile zwischen den anderen Epithelzellen aufsuchen kann. Schön dunkel treten die Körner auch mit Eisen-Cochenille gefärbt hervor. Eosin nehmen sie wohl auf, geben jedoch beim Differenzieren leicht den meisten Farbstoff wieder ab, sodass sie viel blasser erscheinen als z. B. eosinophile Leukozytengranula.

Hinsichtlich der Beschreibung der Zellen beim Menschen kann auf die genauen Angaben bei Nicolas, Zimmermann und Bloch verwiesen werden. Auch ich fand, dass die Zellgranula nicht alle gleichwertig sind, indem sie in ihrer Grösse und ihrem tinktoriellen Verhalten sich verschieden zeigen, wobei Grösse und Färbintensität nicht immer parallel gehen; man findet gelegentlich recht grosse Körner, die sich wenig färben und andererseits Zellen, die sich von ganz feinen Granulis fast diffus rot färben. Es sind also jedenfalls verschiedene Funktionsstadien der Zellen, Reifestadien der Granula anzunehmen. Gefunden habe ich die Zellen, in Bestätigung der Blochschen Angaben, regelmässig in jeder Krypte des Jejunum und Ileum, auch im Duoden fast an jedem Drüsengrund, wobei die Zahl der Zellen in der einzelnen Krypte allerdings Schwankungen unterworfen ist, sie scheint gegen das Ileum zu und in diesem etwas grösser zu werden. Im Dickdarm, in dem sie bisher nur von Bloch beschrieben worden sind, habe ich sie, entgegen seiner Annahme, wie die anderen Autoren nicht finden können; auch nicht mit Sicherheit bei fünf Neu-

geborenen, (es konnte allerdings nur in einem Falle auch das Coecum untersucht werden), obwohl gleichzeitig im Dünndarm reichlich Körnerzellen vorhanden waren. Es sind das natürlich nur Stichproben, immerhin waren es ca. 15 Stücke der verschiedensten Darmgegenden. Worauf die Gegensätze zwischen den Blochschen Resultaten und meinen beruhen, vermag ich nicht zu sagen.

Häufig dagegen habe ich Panethsche Zellen im Processus vermiformis von Individuen jeden Alters gefunden. Unter 66 durchgesehenen Fällen, von denen mir ein grosser Teil bereits mit van Gieson gefärbt aus einem von Herrn Dr. Noll bearbeiteten Material[1]) durch Herrn Prof. Aschoff zur Verfügung gestellt wurde, fand ich sie 30 mal, allerdings vielfach nur einzelne Exemplare, manchmal nur eine Zelle in einem Schnitt, zuweilen reichlichere, keineswegs aber etwa proportional dem Alter der betreffenden Individuen, sondern bis zu 50 Jahren bald weniger, bald mehr. Wenn die Processus auch meist operativ entfernt waren, so sind die Zellen doch wohl als normales Vorkommnis anzusehen, denn sie fanden sich gerade in den noch ganz normalen Partien und auch in ganz intakten Wurmfortsätzen.

Unter besonderen Verhältnissen habe ich auch im Dickdarm ausnahmsweise dreimal Panethsche Zellen gefunden. Einmal in einem etwas zottigen Polypen mit unregelmässigen Drüsenformen. Das teils mit deutlicher Saumbildung ausgestattete Epithel zeigte stellenweise Beginn von Mehrschichtung und enthielt reichlich Becher- und Panethsche Körnerzellen; diese waren nicht besonders breit und lagen hier nicht nur in den Fundis, sondern auch höher oben in der Kryptenwand, nach dem Darmlumen zu.

Ferner fand ich sie in einem langgestielten, keulenförmigen Polypen der Flexura lienalis von einem 25jährigen Individuum. Das Epithel zeigte gleichfalls Ansätze zu Mehrschichtung und enthielt reichlich Becherzellen; Panethsche Zellen fanden sich nur in einigen Krypten gegen den Fundus zu. Schliesslich fanden sie sich noch bei einem Adenocarcinom des Colon und zwar nur am Fundus weniger Drüsen nahe dem Übergang der scheinbar noch gesunden Schleimhaut in das carcinomatöse Gewebe.

---

[1]) Die Ergebnisse der von Dr. Noll ausgeführten Untersuchungen über Epityphlitis sind in 20a mitgeteilt worden.

Was das Auftreten der Körnerzellen beim Fötus anbelangt, so scheinen sie verhältnismässig spät sich zu differenzieren; bei einer Reihe junger Föten konnte ich sie nicht finden, jedoch waren sie bei einem solchen des 7. Monats deutlich, wenn auch spärlich vorhanden, ebenso neben Becherzellen am Drüsengrunde bei einer Frühgeburt von 42 cm Länge, und bei einer solchen von 45 cm waren sie sehr gut, wenn auch nicht in jeder Drüse, ausgebildet.

Kernteilungsfiguren habe ich weder beim Fötus noch beim Erwachsenen in den Panethschen Zellen gesehen, was wohl auch ganz begreiflich ist, da eine sich teilende Zelle nicht anderweitig voll funktionieren wird. Dagegen liegen die Kernteilungsfiguren im Dünndarm regelmässig über der Zone, welche die Panethschen Zellen enthält, sodass von hier aus wie nach oben, so auch nach unten ein Ersatz eintreten wird, wenn er überhaupt nötig ist.

Hinsichtlich der Funktion der Körnerzellen wird man kaum mehr gegen Bizzozeros (1) Ansicht, dass sie Jugendstadien von Becherzellen seien, Front zu machen brauchen; ich habe, wie die anderen Beobachter, nie Übergänge zu Becherzellen gesehen. Auch beim Fötus, besonders in Mucikarminpräparaten, ist die Scheidung eine scharfe, trotzdem sich hier Becher- und Panethsche Zellen nebeneinander finden. Besonders aber spricht noch dagegen, dass sich bei jüngeren Föten zwar sehr schöne Becherzellen, aber gar keine Körnerzellen ausbilden.

Eine andere Frage aber ist die nach der Art der speziellen Funktion der Panethschen Zellen. Nach Blochs Publikationen muss man denken, dass sie eine spezifische Aufgabe bei der Milchverdauung des Säuglings hätten.

Es sind nun aber die Zellen bisher nur bei Pflanzenfressern, nie bei reinen Fleischfressern gefunden worden. Geleitet von dem Gedanken, dass sich vielleicht auch bei diesen solche körnig präformierten Sekrete fänden, die sich aber mit dem Nahrungswechsel des jungen Tieres zurückbildeten, habe ich die Verhältnisse bei fünf neugeborenen und jungen Hunden untersucht sowie bei einer ca. zwei Monate alten Katze; doch konnte ich nichts derartiges finden. Zusammen mit dem Umstand, dass nach meinen Untersuchungen kaum ein Unterschied in der Zahl der Panethschen Zellen beim Neugeborenen und Erwachsenen besteht, spricht diese Tatsache sehr gegen die Annahme, dass die Panethschen Zellen

einen Körper der Milch besonders beeinflussen, oder einen solchen wenigstens, der dieser besonders zukäme.

Von einer Rückbildung der Panethschen Zellen oder ihrer Funktion habe ich mich nicht überzeugen können, da ich sie im Dünndarm in gleicher Reichlichkeit wie beim Neugeborenen fand, im Dickdarm aber auch bei diesen vermisste. Auch im Processus vermiformis ist von einer Rückbildung nicht die Rede, wenigstens nicht stärker als des sonstigen Epitheles, denn wir fanden sie ja auch noch bei einem 50jährigen Individuum ebenso reichlich wie beim Neugeborenen. Und gerade im Wurmfortsatz sind etwaige Gebrauchsansprüche, woraus man ihr Verbleiben erklären könnte, sehr geringe. Doch weist dieser Umstand auf etwas anderes hin. Der Processus vermiformis, in seiner Verkümmerung ein Rest des ursprünglich selbständigeren Coecums, deutet wie bei den anthropoiden Affen auf eine in der Ernährung stattgefundene Änderung hin (Gegenbaur, 26). Diese Änderung ist wohl die Abwendung von der ausschliesslichen Pflanzennahrung, und als Rest eines spezieller für diese bestimmten Darmes finden sich die Panethschen Zellen noch im Processus vermiformis, wie sie sich sonst bei Pflanzenfressern finden. Welchen Teil der Pflanzennahrung sie besonders beeinflussen, muss dahingestellt bleiben.

Das gelegentliche Vorkommen im Dickdarme weist auf eine ursprüngliche Gleichheit des gesamten Darmepitheles hin, in unseren Fällen besonders darauf, dass hier wohl frühzeitig in der Fötalperiode Epithelstellen unter besondere Lebensbedingungen gestellt wurden, die zu eigenartiger Entwicklung führten.

Wenn also das gesetzmässige Vorkommen der Panethschen Körnerzellen im gesamten Dünndarm während des ganzen Lebens auf eine dauernde Funktion für die Verarbeitung der menschlichen Speise mit Sicherheit schliessen lässt, so werden wir eine wirkliche Aufklärung über ihre spezielle Aufgabe doch erst durch weiter fortzusetzende experimentelle Untersuchungen am Darm reiner Pflanzenfresser, der durch die reichlichen Panethschen Zellen charakterisiert ist, gewinnen können.

Gelbe Zellen. (Vergl. Abb. Fig. 1 und 2.)

Im Gegensatz zu dem sonstig fixierten Material ist mir in den mit Müller-Formol behandelten Stücken ein eigenartiges

Zellenbild aufgefallen, das sich hauptsächlich, um es gleich zu sagen, durch seine Gelbfärbung auszeichnet.

Diese Zellen finden sich zwischen den Epithelzellen der Darmschleimhaut und zwar besonders gegen den Fundus der Lieberkühnschen Drüsen zu, manchmal 3—4 an einem Fundusschnittbild, doch auch höher oben, wenig oder gar nicht im Oberflächenepithel. Ausgezeichnet sind sie durch einen relativ breiten Teil oder Fuss, der gelbgefärbt erscheint und bei starker Vergrösserung sich aus zahlreichen feinen Körnchen zusammengesetzt zeigt. Diese sind feiner als es die eosinophile Körnelung der Leukozyten zu sein pflegt, sodass sie gelegentlich fast untereinander verschwimmen. Die Körnchen reichen bis zum Kern, den sie halbkreisförmig umgeben, sie liegen nur auf diesem einen Pol der Zelle beschränkt, der dem Kryptenlumen stets abgewendet ist; sein Querdurchmesser ist grösser als der der daneben gelegenen Epithelzellen. Der Kern hat das Aussehen von solchen des Epitheles, gross, rund, bläschenförmig, mit feinem, relativ spärlichem Chromatingerüst, er erscheint vielfach etwas grösser, vor allem heller und mehr kreisrund als die Kerne der daneben liegenden Epithelzellen. — Es ist schwer zu sagen, ob die Zellen mit ihrem körnchenfreien Pol das Drüsenlumen erreichen oder nicht, selbst auf ganz dünnen Schnitten erscheinen sie oft wie angelagert an das Fundusepithel oder wie dazwischengedrängt; im ersteren Falle liegt der Kern weiter entfernt vom Drüsenlumen, im letzteren näher daran als die übrige Kernreihe. Seltener findet man ihn noch weiter bis fast in das Lumen vorgerückt, einen Schweif von gelben Granulis hinter sich herziehend, sodass es aussieht, als wäre die Zelle auf der Durchwanderung.

Ich bezeichne diese Zellen als gelbe, weil sie bereits im ungefärbten Präparat als solche erscheinen, sie behalten ihre Farbe bei, wenn die Schnitte mit Alaunkarmin oder Hämatoxylin-Mucikarmin behandelt werden; bei Hämatoxylin-Eosinfärbung erscheinen sie je nach der Differenzierung mehr oder weniger orangegelb getönt. Van Gieson färbt sie intensiv gelb, natürlich fallen sie hier nicht so ins Auge; bei Altmannscher Methode sieht man in einer Reihe von Zellen basal einen feinen rötlichen Staub liegen, der unseren Granulis wohl entspricht. Es finden sich die gelben Zellen sowohl im Dünndarm als im Dickdarm ohne grossen Unterschied in der Zahl, wohl aber in toto bald mehr, bald weniger.

Ich habe sie an allen geeignet behandelten Stücken eines sehr gut erhaltenen Materiales feststellen können, im ganzen in 14 Fällen (zweimal im Duoden, einmal im Jejun, zweimal im Ileum, viermal im Processus vermiformis, viermal im transversum, viermal im descendens und Flexura sigmoidea, dreimal im Rectum). Auch in den Brunnerschen Drüsen finden sich gelegentlich einzelne dieser Zellen, der Kern ist hier meist nicht so ausgesprochen rund, weil die Zellen zusammengepresst erscheinen, jedoch ist die Körnelung die gleiche, gelbe.

Wenn nun auch die meisten der von mir untersuchten Darmstückchen von pathologischen Fällen stammen, so scheinen die eben beschriebenen Zellen doch normale Bestandteile der Darmschleimhaut zu bilden, denn ich habe sie auch beim normalen Neugeborenen allenthalben gefunden, ebenso beim Hunde (siehe unten). Mit den Panethschen Zellen haben diese gelben Zellen gar nichts zu tun, wie ja aus der Beschreibung hervorgeht, auch mit Leukozyten sind sie nicht zu verwechseln; die eosinophilen Leukozyten, die sich ja bei Entzündungsprozessen oft reichlich, das Epithel durchwandernd finden, wie ich auch beobachten konnte, sind sowohl durch ihre Kernform als durch die Tinktion ihrer Granula sehr gut davon zu unterscheiden, letztere erscheinen z. B. bei Alaunkarmintinktion ungefärbt, während unsere Granula ihre deutliche Gelbfärbung aufweisen; und mit Hämatoxylin-Eosin gefärbt, (längeres Färben mit Eosin und Differenzieren in Wasser einige Stunden), erscheinen die roten Blutkörperchen und besonders die Leukozytengranula prachtvoll leuchtend rot, unsere Granula dagegen höchstens orangegefärbt.

In anderweitig behandeltem Material, auch bei Formolfixierung, habe ich (soweit die geringe Zahl der Stücke einen Schluss erlaubt) derartige Granulationen nicht entdecken können, wie ich oben bereits bemerkte.

Suchen wir in der Literatur nach Angaben über granulierte Zellen zwischen dem Darmepithel ausser den von Paneth beschriebenen, so finden sich solche einmal in den Arbeiten von Bloch. Dieser beschreibt (bei Formolfixierung, Biondifärbung) Zellen, die ebenso hoch sind wie die anderen Darmepithelzellen und den gleichen Kern haben; der Fuss ist breit, in ihm „liegen rings um den Kern Granula, die genau dasselbe Aussehen und dieselbe Reaktion haben wie die eosinophilen Leukozyten. Man

konnte fast glauben, dass es eine solche Zelle sei, welche in eine Epithelzelle eingedrungen ist". Leider gibt er keine Abbildung. Wie sehr meine Zellen von den eosinophilen Leukozyten unterschieden sind, habe ich bereits gesagt. Ausser echten durchwandernden eosinophilen Leukozyten konnte ich keine Zellen finden, die die gleiche eosinophile Granulierung aufgewiesen hätten. Ich bin daher nicht in der Lage, die von Bloch beschriebenen Zellen ohne weiteres mit meinen gelben Zellen zu identifizieren.

Kultschinsky (31) beschreibt beim Hunde Zellen, (Fix.: Kali bichr. 2 T., Hydr. bichl. 0,25 T., 2 % Essigsäure 50 T., Alkohol 96 % 50 T., Färbung mit Bioñdi-Ehrlich), die den Darmepithelzellen sonst gleich stehen, aber Granula enthalten, die sich bei 24stündiger Färbung hellgelb tingieren, weil sie zunächst Orange aufnehmen, später werden sie rot, weil sie auch Säurefuchsin aufnehmen, es sind also acidophile Körner; auch acidophile Leukozyten färben sich erst gelb, dann rot, ebenso färben sich beide mit Eosin entsprechend; es sind also beiderlei Granula die gleichen, schliesst er, die der Epithelzellen werden von den Leukozyten aufgegriffen. — Über eosinophile Leukozyten zwischen dem Epithel sagt er nichts; diese finden sich aber mit rundem, in Hämatoxylin ziemlich tiefgefärbtem Kern und deutlich rotgefärbten Granulationen im Hunde-Epithel wie auch beim Menschen, nur scheinen mir beim Hunde solche mit einfachem, rundem Kern häufiger zu sein als bei jenem. Die gelb granulierten Zellen dagegen zeigen auch beim Hunde die gleichen Erscheinungen wie beim Menschen. Es ist mir daher fraglich, ob Kultschinsky diese Zellen wirklich meint, aus seinen schematisierten Abbildungen kann ich es nicht ersehen.

Ferner haben Nicolas und W. Möller ähnliche Zellen bei verschiedenen Tieren beobachtet. (Des letzteren Arbeit war mir leider nicht zugänglich). Nicolas beschreibt in Präparaten von der Eidechse (Flemming, Safranin-Krystallviolett) am Grunde von Furchen des Darmes Zellen, welche hier ausschliesslich und sehr spärlich gelegen sind, sie haben Flaschenform, ihr schmaler Hals erreicht die Oberfläche wie die Nachbarzellen, ihr Protoplasma ist vollgepfropft mit ausserordentlich feinen, lebhaft rotgefärbten Körnchen; der kleine Kern von undeutlicher Struktur ist violettgefärbt und liegt näher dem Zellenhals als der Basis. Es finden sich weder Übergänge zu Panethschen-, noch zu Becherzellen,

sie sehen fast aus wie wandernde safranophile Leukozyten, sind jedoch dazu zu regelmässig gebaut. Ihre Bedeutung ist unklar. —

Die Möglichkeit, dass diese Zellen ähnliches darstellen wie die von mir beschriebenen, ist nicht auszuschliessen, der Abbildung nach sind sie aber doch recht verschieden davon.

Fragen wir nun nach der Bedeutung der gelbgranulierten Elemente zwischen den Darmepithelzellen, so ist es zur Zeit nicht möglich, eine Antwort zu geben. Möglich, dass sie spezifisch resorbierende Zellen sind. Falls etwa im Sinne Kultschinskys ein Zusammenhang mit den eosinophilen Leukozyten besteht, ist er jedenfalls nicht so einfach, wie dieser Autor meint, jedoch erscheint diese Annahme überhaupt nicht recht wahrscheinlich. Diese Zellen mit der Gallenresorption in Zusammenhang zu bringen, ist vorläufig nicht begründet, warum lägen sie dann hauptsächlich gegen den Fundus der Drüsen zu; auch tritt die gelbe Farbe, wie gesagt, ja nur in den mit Müller-Formol behandelten Präparaten hervor. Zu Elementen des Bindegewebes sind sie auch nicht in Beziehung zu bringen, zwar finden sich hier gelegentlich gelbbraunpigmentierte, aber ganz andersartige Zellen, wohl phagocytärer Natur (siehe später).

Die eigentümlich gelbe Farbe weist darauf hin, dass die Zellen eine gewisse Affinität zur Chromsäure, vielleicht gerade in der Müllerschen Kombination besitzen. „Chromaffine" Elemente sind nun als regelmässiges Vorkommnis im Sympaticus und seinen Abkömmlingen, den sogenannten Paraganglien beschrieben worden (Kohn). Gegen die Annahme, unsere Zellen könnten etwa nervöse Elemente sein, spricht aber einerseits ihr vereinzeltes Vorkommen, sie stehen nicht in Gruppen oder Verbänden; andererseits auch der Umstand, dass sie anscheinend eine gewisse Locomotion besitzen, worauf die Zellen hinweisen, welche wie durchwandernd erscheinen. Ebenso ist der Bau der Zellen, wenigstens von dem von Kohn angegebenen der Paraganglienzellen, ganz abweichend.

Es muss die Frage nach ihrer Bedeutung zur Zeit also offen gelassen werden.

Tunica propria.

Bemerkungen über Becherzellen.

Die Zellelemente, die sich in der Tunica propria speziell des menschlichen Darmes, in dem Zottengewebe und zwischen den

Krypten finden, sind bisher, abgesehen von Muskelfasern und elastischem Gewebe, wenig eingehend untersucht. Ausser kurzen Angaben, hauptsächlich die Leukozyten betreffend, findet sich eine Bemerkung bei Schaffer (15), dass er plasmareiche Zellen, die feine oder gröbere, mit Hämatoxylin sich färbende Granula enthielten, besonders in der Submucosa des Dünndarmes gefunden habe; der Kern war teils einfach oval, teils auch mehrfach vorhanden. Weiter finden sich einige Zellarten der Mucosa beschrieben von Struiken (38), jedoch fehlen genauere Angaben über Art und Menge des Materiales, auch hat er hauptsächlich nur Biondis Tinktion benutzt.

Bei Schlesinger (34) finden wir die Angabe, dass er Zellen des lymphoiden Gewebes im normalen Dünndarm, über dessen Herkunft er leider nichts genaueres angibt, in einigen Fällen in Plasmazellen bald mehr des Unnaschen Typus, bald solche des Marschalkoschen Typus umgewandelt sah. Gleiche Beobachtungen hat schon zuvor Councilman (Journal of experimental Med. 1898) gemacht, wie ich Hoffmann: Über das Myelom in Zieglers Beiträgen, B. 35/04, entnehme. — In dem Bericht über Topographie der Wurmfortsatzerkrankungen von Aschoff (20a) finden wir die Angabe, dass die Plasmazellen subepithelial ganz wie im Magen eine breite Zone in der normalen Schleimhaut des Proc. vermiformis bilden. — Über die eosinophilen Leukozyten in der Darmschleimhaut berichtet eingehender eine Arbeit von Stutz (39). Bei den verhältnismässig spärlichen Angaben sei es gestattet, meine mehr nebenbei gemachten Beobachtungen hier mitzuteilen.

Beim normalen Neugeborenen finden sich nur wenige eosinophile Leukozyten, manchmal muss man sehr danach suchen, da sie teils nur spärlich Granula enthalten; dagegen sind Mastzellen (Polychrom-Methylenblau-Färbung) bereits relativ reichlich vorhanden, besonders auch in der Submucosa, wo sie teilweise ganz lang ausgezogen, spindelig erscheinen. Plasmazellen, ich meine solche, in denen der im Protoplasma exzentrisch gelegene Kern meist die typische Radform zeigt, konnte ich mit Sicherheit nicht nachweisen. Das ganze Zwischengewebe ist überhaupt beim Neugeborenen noch ziemlich wenig entwickelt, wie beim Fötus. Wenn man das bedenkt und hinzunimmt, dass auf einer gewissen embryonalen Stufe der Entwicklung, im 7.—8. Monat etwa, nur

sehr spärlich Panethsche Zellen vorhanden sind, dass im Dickdarm, wie auch noch beim Neugeborenen, das Oberflächenepithel sehr reichlich Becherzellen enthält, so drängt sich, wenn man Blochs Beschreibung der Säuglingsdarmatrophie (3) liest, der gerade diese Punkte betont, unwillkürlich der Gedanke auf, ob es sich hier nicht um ein Stehenbleiben der Darmentwicklung, etwa auf einer Stufe des 7.—8. Monats, handelt, denn die Kinder, die Bloch anführt, haben doch anscheinend von Geburt an gekränkelt. Der Frage weiter nachzugehen fehlt mir leider das nötige Material, zu bedenken ist sie aber doch vielleicht und einer weiteren Prüfung würdig.

Dass auch bereits beim Fötus eosinophile Zellen sich finden, wie Stutz es vom fünfmonatlichen Embryo angibt, kann ich bestätigen, auch ich habe bei einem solchen und einem des sechsten Monates deutliche, wenn auch spärliche derartige Zellen gesehen.

Was die Verhältnisse beim Erwachsenen anbelangt, so habe ich ja bereits auf die Mängel meines Materiales hingewiesen. Es fand sich in den klinisch als normal betrachteten Stücken eine wechselnde Zahl von eosinophilen Leukozyten, auch im, oder zwischen dem Epithel; die Differenzen sind teils wohl auf ein verschiedenes Verdauungsstadium, teils auf Entzündung oder doch Reizung zurückzuführen. Immer aber war die Zahl grösser als beim Neugeborenen; demgegenüber fanden sich die Mastzellen nicht vermehrt. Plasmazellen habe ich in geringer Anzahl immer gefunden und zwar ohne eine bestimmte Lokalisation hier und da; bei einer eingeklemmten Hernie waren sie im zuführenden Stück reichlicher als im abführenden vorhanden, ebenso fanden sich bei einem anderen Hernienstück ziemlich reichlich Plasmazellen. Den gleichen reichlicheren Befund wiesen auch vier Fälle von Enteritiden leichteren Grades auf. Die buntesten und reichsten Bilder bekommt man aber bei Carcinomen zu sehen. Ich habe bei acht Carcinomen, die operativ entfernt wurden, die Schleimhaut vom (klinisch) Gesunden bis ins Carcinomatöse untersucht. Es finden sich da immer sehr reichlich eosinophile Leukozyten, wenn auch nicht ganz gleichmässig in der Schleimhaut verteilt und keineswegs immer direkt proportional mit der Annäherung an das Carcinom zunehmend. Mastzellen sind in mässiger Menge vorhanden, einen gegenseitigen Ausschluss mit den eosinophilen

Leukozyten, respektive Abnahme der einen zu Gunsten der anderen, wie es Lubarsch (7) vom Magen angibt, konnte ich weder hier noch in den zuvor besprochenen Fällen konstatieren. Die Plasmazellen sind ganz bedeutend vermehrt, teils bis zu ausserordentlichen Mengen, dass das ganze Gesichtsfeld davon beherrscht wird. Daneben finden sich dann Zellen von lymphoidem Charakter, teils den Plasmazellen ähnlich, so dass sie zuweilen nicht recht zu bestimmen sind. Überhaupt gewinnt man, das ganze Material zusammengenommen, den Eindruck, als ob die Grenzen zwischen den einzelnen Zellarten nicht so scharf zu ziehen wären und sich Übergänge fänden, wenn man Leukozyten sieht, die nur ganz spärlich Granula enthalten, Bindegewebszellen, die eben einige Mastzellengranula aufweisen, stark mastzellenartig granulierte Zellen mit typischem Räderkern.

In einigen der Carcinomfälle sind mir besonders grosse Zellen im Bindegewebe aufgefallen, die einen gequollenen Eindruck machen. Kern und Protoplasma ist vergrössert, beide färben sich wenig intensiv. Sie liegen besonders nahe der Oberfläche unter dem Epithel. Schliesslich finden sich hier noch Zellen, die unregelmässig geformt, gelblich-braun erscheinen, die mit einem teils körnigen, teils grobscholligen Pigment angefüllt sind, also wohl phagozytäre Zellen, die sich mit resorbierter Galle oder Zerfallsmaterial, vielleicht aus Blutungen, beladen. Eisenreaktion geben dieselben, mit Ferrocyankalium und HCl behandelt, nicht, was jedoch bei Müller-Formolpräparaten nicht beweisend ist, wenn auch die Stücke nicht länger als 24 Stunden darin verblieben und eines nur in Formol gehärtet war. Das ganze Zwischengewebe zeigt sich beim Carcinom also doch, bereits bis zu fünf Zentimeter vom Erkrankten entfernt, stark beeinflusst von der Entzündung, dem Gift, oder der Stauung.

Ich möchte hier einige Bemerkungen über die Becherzellen, insbesondere des Dickdarmepithels anschliessen, zumal über die Abkunft derselben immer noch keine einheitliche Ansicht zu herrschen scheint. In den Carcinomfällen ist regelmässig eine stärkere Schleimproduktion zu finden und zwar bilden sich dabei richtige Becherzellen in grösserer Zahl aus, die bei Eisen-Cochenille-Behandlung ganz hell erscheinen, nicht grau wie die Schleimzellen. Nicht nur in den Drüsen nimmt die Zahl derselben so zu, dass man fast keine anderen Zellen, oder nur gelegentlich ganz

schmale dazwischen findet und auch am Fundus ausgebildete Becherzellen sitzen, sondern auch im Oberflächenepithel häufen sie sich sehr. Ein derartiges enormes Vorwiegen der Becherzellen findet sich nun auch beim Neugeborenen und das Oberflächenepithel besteht fast ganz daraus, nur gelegentlich findet man ganz schmale, wohl entleerte Zellen dazwischen. Betonen möchte ich, dass auch im Processus vermiformis eine sehr reiche Schleimproduktion stattfindet, dass zuweilen das ganze Lumen mit Schleim ausgefüllt ist, so dass gerade hier, wo später sehr häufig tuberkulöse Prozesse sich ansiedeln, eine Frühinfektion aus dem Mangel an Schleim, wie es von anderer Seite für die Magenschleimhaut angenommen wurde, auszuschliessen ist.

Beim Fötus habe ich bereits am Ende des dritten Monates ausgesprochene Becherzellen teils auf den Zotten, teils mehr an der Basis gesehen. Allmählich zunehmend sind sie bereits im sechsten Monat im Dickdarm sehr zahlreich, auch im Oberflächenepithel. In den drei letzten Monaten sind sie schon so vorherrschend wie beim Neugeborenen. Auch im Ileum sind bei letzterem die Becherzellen besonders auf den Zotten reichlicher als später vorhanden, wenn ihr Vorkommen ja allerdings auch beim Erwachsenen noch grossen Schwankungen unterworfen ist.

Diese beiden Momente, das reichliche Vorkommen der Becherzellen im Oberflächenepithel des Neugeborenen und das Verhalten beim Carcinom, dürften mit den sonst immer betonten Gründen sehr zu Gunsten der Annahme sprechen, dass unter Umständen jede gewöhnliche, sogenannte Protoplasmazelle des Darmtractus zur Becherzelle werden kann. Das scheint vor allem dann einzutreten zu können, wenn stärkere Abnutzungsmomente, besonders aber die Reize, welche durch resorbtionsfähige Stoffe gegeben werden, zurücktreten oder ganz fehlen; das wäre beim Fötus der Fall, wo wir in der Mitte der Gravidität, das heisst in der Periode, in der das resorbtionsfähige Fruchtwasser in den Darmkanal eintritt, relativ wenig Becherzellen, dafür aber deutliche Resorptionserscheinungen am Darmepithel beobachten können, wie weiter unten ausführlicher dargelegt werden soll; während beim Neugeborenen, wo das eingedickte Meconium keine resorbtionsfähigen Stoffe mehr enthält, das Fruchtwasser wegen Füllung des Darmes nur noch in den Magen und die oberen Darmabschnitte gelangt, die Schleimbildung immer stärker hervortritt, so dass

schliesslich der ganze Dickdarm und Processus vermiformis mit einer fast kontinuierlichen Schicht von Becherzellen und Schleim überzogen ist und auch im Ileum diese Elemente sehr weit verbreitet sind. — Dafür spricht auch folgender Fall: Bei einer 39 jährigen Frau wurde 1902 wegen der Annahme von Tb. des Coecum und Colon ascend. das Ileum vor der Valvula coli durchschnitten und ins Colon transversum eingepflanzt, der Stumpf aber vernäht. Sommer 1903 wurde jedoch das Coecum mit dem Ileum stumpf abgetragen und es fand sich nun in diesem von der Verdauung nahezu ganz ausgeschlossenen und ruhiggestellten Darmabschnitt, die Höhe der Zotten fast ganz mit Becherzellen bedeckt. Bemerkenswert war, dass die Panethschen Zellen sich als zahlreich und stark mit Körnchen gefüllt erwiesen. — Beim Carcinom muss besonders die Stauung und Eindickung des Kotes, der schliesslich keine resorbtionsfähigen Stoffe mehr enthält oder abgeben kann, verantwortlich gemacht werden. — Es wird zwar gerade das frühe Auftreten der Becherzellen für eine spezifische Anlage geltend gemacht, so von Ebner (6), aber dann wäre die unregelmässige Anordnung auffallend; und man kann ebensogut eine weitere Entwicklungsphase desselben Epithels annehmen wie eine bereits vorhandene Differenzierung, zumal das Epithel sonst noch recht wenig differenziert erscheint.

Dass die Becherzellenform ein gewisses Reifestadium der normalen Zellentwicklung oder Zellfunktion darstellt, darauf weist, wie es auch Sobotta (16) bemerkt, hin, dass Kernteilungen bei zunehmender Becherzellenzahl eher abnehmen als zunehmen. Ich habe sie übrigens meist nahe dem Fundus, nur einzeln höher oben, nie aber als besondere Zentren am Übergange von Oberfläche zu Krypte etwa, gefunden.

Diese Punkte dürften also wohl für den Beweis der Herkunft der Becherzellen aus Protoplasmazellen mit verwendet werden.

Über Meconiumkörperchen. (Vergl. Abb. Fig. 3, 4, 5, 6.)

Beim Durchsehen von Schnitten des Darmes verschiedener Föten ist mir das frühzeitige Auftreten eigenartiger Gebilde im Darmlumen aufgefallen, die mit den Meconiumkörperchen zu identifizieren sind, und ich suchte ihrer Genese näher zu kommen, zumal Erscheinungen bei neugeborenen Hunden, die zunächst zu anderen Zwecken untersucht waren, einen Fingerzeig gaben.

Wenn wir die Literatur nachsehen, in der die Meconiumkörperchen beschrieben werden, so finden wir über ihre Abkunft nur Vermutungen, keine speziellen Studien. Die erste genauere Abhandlung über Meconiumkörperchen findet sich bei Robin et Tardieu (40). Förster (24) beschreibt sodann „unregelmässige Klümpchen und Schollen, welche die dunkle Färbung des Meconium bedingen und ohne Zweifel Gallenfarbstoff sind". Auch Tardieu (41) hat diese Ansicht, er beschreibt 1868, zurückgreifend auf seine gleichen früheren Angaben, die Meconiumkörperchen in einer Weise, die als klassisch anzusehen ist, es sei daher daraus folgendes abgedruckt:

La partie constituante qui prédomine dans le méconium et le caractérise essentiellement, se compose de grains ou grumeaux de la matière colorante verte de la bile (biliverdine ou bilifulvine). Ces granules ou grumeaux de matière colorante sont globuleux quelque fois, ovoïdes le plus souvent, ou polyédriques à angles arrondis. On peut d'un sujet à l'autre les trouver la plupart polyédriques ou, au contraire, presque tous ovoïdes et arrondis. Ils sont remarquables par leur couleur d'un beau vert, quelquefois ils offrent une teinte jaunâtre ou mieux jaune verdâtre. — Le contour de ces grains ou grumeaux est net, plus pâle que le centre: celuici est généralement homogène quelque fois un peu granuleux. Le diamètre de ces grains est de 5 à 30 et même 40 millièmes; la plupart ont de 10 à 20 millièmes". — Schauenstein (33) erwähnt gelbe und braune Klumpen von Gallenfarbstoff. Huber (29, 30) hat den Namen Meconiumkörperchen eingeführt; sie scheinen ihm ganz homogen und mit Schleim umhüllt zu sein. Er meint, bei der massenhaften Epithelabstossung im Dünndarm des Fötus möchten es wohl aufgequollene, zusammengeflossene und zertrümmerte Darmepithelien sein. Bizzozero (22) und Strassmann (37) glauben, dass die Körper aus Gallenpigment beständen. Hofmann (28) bezeichnet sie als „wahrscheinlich aufgequollene und gallig imbibierte Darmepithelien." F. C. Th. Schmidt (36) meint: „die Meconiumkörperchen sind keine Gallenfarbstoffschollen, sondern geschrumpfte und teilweise zertrümmerte Zellen, welche sowohl aus den Zellen des verschluckten Vernix caseosa, wie aus den abgestossenen Epithelzellen des Darmes hervorgegangen und mit Gallenfarbstoff imbibiert sind". Er weist dabei besonders darauf

hin, dass die Körperchen mit gewissen Stoffen sich gut färben lassen, während die Gallenfarbstoffschollen gelbbraun bleiben. Ad. Schmidt (35) endlich sagt: „ihre Herkunft ist unklar, doch ist es nach ihrem mikrochemischen Verhalten, besonders nach dem (keineswegs immer deutlichen) Ausfall der Millonschen Reaktion wahrscheinlich, dass sie aus einer eiweissartigen Grundsubstanz bestehen, ihre Färbung ist durch Gallenfarbstoffe bedingt."

Betont wird zuerst von Hofmann, dann von Huber, dass das obere Meconium gelbbraun sei, das untere grün, dass sich in ersterem sehr wenig, im schwarzgrünen dagegen sehr reichlich die Meconiumkörperchen fänden, eine Tatsache, die auch Berster (21) bestätigt.

Es mögen zuerst die Befunde beim Hunde geschildert werden.

Als Untersuchungsmaterial diente folgendes:

1. Hund $1^1/_2$—2 Stunden alt, Darmstückchen sogleich in Müller-Formol eingelegt und Alk. abs.
2. Hund 22 Stunden alt, Darmstückchen sogleich in Müller-Formol eingelegt.
3. Hund drei Tage alt, idem
4. Hund drei Tage alt, idem
5. Hund elf Tage alt, idem
6. Hund erwachsen, idem.

Die Schnitte wurden mit dem Objektträger (mit Eiweiss-Glyzerin präpariert) von der Wasserfläche aufgefangen, ebenso wie die bisherigen Präparate und ausserdem mit Eisen-Cochenille gefärbt; Schnittdicke ca. 6 μ.

Es finden sich nun eigenartige, den hyalinen Körperchen ähnliche Gebilde in den Epithelzellen des Dünndarmes gelegen und zwar unter ausgeprägtestem und best erhaltenem Stäbchensaum. Diese Gebilde liegen einzeln oder zu mehreren, dann meist kleineren Exemplaren in einem etwas wabig bis feinkörnig gebauten Protoplasma, meist durch einen hellen ungefärbten Bezirk, also wohl durch Fixierung und Härtung entstanden, scharf gegen dieses abgegrenzt. Die kleinen Körper sind mehr kugelig, die grösseren eiförmig, die grössten können die Zelle fast ganz ausfüllen. Der Kern sitzt in diesen letzteren Fällen den Gebilden wie schüsselförmig eingedellt auf, ist jedoch nie so lang ausgezogen

wie es bei den Becherzellen vorkommt. Während er hierbei basal von den Gebilden sitzt, findet er sich teilweise auch bei kleineren davorgelagert; er zeigt dann, wie überhaupt meist, runde bis ovale Form und ist anscheinend nicht verändert. Der Kontur der Gebilde ist zuweilen ganz glatt, in anderen Fällen etwas unregelmässig, rauh; es hängt dieses von der ganzen Constitution der Körperchen ab, ein Teil erscheint bei jeder Färbung und Vergrösserung fast homogen, die meisten aber lassen sich, am besten bei Eisen-Cochenillefärbung unter starker Vergrösserung, in mehr oder weniger gefärbte Partikel, stärker oder schwächer lichtbrechende granulöse Massen zerlegen. Je mehr das letztere der Fall ist, je gröber die Teilchen und je lockerer in Folge dessen der Aufbau, um so ungleichmässiger erscheint auch der Kontur. Die Gebilde finden sich nur auf den Zotten, hier aber so reichlich, dass man sie teilweise Zelle für Zelle finden kann; gegen die Zottenbasis werden sie spärlicher und in den Krypten finden sie sich gar nicht.

Bei einfacher Hämatoxylinfärbung erscheinen sie leicht gelblich, besonders aber an den Zottenspitzen, wo teilweise ganz kleine Gebilde in reichlicher Zahl in den Zellen liegen, auch ausgesprochen grün; Eosin färbt die Körperchen rötlich, jedoch behalten sie auch hierbei teilweise einen mehr gelben Ton bei, van Gieson färbt sie gelblich-rötlich, Mucicarmin lässt sie unverändert, Eisen-Cochenille lässt sie grau bis schwarz erscheinen, wobei sie dann sehr schön übersichtlich hervortreten; es färben sich aber nicht alle gleich gut und stark, die grössten anscheinend homogenen Körper am tiefsten. Die Breite ihres Vorkommens und die Variationen im Befund soll folgender Bericht über die einzelnen untersuchten Stücke darlegen:

Hund 1. Oberer Dünndarm: Unter dem Kern gegen die Basis der Zellen zu spärlich kleine, runde Gebilde, das Protoplasma erscheint wabig, weil Fett ausgelaugt ist, wie Gefrierschnitte mit Sudan gefärbt ergeben; es fand sich im Magen und diesem obersten Dünndarmteil bereits Milch.
Dünndarmmitte: Reichlich grössere und kleinere Gebilde, teils vor, teils hinter dem Kern, teils mehr homogen, teils gekörnt erscheinend.
Unterer Dünndarm: Feinere, rundliche, grün gefärbte Gebilde vor dem Kern gelegen.

Hund 2. Dünndarmmitte: Nur ganz spärlich kleine rundliche Gebilde, sonst wabiges (Fett) Protoplasma.
Unterer Dünndarm: Reichlichst ungleich grosse Gebilde in wabigem Protoplasma.

Hund 3. Dünndarm oben: Rundliche bis ovale Gebilde meist unter dem nahe der Aussenfläche gelegenen Kern, einige aber auch davor.
Dünndarm mitten: Reichlichere, grosse Gebilde teils vor, teils hinter dem Kern.
Dünndarm unten: Ebenso, an den Spitzen der Zotten kleinere (grüne), weiter unten grössere, mehr gelbe Gebilde.

Hund 4. Dünndarm oben: Spärliche Gebilde.
Dünndarm mitten: Sehr reichliche, grosse Gebilde, Kern meist davor gelegen.
Dünndarm unten: Wie bei 3.

Hund 5. Nur noch ganz vereinzelt kleine runde Gebilde vor dem Kern, an einzelnen Stellen eigenartige Lücken im Epithel.

Hund 6. Zeigt gar keine derartigen Bilder mehr.

Dass diese eigenartigen Gebilde ausgestossen werden, zeigt ihr Befund im Darminhalt, wenn man Schnitte hat, auf denen dieser erhalten ist. Im Processus vermiformis von 3 fand ich deutliche, grün gefärbte derartige Gebilde von verschiedener Grösse, desgleichen im Dickdarm von 4, wenn auch hier nur spärlich. Die grüne Farbe weist auf eine Imbibition mit Galle während der Abwärtswanderung hin. Dass der Prozess schon vor der Geburt beim Hunde einsetzt, scheint mir die Tatsache zu zeigen, dass sich solche Gebilde bei 1. bereits, wenig gefärbt, im Ileumlumen fanden und auch im Dickdarm teils stark grün gefärbte, verschieden grosse, mehr oder minder ovale Gebilde lagen. Der ganze Prozess scheint sich in den ersten Wochen, vielleicht 14 Tagen, abzuspielen, und zwar scheint zunächst in den ersten Tagen noch eine Steigerung desselben stattzufinden. In der Literatur habe ich über die eben geschilderten Gebilde nur eine kürzere Notiz von Heidenhain (4) finden können, er beschreibt sie jedoch als homogen, tropfenartig und sagt: „Es scheint, dass sie eiweisshaltige Ausscheidungen aus dem Protoplasma darstellen, welche beim Beginne der Resorbtionstätigkeit der Zellen auftreten, allmählich aber verschwinden.“

Sehen wir nun die Verhältnisse beim menschlichen Fötus an. Da der junge Mensch bedeutend weiter entwickelt zur Welt kommt als der junge Hund, so war a priori anzunehmen, dass ein ähnlicher Prozess, wenn überhaupt vorhanden, weiter zurückliegen musste. Es wurde folgendes Material (resp. Darmstücke) untersucht:

1. Fötus Ende des 3. Monats (letzte Menses 8. August, Abort 5. November) sogleich in Formol eingelegt.
2. Fötus von 4,5 cm Nacken-Steisslänge, Konservierung?, sehr gut erhalten.
3. Fötus von 13 cm Gesamtlänge in Formol sehr wohl konserviert.
4. Fötus von 8 cm Nacken-Steisslänge in Müller konserviert.
5. Fötus des 6. Monats in Zenker sogleich eingelegt.
6. Fötus aus dem Anfange des 7. Monats, Konservierung?.
7. Frühgeburt von 42 cm Länge, Formol in die Bauchhöhle injic.

Bei 1 und 2 ist das Epithel relativ breit im Vergleich zur Höhe, die Grenzen der Zellen sind sehr deutlich, weil nur hier etwas fester gefügtes Protoplasma liegt, sonst erscheint die Zelle hell, von ganz feinem Fadenwerk durchzogen, mit rundem, der Mitte nahe liegendem Kern. Der Darm ist in beiden Fällen noch so gut wie leer. Bei 3 zeigten sich die oberen Dünndarmschlingen makroskopisch dunkel, etwas gallig gefärbt, der Rest des Dünndarmes sowie der Dickdarm sah weisslich aus. Eine Dünndarmschlinge der letzteren Art, sowie Processus vermiformis und Flexura sigmoidea, die mikroskopisch untersucht werden, erweisen sich so gut wie leer und zeigen etwa die gleichen Epithelverhältnisse wie sie für 1 und 2 beschrieben sind. Der dunkel gefärbte Teil dagegen zeigt sich bereits gefüllt mit einer breiig, schleimigen Masse.

Hier erscheint nun das Epithel teils eigenartig wabig, teils aber finden sich und zwar recht reichlich die gleichen Gebilde wie wir sie bereits beim Hunde geschildert haben; es sind allerdings nicht viele so homogen wie bei jenem, im allgemeinen mehr körnigschollig, aber von der gleichen rundlichen bis ovalen Form und gut abgesetzt gegen das übrige Zellprotoplasma; es finden sich in das Maschenwerk eingelagert kleine wie auch ganz grosse Körperchen, die die ganze Zelle bis auf den Kern ausfüllen und

teilweise gelblich gefärbt erscheinen. Einige, aber relativ wenige, liegen bereits im Darmlumen. Mit den Becherzellen haben die Körperchen gar nichts zu tun, diese heben sich bei allen Färbungen, besonders Mucikarmin deutlich hervor. Der gleiche Befund wird bei 4 erhoben, nur liegen hier mehr Gebilde im Darmlumen, teils in breiig schleimige Massen eingehüllt im Zentrum derselben, teils aber wie eben ausgetreten noch an den Zotten. Man hat den Eindruck als ob ein Teil fast tropfenförmig entleert würde, ein anderer Teil aber auch schon in der, ich möchte fast sagen mehr starren Form der elipsoiden Körperchen. — Von dieser Zeit ab findet man sie immer im Darmlumen und zwar rundlich, eiförmig, auch spindelig. Sie scheinen hier teils noch zusammenfliessen zu können, teils aber auch zu zerfallen, es entstehen so die Bilder, die von den Meconiumkörperchen entworfen werden. — Möglich ist es wohl, dass bei diesem Prozesse schliesslich auch eine ganze Zelle zu Grunde geht, zunächst aber wird das Produkt als solches entleert, nicht etwa die ganze Zelle mit dem Kern ausgestossen. Vielleicht kann sich der Vorgang öfters wiederholen, darauf scheinen die nebeneinander auftretenden verschiedenen Bilder beim Hunde hinzuweisen. — Auch bei dem sechsmonatlichen Fötus (5) finden sich noch im Epithel gekörnte bis schollige Massen, teilweise gelbgrün gefärbt. Ob diese aber noch, zu grossen Massen geballt, ausgestossen werden oder ob die Zelle sie weiter verarbeitet, ist nicht sicher zu sagen; da sich jedoch gar keine ganz grossen Gebilde finden oder solche die gerade ausgetreten sein könnten, ist wohl das letztere möglich. Es finden sich die Meconiumkörperchen in diesem Falle bereits, wenn auch noch nicht stark gallig imbibiert, reichlich im Processus vermiformis und auch im oberen Dickdarm: auch noch im Ileumlumen liegen solche Körperchen, höher hinauf im Dünndarm finden sie sich spärlicher zwischen anderen Massen, die bereits plattenepithelartige Gebilde enthalten. Ebenso finden sich die Körperchen im Dickdarm eines Fötus aus dem Anfang des siebenten Monats (6). Im Dünndarm scheint der Prozess im wesentlichen abgelaufen zu sein, das Protoplasma erscheint jedoch noch stärker gekörnt, nicht so homogen wie im reifen Zustande. Ebenso bei 7, in diesem Falle ist der Processus vermiformis noch ganz mit Meconkörperchen in seinem Lumen ausgefüllt. Untersucht man nun Dickdarmschnitte vom normalen Neugeborenen, die

Meconium im Lumen enthalten, so muss man sich überzeugen, dass noch ganz die gleichen Gebilde, im allgemeinen nur stärker gelb-grün gefärbt, in letzterem vorhanden sind: Gebilde auf die die Tardieusche Beschreibung zutrifft, die sich jedoch mit unseren Ölimmersionen meist in gekörnte Massen zerlegen lassen.

Woraus bestehen nun diese Körperchen und wie sind sie zu erklären. Dass es weder Fett noch Glycogen ist, geht aus dem geschilderten Verhalten den verschiedenen Reagentien gegenüber hervor. Dass es kein reiner Gallenfarbstoff ist, zeigt ihr tinktorielles Verhalten. Ad. Schmidt bemerkt, wie bereits gesagt, dass sie ihrer chemischen Reaktion nach wahrscheinlich aus einer eiweissartigen Grundsubstanz bestehen. Doch enthalten sie auch Gallenfarbstoff, das zeigt extrazellulär die Gmelinsche Reaktion, aber auch schon innerhalb der Zellen findet sich, wie wir sahen, die eigene, mehr oder minder gelb-grüne Farbe. Wollen wir nach einer Erklärung dieser Erscheinungen suchen, so müssen wir uns vor allen Dingen nach etwaiger Nahrungszufuhr und nach dem Zustand der eiweissverdauenden Drüsen beim Fötus und neugeborenen Hunde umsehen, sowie nach der Gallenproduktion. Wir finden folgendes: Durch Verschlucken wird in den Darm des Fötus Fruchtwasser eingeführt, das ja bis zu einem gewissen Grade als Nahrung anzusehen ist. Bereits beim viermonatlichen Embryo kommen eigenartige, ruckartige Bewegungen vor, die wohl als Schluckbewegungen gedeutet werden können (Ahlfeld). Es ist mit grösster Wahrscheinlichkeit anzunehmen, dass zu dieser Zeit auch bereits Fruchtwasser in den Darmtractus gelangt. Das Fruchtwasser enthält (Sandmeyer-Ahlfeld[1]) 0.22 % Eiweiss, nach Hoppe-Seyler[1]) 0.19 Albumin. Wie steht es nun, wenn derartiges zugeführt wird, mit einer Verdauung: Zweifel (42) fand bei einem viermonatlichen Fötus kein Pepsin im Magen, Langendorff dagegen, (wie ich Preyer (32) entnehme), fand bei sieben Früchten vom Anfang des vierten, sowie vom fünften und sechsten Monat jedesmal Pepsin im saueren Extrakt der Magenschleimhaut, bei einem Fötus vom Anfang des dritten Monats fehlte das Pepsin: drei Früchte vom 5.—6. Monat lieferten Prypsin, drei andere vom vierten, fünften, sechsten Monat nicht. Beim neugeborenen

[1]) Aus Ahlfeld, Lehrbuch der Geburtshülfe. Leipzig, 1903.

Hunde fehlen nach den Angaben von Hammersten (25) und Gmelin[1]) Pepsin, Lab und HCl. im Magen bis zur dritten Woche. Letzterer hält dieses auch neuerdings gegenüber Cohnhein und Soetbeer (23) fest, es soll dementsprechend auch erst um diese Zeit eine Umwandlung spezifischer Art der bis dahin fötalen Epithelien stattfinden. Galle wird beim menschlichen Fötus bereits im dritten Monat, ganz sicher im vierten entleert (Zweifel). Vielleicht gibt die Aufnahme von Fruchtwasser den ersten Anstoss hierzu. Während also der Beginn der Sekretion eiweissverdauender Substanzen in der Zeit, in der unser Prozess einsetzt, scheinbar schon möglich, aber doch unsicher ist und wohl die Funktion noch keine vollständige darstellt beim menschlichen Fötus, liegen die Verhältnisse beim jungen Hunde entschieden noch ungünstiger. Wenn wir jedoch Rückschlüsse vom Erwachsenen her machen dürften, so würde ja eine Resorbtion von Albumin unter Umständen auch ohne vorangegangene Zersetzung durch Verdauungsfermente möglich sein. — Jedenfalls wird die Tatsache, dass eine Resorbtion seitens der Darmepithelien bereits beim Fötus stattfindet, durch die gallige Färbung der eigentümlichen Epitheleinschlüsse bewiesen. Es fragt sich nur noch, warum denn die von den Zellen aufgenommenen Massen nicht weiter verarbeitet und an das Blut abgegeben, sondern vielmehr in das Darmlumen wieder ausgestossen werden. Die Erklärung dafür kann in den verschiedensten Momenten gesucht werden. Einmal ist es möglich, dass das Darmepithel noch nicht zu völliger Funktionstüchtigkeit ausgebildet ist, seine Aufgabe besteht ja nicht nur in der Resorption, sondern auch in der Verarbeitung und Weitergabe des Aufgenommenen. Oder aber es ist die Eiweissspannung, um es so kurz auszudrücken, des fötalen Blutes in der Darmschleimhaut so erheblich, dass eine weitere Aufnahme von Eiweisssubstanzen aus den Darmepithelien unmöglich wird; schliesslich können auch die resorbierten Albumine des Fruchtwassers von vornherein oder infolge der Vermischung mit der Galle für eine weitere Verarbeitung untauglich gemacht werden. Wieweit etwa durch eine Ausscheidung von seiten der Epithelzelle die aufgenommene Masse noch verändert und dadurch erst zu grossen Gebilden geballt wird, ist schwer zu entscheiden, ein solcher Vorgang ist

[1]) Pflügers Arch. Bd. 90 u. Bd. 103.

aber wohl möglich. Ob bei der Resorption und der Bildung dieser eigentümlichen Körperchen die Galle oder das Fruchtwasser die Hauptrolle spielt, muss freilich noch weiterer Untersuchung vorbehalten bleiben. Wenn, wie es mir in einem Falle schien, bei kongenitaler Atresie des Ösophagus, bei welchem ein Übertritt von Fruchtwasser in den Darm durch den Mangel von Plattenepithelien und Lanugohaaren ausgeschlossen werden konnte, auch die typischen Meconiumkörperchen in dem reichlich vorhandenen Meconium fehlen, so würde das sehr zu Gunsten der Annahme sprechen, dass das Fruchtwasser oder Bestandteile desselben die letzte Quelle der Meconiumkörperchen bilden.

Die Ausscheidungsprodukte erscheinen zunächst wenig gallig gefärbt, je länger sie aber im Darmlumen liegen und je tiefer sie in demselben herabsteigen, destomehr werden sie, wohl parallel mit der zunehmenden Oxydation von Bilirubin in Biliverdin, mit diesem Gallenfarbstoffe imbibiert.

Wenn wir nun zum Schlusse bedenken, dass der ganze Vorgang, den wir geschildert haben, sich in der Zeit des 4.—6. Embryonalmonats abzuspielen scheint, so wird damit auch der Unterschied im Befund der Meconiumkörperchen erklärt, je nachdem das Meconium den oberen gelb-braunen Partien oder den unteren schwarz-grünen entnommen wird: denn bei dem relativ frühen Einsetzen des Prozesses müssen ja die Körperchen zu Ende der Gravidität mit dem ältesten Meconium am tiefsten im Darm angelangt sein, während sie bei dem späteren Sistieren des Vorganges im jüngeren Meconium fehlen müssen.

Zusammenfassung.

Als Ergebnisse meiner Arbeit möchte ich kurz folgendes hervorheben:

1. Die Paneth'schen Zellen treten im Darm des menschlichen Fötus zuerst im 7. Monat auf und haben beim Neugeborenen ihre volle Ausbildung erlangt. Sie finden sich normalerweise im gesamten Dünndarm, im Processus vermiformis häufig (etwa die Hälfte meiner Fälle), im Dickdarm so gut wie gar nicht. Unter pathologischen Verhältnissen treten sie gelegentlich auch hier auf (Polypen, Grenzzone von Carcinom). Es scheint eine spezifische Beziehung zur Verdauung von Stoffen pflanzlicher Nahrung zu bestehen.

2. In Müller-Formol fixierte Präparate der Darmschleimhaut zeigen, über den ganzen Tractus zerstreut, zwischen den Epithelzellen ganz charakteristische, an einem Pol mit feinen gelben Granulis gefüllte Zellen, die hierdurch, sowie durch Lage und Kernform als eine typische Zellart erscheinen. Mit den in der Literatur erwähnten eosinophil granulierten Epithelzellen konnten sie nicht sicher identifiziert werden. Über ihre Funktion vermag ich nichts zu sagen.

3. In dem interstitiellen Gewebe der Darmschleimhaut finden sich beim Neugeborenen mässig viel Mastzellen, relativ wenig eosinophil gekörnte, gar keine Plasmazellen. Beim Erwachsenen sind die drei genannten Zellarten stets in mässiger Menge zu finden, bei pathologischen Prozessen (Randbezirk von Carcinom und Enteritiden) sind die beiden letzteren teils ganz ausserordentlich vermehrt.

4. Becherzellen finden sich beim Fötus bereits im dritten Monat ausgebildet, ihre Zahl nimmt allmählich zu, gegen Ende des Fötallebens werden sie so reichlich, dass beim Neugeborenen der ganze Dickdarm und Proc. vermif. von einer fast kontinuierlichen Schicht von Becherzellen und Schleim überzogen ist, auch der untere Dünndarm zeigt sehr reichlich Becherzellen. Der Grund dafür ist wohl in geringer Abnutzung und Abnahme resorbtionsfähiger Stoffe im eingedickten Meconium zu suchen; die nicht mehr resorbierenden Epithelien wandeln sich in Becherzellen um. Die gleiche hochgradige Ausbildung der letzteren und übermässige Schleimproduktion findet sich bei krebsiger Stenose, sowie bei funktioneller Ausschaltung des Darmes.

5. In dem Darmepithel des menschlichen Fötus treten in der Mitte der Gravidität eigentümliche Zelleinschlüsse auf, welche bei ihrem weiteren Wachstum vollständig die Gestalt und Reaktionsfähigkeit der Meconiumkörperchen annehmen. Diese Gebilde werden allmählich von den Zellen in den Darm entleert, so dass sich beim Neugeborenen gar keine Epitheleinschlüsse und die jetzt gallig imbibierten Meconiumkörperchen in den tieferen Abschnitten des Dickdarmes finden. Die Bildung dieser Körperchen in den Darmepithelien fällt mit dem Beginn der Schlucksbewegungen und der Fruchtwasseraufnahme in den Darmkanal zusammen. Beim Hunde beginnt der gleiche Prozess erst kurz vor der Geburt und läuft in den ersten 14 Tagen des extraut. Lebens ab, so

dass gerade hier die ganze Bildungsreihe der Meconiumkörperchen in den Darmepithelien am besten zu verfolgen ist.

Zum Schluss habe ich die angenehme Pflicht, meinem hochverehrten Lehrer Herrn Professor L. Aschoff für die Anregung zu der vorliegenden Arbeit, sowie die Unterstützung bei meinen Untersuchungen, meinen verbindlichsten Dank auszusprechen. Ebenso möchte ich auch an dieser Stelle den Herren, welche die Güte hatten, mir Material zu überlassen, insbesondere Herrn Geh. Rat Gasser, danken.

Literatur der Panethschen Zellen.

1. Bizzozero, G.: Über die schlauchförmigen Drüsen des Magendarmkanales und die Beziehungen ihres Epithels zu dem Oberflächenepithel der Schleimhaut. Arch. f. mikr. Anat., Bd. 42, 1892.
2. Bloch, C. E.: Anatomische Untersuchungen über den Magendarmkanal des Säuglings. Jahrb. d. Kinderheilkunde, Bd. 58, 1903. Ergänzungsh.
3. Derselbe: Die Säuglingsatrophie und die Panethschen Zellen. Jahrb. d. Kinderheilk., Bd. 59, 1904.
4. Heidenhain, R.: Beiträge zur Histologie und Physiologie der Dünndarmschleimhaut. Arch. f. d. ges. Physiologie, Bd. 43, 1888, Supplement.
5. Kokubo, K.: Ein Beitrag zur normalen und pathologischen Histologie der Magenschleimhaut. Festschrift für Orth, Berlin 1903.
6. Kölliker (Ebner): Gewebelehre, Bd. 3, 1902.
7. Lubarsch, O. und Martins, F.: Achylia gastrica. Leipzig und Wien 1897.
8. Möller, W. (zitiert nach Bloch): Anatomiske bidrag til frågon om sekretionen och resorptionen i tarmsleimhinnan. Finska Läkaresälskahets Handlingar, Bd. 41, 1899.
9. Nicolas, A.: Recherches sur l'épithelium de l'intestin grêle. Internat. Monatschrift für Anatomie und Physiologie, Bd. 8, 1891.
10. Oppel, A.: Lehrbuch der vergleichenden mikr. Anat. d. Wirbeltiere, Bd. 2, 1897.
11. Derselbe: Ergebnisse der Anatomie und Entwicklungsgeschichte, Verdauungsapparat, Bd. 12, 1903.
12. Paneth, J.: Über die sezernierenden Zellen des Drüsenepithels. Arch. f. mikr. Anat., Bd. 31, 1888.
13. Renant, J.: Traite d'histologie practique, T. 2, Paris 1899 (zitiert nach Bloch).
14. Saltykow, A.: Beitrag zur Kenntnis der hyalinen Körper und der eosinophilen Zellen in der Magenschleimhaut und in anderen Geweben. I.-D. Zürich 1901.

15. Schaffer, J.: Beiträge zur Histologie menschlicher Organe. I. Duodenum, II. Drüsendarm, III. Mastdarm. Sitzungsberichte der math.-naturwissensch. Klasse der k. Akad. d. Wissensch., Bd. 100, Abteilung III. Wien 1891.
16. Sobotta: Atlas und Grundriss der Histologie. München 1902.
17. Stöhr, Ph.: Lehrbuch der Histologie. Jena 1903.
18. Zimmermann, K.: Beiträge zur Kenntnis einiger Drüsen und Epithelien. Arch. f. mikr. Anat., Bd. 52, 1898.
19. Zipkin, R.: Beiträge zur Kenntnis der gröberen und feineren Strukturverhältnisse des Dünndarmes bei Inuus Rhesus. Anat. Hefte, Bd. 23, 1903.
20. Thorel, Ch: Über die hyalinen Körper der Magen- und Darmschleimhaut. Virchows Arch., Bd. 151, 1898.

Sonstige zitierte Literatur.

20a. Aschoff, L.: Über die Topographie der Wurmfortsatzerkrankungen. Verhandl. d. deutschen path. Gesellsch., 1904.
21. Berster, H.: Über Meconium, insbesondere seine Bedeutung in gerichtsärztlicher Beziehung. I.-D. Bonn 1898.
22. Bizzozero, G.: Klinische Mikroskopie, 1883.
23. Cohnheim, O. und Soetbeer, F.: Die Magensaftsekretion des Neugeborenen. Hoppe-Seylers Zeitschrift für physiol. Chemie, Bd. 37, 1902/03.
24. Förster: Über das Meconium. Wiener mediz. Wochenschrift. Bd. 8, 1858.
25. Hammarsten, O.: Lehrbuch der physiol. Chemie. Wiesbaden 1895.
26. Gegenbaur, C.: Lehrbuch der Anatomie d. Menschen. Leipzig 1898.
27. v. Hofmann, E.: Lehrbuch d. gerichtl. Medizin. Wien u. Leipz. 1893.
28. Derselbe in Eulenburgs Real-Enzyklopädie, Bd. 8, 1897.
29. Huber, J.: Zur forensisch-medizinischen Würdigung des Meconiums. Friedreichs Blätter, Bd. 35, 1884.
30. Derselbe, ebendaselbst, historische und literarische Notizen über das Meconium (umfassendes Literaturverzeichnis).
31. Kultschinsky, K.: Zur Frage über den Bau des Darmkanals. Arch. f. mikrosk. Anat., Bd. 49, 1897.
32. Preyer, W.: Spezielle Physiologie des Embryo. Leipzig 1885.
33. Schauenstein: Lehrbuch der gerichtlichen Medizin. 1875.
34. Schlesinger, A.: Über Plasmazellen und Lymphocyten. Arch. f. Anat. und Physiologie, Phys. Abt., 1902 und Virchows Archiv, Bd. 169, 1902.
35. Schmidt, Ad.: Die Faeces des Menschen. 1903.
36. Schmidt, F. C. Th.: Beiträge zur Kenntnis des Meconium. Vierteljahresschrift f. ger. Medizin und öff. Sanitätswesen, III. Folge, Bd. 13, 1897.
37. Strassmann, F.: Lehrbuch der gerichtl. Medizin. Stuttgart 1895.
38. Struiken, H.: Beiträge zur Histologie und Histochemie des Rectumepithels und der Schleimzellen. J.-D. Freiburg 1893.

39. Stutz, G.: Über eosinophile Zellen in der Schleimhaut des Darmkanales J.-D. Bonn 1895.
40. Tardieu et Robin: Annales d'Hygiene, 1857, refer. in Schmidts Jahrb., Bd. 96.
41. Tardieu, A.: Étude mèdico-légale sur l'infanticide. Paris 1868.
42. Zweifel: Untersuchungen über den Verdauungsapparat der Neugeborenen. Berlin 1874.

Erklärung der Abbildungen auf Tafel II.

Die Umrisse der Abbildungen wurden mit dem Zeiss'schen Zeichenapparat entworfen. Fig. 1, 2, 5 wurden mit Leitz Ok. III und $^1/_{12}$ d. homog. Ölimmersion. Fig. 3, 4, 6 mit dem gleichen Okular und Objekt. 7 gezeichnet.

Fig. 1. Epithel aus dem unteren Teil einer Dünndarmkrypte vom neugeborenen Menschen. Fix.: Müller-Formol, Färb.: Alaunkarmin; *a* gelbe Zelle, *b* Becherzelle.

Fig. 2. Epithel einer Brunnerschen Drüse vom erwachsenen Menschen. Fix.: idem, Färb.: Hämatoxylin-Mucikarmin; *a* gelbe Zelle.

Fig. 3. Längsschnitt einer Darmzotte vom dreitägigen Hunde. Fix.: idem, Färbung: Hämatoxylin. *a* Epitheleinschlüsse, *b* Becherzellen.

Fig. 4. Zottenspitze vom gleichen Objekt. Färbung: Hämatoxylin-Eosin; *a* Epitheleinschlüsse, *b* solche, die mehr galligen Farbenton zeigen, *c* Becherzellen.

Fig. 5. Epitheleinschlüsse vom gleichen Objekt isoliert gezeichnet. Färbung mit Eisen-Cochenille; die Abbildung zeigt das bald mehr homogene, bald mehr körnige Aussehen der Gebilde.

Fig. 6. Zottenepithel aus dem Dünndarm eines menschlichen Fötus des 3. Monats. Fix.: Formol, Färbung: Hämatoxylin-Eosin; *a* Epitheleinschlüsse, *b* Becherzelle.

Beiträge zur Histogenese des Nervensystems.

I. Über die multizelluläre Entstehung der peripheren sensiblen Nervenfaser und das Vorhandensein eines allgemeinen Endnetzes sensibler Neuroblasten bei Amphibienlarven.

Von

Oskar Schultze.

Hierzu Tafel III—VI und 17 Textfiguren.

Einleitung.

In zwei durch schroffen Gegensatz getrennte Lager sind heute die Anschauungen der Forscher auf dem Gebiete der Histogenese des peripheren Nervensystems geschieden: Ist die periphere Nervenfaser unizellulären oder multizellulären Ursprungs? Oder — da der Achsenzylinder der wesentliche Teil ist —: Ist der Achsenzylinder in seiner ganzen Länge vom Austritt aus dem Marke oder dem Spinalganglion an bis zu seinem Ende im Muskel oder in der Haut ein einziger Zellfortsatz oder sind viele, ja unzählige Zellen am Aufbau des Achsenzylinders der peripheren Faser beteiligt? Der erste Fall entspricht der Neuronenlehre in ihrer ursprünglichen Form, wie sie sich heute noch in den Lehrbüchern findet, der zweite Fall widerspricht ihr. Und noch eine zweite Frage trennt jene beiden Lager: Hängen die Elemente des Nervensystems, die man heute Neurone nennt, irgendwo im Zentralorgan oder in der Peripherie kontinuierlich im Bereiche der Dendriten und Telodendrien zusammen? Oder: Gibt es zentrale, gibt es periphere Nervennetze?[1])

Die bejahende Antwort der letzten Frage würde gleichfalls der heutigen Neuronenlehre widersprechen. Denn nach ihr besteht keine Kontinuität der nervösen Organisationseinheiten, sondern nur Kontiguität; die Neuronenlehre reisst gleichsam die Elemente da auseinander, wo nach der anderen Auffassung innige interzelluläre Kontinuität besteht. Früher — zu J. Gerlachs Zeiten — herrschte fast die letztere Auffassung; doch warum wurde sie verlassen? Es unterliegt keinem Zweifel, dass es neben

[1]) Auf die Frage nach der Kontinuität der Primitivfibrillen vermöge intra- oder extrazellulärer Gitter gehe ich für jetzt garnicht ein.

embryologischen und klinischen Beobachtungen die Golgische Methode ist, welche die Ursache bildet. Ich will gewiss nicht den hohen Wert dieser Methode, der wir ganz ungeahnte Fortschritte auf dem Gebiete des Nervensystems verdanken, irgendwie herabsetzen. Aber, begreiflicherweise enthusiasmiert für die prägnanten Bilder, welche diese Methode liefert, ohne grosse Anforderungen an mikroskopisches Können zu stellen, haben wir ihren Wert überschätzt, und im Grunde liegt eine gewisse Gedankenlosigkeit in der Auffassung, dass eine Methode, die — allerdings in gewisser Beziehung gerade in sehr vorteilhafter Weise — viele nervöse Zellen in einem gegebenen Komplex garnicht, andere nur unvollkommen und einzelne bis in feine Ausläufer hinein verdeutlicht, trotz ihrer Unvollkommenheit gerade die Zellen, welche sie „möglichst vollkommen" imprägniert, auch in der Tat bis zu ihrer Endverzweigung oder einschliesslich ihres Zusammenhanges mit anderen Zellen, wenn ein solcher vorhanden, darstellen müsste. In jedem Falle muss auch der begeistertste Anhänger der Neuronenlehre in ihrer ursprünglichen, heute meist noch gültigen Fassung den Wunsch unterstützen, das, was er mit Chromsilber oder Methylenblau dargestellt gesehen, nun auch gleichsam in nackter Gestalt und in natürlichster Form, d. h. rein histologisch, aufs beste konserviert vor sich zu haben. Die Kaliumbichromatosmiummischung Ramon y Cajals ist eine dieser Forderung in vollkommenster Weise genügende Flüssigkeit, denn sie konserviert erstens die Neurofibrillen, ebenso wie die reine Überosmiumsäure, am besten von allen unseren Fixierungsmitteln, und auch die Mitosen sind mit für unseren Zweck hinreichender Klarheit zu erkennen. Zweitens aber erfüllt sie die wesentliche an ein gutes Fixierungsmittel zu stellende Anforderung, keine störenden Fällungserscheinungen in den Zellen, sowie keine nennenswerte Schrumpfung der Zellen und damit des ganzen fixierten Objektes, auch bei richtiger Nachbehandlung mit Alkohol, mit sich zu bringen.[1]) Diese Eigenschaften teilt die Kaliumbichromatosmiumsäure mit der reinen Überosmiumsäure. Der Wert der letzteren aber übertrifft den der ersteren bei Untersuchungen in der

[1]) Der Grad der Schrumpfung sollte bei allen Fixierungs- und Einbettungsmitteln, besonders wenn es sich um Zellstruktur und Interzellularen handelt, genauer berücksichtigt werden, weshalb das Zehntelmaß der Mechaniker auf keinem Mikroskopiertisch fehlen sollte.

Histogenese des Nervensystems durch die bekannte von Max Schultze zuerst mit Erfolg verwertete Eigenschaft der Mazeration bei Anwendung in schwacher Lösung und, wie ich hinzufüge, der Möglichkeit, nach guter Konservierung in stärkerer Osmiumlösung nachträglich mit anderen Hilfsmitteln — schwacher Kaliumbichromatlösung, schwach ammoniakalischem Alkohol, salzsaurem Glyzerin u. a. — zu mazerieren unter Erhaltung tadelloser Struktur. Diese Methode mikroskopischer Sektion, bei welcher im Gegensatz zur Mikrotomierung die Elemente möglichst ihrem natürlichen Zusammenhange entsprechend zur Darstellung kommen, die Methode, wie sie zu Max Schultzes Zeiten blühte und dann durch die immer vollendetere Mikrotomtechnik so in den Hintergrund gedrängt wurde, dass sie fast nur noch ausnahmsweise geübt ist, sollte wieder mehr gewürdigt werden, umsomehr, da sie mannigfache Kombination mit der Färbetechnik gestattet und das mikroskopische Sehen, besonders unter Vergleich mit dem lebenden und ungefärbten konservierten Objekt in schwach lichtbrechenden Medien, am besten schult. Einen Beweis dafür, dass ein solcher Hinweis zeitgemäss ist, gebe ich in den folgenden Mitteilungen. Sie bilden die ausführliche Darstellung eines Teiles der von mir auf der letzten Anatomenversammlung in Jena gemachten Angaben über die Entwicklung des peripheren Nervensystems bei Vertebraten, welchem Teile später weitere folgen werden.

Die im Anschluss an jenen Vortrag geführte Diskussion, auf welche ich bereits im Anatomischen Anzeiger[1]) ausführlicher eingegangen bin, als dies auf der Versammlung selbst möglich war, hat gezeigt, in wie hohem Maße heute noch die Neuronenlehre[2]) die herrschende ist, und der uneingeweihte Zuhörer konnte glauben, ich stehe mit meiner Opposition isoliert da; denn von den Gegnern der Lehre, die zu den besten Embryologen,

---

[1]) O. Schultze, Nachtrag zu meinem auf der Anatomenversammlung in Jena gehaltenen Vortrag über die Entwicklung des peripheren Nervensystems. Anat. Anzeiger. XXV. Bd. Nr. 5 u. 6. S. 131. 1904.

[2]) Es handelt sich zunächst darum, ob die Neuronenlehre in ihrer von Waldeyer klar präziserten Fassung heute noch gültig ist oder nicht. Im letzteren Falle kann dann die zweite Frage behandelt werden, ob wir das Neuron in anderer Definition bestehen lassen sollen oder uns genötigt sehen, den Begriff des Neuron ganz fallen zu lassen.

Histologen und Neurologen gehören, war niemand zugegen, und man bedachte nicht, dass Waldeyer selbst im Anschluss an einen von G. Retzius auf der Anatomenversammlung in Wien gehaltenen Vortrag über die peripherische Endigungsweise des Gehörnerven sich dahin aussprach, es sei zu erwägen, ob das Golgische Verfahren in der Tat die letzten Endigungen der Nerven aufdecke. Auch dachte man nicht an das, was der Mann, der von allen Männern, welche die Erkenntnis der tierischen Organisation im vergangenen Jahrhundert zu ihrer Lebensaufgabe machten, dass umfassendste Wissen und erstaunliche Produktivität besass, Carl Gegenbaur, in seinem grossen Werke (S. 614) an seinem Lebensabend sagte und was ich hier zum Abdruck bringe:

„Die Auffassung des Muskels als Endorgan der Nerven hat vielen Widerspruch erfahren (Goette, His etc.). Muskel und Nerv sollen von Haus aus nichts miteinander zu tun haben, denn die Nervenfaser ist ursprünglich von der Muskelfaser getrennt und wächst erst sekundär zu ihr. Das lehrt die exakte Forschung. Exakt? Das Aktum, d. h. die Tatsache ist doch nur, dass eine Nervenfaser in einem bestimmten ontogenetischen Stadium uns bis zu einem gewissen Punkte erkennbar ist und darüber hinaus erst später wahrgenommen wird. Woher weiss denn der „exakte" Forscher, dass seine technischen Hilfsmittel, die ihm ein Stückchen Nervenfaser zeigten, ausreichend waren, um das scheinbare Ende als wirkliches Ende, d. h. als etwas, das nicht weiter geht, zu behaupten? Es gehört doch auch zur Erfahrung, dass Reagentien bei der Darstellung von Nervenfasern nur an dem in einem gewissen Stadium befindlichen Objekte wirksam sind. Verlangt nicht die exakte Forschung auch diese Tatsachen in Betracht zu ziehen? Etwas mehr Vorsicht hätte die Tatsache als ein scheinbares Ende behandelt: die Nervenfaser ist anfänglich nur eine Strecke weit gesondert erkennbar, und die Wahrnehmbarkeit schreitet fort, bis der Nerv zum Muskel gelangt ist. Das hätte der Tatsache mehr entsprochen. Und etwas mehr Vorsicht hätte jene andere Behandlung geboten. Denn wie soll es kommen, dass immer derselbe Nerv zu demselben Muskel wächst oder dass eine auswachsende Nervenfaser nicht auch einmal anderswohin gerät? Endlich, wer der Ontogenese in allen Stücken phylogenetischen Wert zulegt, der muss

ein Opfer des Intellekts bringen, indem es für die Vorfahren der Wirbeltiere Zustände geben muss, in welchen Nerven und Muskeln ohne Zusammenhang untereinander tätig waren!"

Doch sehen wir von dem allen ab und suchen die Frage mit dem Mikroskop unter objektiver Prüfung der Tatsachen zu entscheiden.

Technische Bemerkungen.

Es ist klar, dass die Entwicklungsvorgänge der sensiblen, dicht unter der Epidermis bezw. der ganz jungen Coriumanlage gelegenen Nervenfaserausbreitung nicht an möglichst dünnen senkrecht zur Oberfläche geführten Mikrotomschnitten mit vollem Erfolg untersucht werden können, und ebenso können, da die Ausbreitung der Fasern in einer sehr dünnen einschichtigen Lage erfolgt, Flachschnitte wenig Aussicht bieten. Der natürliche Weg ist die möglichste Isolation der ganzen Anlage im Flächenbild. Die durchsichtigen Larvenschwänze der Amphibien haben seit langer Zeit, seit Köllikers ersten Untersuchungen im Jahre 1846, als mit Recht sehr beliebtes Objekt gedient. Hier haben Hensen, Eberth, Rouget, Raffaele, und von neuem Kölliker u. a. ihre Beobachtungen gemacht. Schon an dem lebend im Wasser untersuchten Flossensaum des Larvenschwanzes lässt sich bekanntlich vieles sehen, mehr noch an dem mit guten Fixationsmitteln behandelten Objekt bei Untersuchung in Wasser, wobei die Spaltung des Saumes durch Abziehen grösserer Stücke und Untersuchung sowohl von der Aussen- wie von der Innenfläche aus sehr vorteilhaft sind. Bei den Urodelen kommt das von Flemming zu Studien über Zellteilung so erfolgreich benutzte, aber für die Histogenese der Nerven bisher nicht verwertete Objekt, die Kiemenplatten, welche sich durch besonders feine Nerven und hochgradige Dünnheit auszeichnen und unter dem Präpariermikroskop bei einiger Übung in konserviertem Zustand wie der Flossensaum auch noch eine Spaltung in zwei Lamellen ermöglichen, ausser der subcutanen Gegend in der folgenden Untersuchung in Betracht. Aber wenn auch der Flossensaum schon relativ durchsichtig ist und natürlich in noch höherem Grade die eine Hälfte des sagittal gespaltenen Saumes bei Betrachtung von der Aussen- und von der Innenseite aus oder die vom Rumpfe abgezogene Haut mit innen anhaftenden

Teilen des sogenannten gallertigen Bindegewebes, so ist es für die Herstellung guter Flächenbilder der an der Innenfläche der fein fibrillierten Coriumanlage gelegenen ersten sensiblen Nerven unbedingt nötig, auch das die Epidermisanlage darstellende zweischichtige Epithel in schonender Weise zu entfernen, wie das z. B. schon von Hensen geschah. Auf diese Weise erhält man besonders bei Betrachtung von innen her tadellose und übersichtliche Isolationsbilder der Nervenfaser- und Plexusbildung, die bei vorheriger Stückfärbung der Objekte oder nachfolgender Färbung der isolierten Objekte von keiner anderen Methode erreicht werden. Gewiss liefern auch die Golgische und die Methylenblaumethode brauchbare Resultate, wie ich mich überzeugt habe, aber jeder geübte Mikroskopiker wird, wenn er sich viel mit dem wunderbar zarten, lockeren und durchsichtigen Bau unseres Objektes beschäftigt hat, bald zu der Überzeugung kommen, dass es nichts besseres gibt, als die Isolationsmethode bei bester Fixierung in Chromosmiumsäure, Kaliumbichromatosmiumsäure oder Überosmiumsäure allein mit Untersuchung in schwach lichtbrechenden Medien und, wenn erwünscht, nachfolgender Färbung. Diese hat jedoch wesentlich den Wert, gute und jedermann schnell verständliche Demonstrations- und Dauerpräparate zu schaffen, die ich in der Regel in eine Mischung von Kali aceticum, Methylalkohol und Aqua dest. zu gleichen Teilen mit bestem Erfolg eingeschlossen habe. Der geschulte Mikroskopiker wird aber bei liebevoller Behandlung unserer Objekte, auch am ungefärbten Präparate sehen, was ich im folgenden beschreibe:

Das von mir angewandte einfache Verfahren erfordert die Anwendung einer guten Präparierlupe auf Stativ, besser aber noch die eines binokularen nicht bildumdrehenden Mikroskopes. Ich habe das von Zeiss bezogene Greenoughsche Doppelmikroskop benutzt. Es kamen folgende Methoden zur Anwendung:

1. Von den entsprechenden Körpergegenden wird nach Fixierung und Übertragung der Larven in Wasser die Haut unter der Lupe abgezogen, der Flossensaum gespalten, die Kiemenplatten werden isoliert und zum Teil gespalten. Die gewonnenen Stücke kommen so auf den Objektträger, dass die Epithelseite nach unten liegt und werden in Wasser untersucht.

2. Die in Kaliumbichromatosmiumsäure fixierten Larven werden nach der von mir vor kurzem mitgeteilten Methode[1]) mit Hämatoxylin (Hämateïn) weiterbehandelt. Die Larven werden also nach der Fixierung nicht ausgewässert, sondern direkt unter Ausschluss des Lichtes in Alkohol von 50 % übertragen, dunkel gestellt und nach 24 Stunden in alkoholische Hämatoxylinlösung (0,5 gr Hämatoxylin in 100 Alkohol von 70 % gelöst und am besten erst nach 2 Tagen oder später zu verwenden). Nach 24 bis 72 Stunden — je nach der Grösse — folgt Nachbehandlung mit Alkohol von 80 %, der mehrfach gewechselt wird. Man nimmt dann einen feinsten Marderpinsel, den man soweit quer und scharf abschneidet, dass er nur noch 1 mm lang ist, und pinselt bezw. tupft mit dem so gewonnenen Borstenpinsel unter dem Doppelmikroskop von den gewünschten Stellen der pechschwarzen Larve die Epithelzellen herunter. Das gelingt, — obwohl von Mazeration bei diesem Verfahren keine Rede ist — indem man mit feiner Pinzette die Larve hält und mit der anderen Hand das Epithel möglichst schonend, jedoch ziemlich energisch herunterputzt. Es tritt so an Stelle der matten Epitheloberfläche die metallglänzende Aussenfläche der ersten Coriumanlage und, indem man unter relativ starker Vergrösserung arbeitet und langsam an Stelle der mattschwarzen Epithelzellen der Metallglanz des Corium tritt, denkt man an die Zeit zurück, wo man sich gelegentlich selbst seine Stiefel geputzt hat. Ist die Hautstelle blank, so wird mit Hülfe von Pinzetten und Schere die betreffende Schicht abgezogen und auf den Objektträger gebracht, in der Regel so, dass die ursprüngliche Epithelseite nach unten zu liegen kommt. Man untersucht in Alkohol, in Wasser oder man schliesst, wenn man aufheben will, aus dem Alkohol in die von mir oben angegebene Einschlussflüssigkeit, die sich durch besonders schwache Lichtbrechung auszeichnet, ein. Mit Deckglaskitt umgebene Präparate dieser Art haben sich bei mir jetzt über ein Jahr lang unverändert erhalten. Das feine strohmattenartige Geflecht der ersten Coriumanlage soll bei diesen Präparaten nur ganz mattgrau oder fast ungefärbt erscheinen. Die Nerven und die Kerne dagegen dunkel, doch nicht so dunkel, dass man nicht

[1]) O. Schultze. Über Stückfärbung mit Chromhämatoxylin. Zeitschr. für wissenschaftl. Mikroskopie. Bd. XXI. 1904.

die Neurofibrillen der marklosen Fasern und das tiefschwarze Nervenmark der markhaltigen Fasern von dem Achsenzylinder derselben deutlich unterscheiden kann. Ist die Färbung zu dunkel geraten, so kann man die obige Hämateïnlösung bis zum 20fachen verdünnen.

3. Man fixiert und behandelt mit Alkohol in der unter zwei beschriebenen Weise, isoliert die ungefärbten Hautstücke und färbt diese — wie Schnitte — in der Hämateïnlösung, wobei man die Chromlackbildung durch Kaliumbichromatbehandlung noch verstärken kann, wenn dies erwünscht ist.

4. Man behandelt die Larven wie unter zwei bis zur Extraktion der Farbe einschliesslich, zieht nun die Haut ab und pinselt von den gewonnenen Fetzen das Epithel in obiger Weise herunter oder, indem man das Objekt mit einem flach aufgelegten Marderpinsel auf den Boden der Schale drückt und mit dem Borstenmarderpinsel quer über die Haare des ersten Pinsels streicht, sodass diese das Epithel abreiben. Die Methode zwei ist aber vorzuziehen, da bei ihr die Nerven weniger leiden.

5. An Osmiumpräparaten kann man das Epithel nach Übertragung in Wasser leichter abpinseln, als an den Kaliumbichromatosmiumpräparaten. Man kann dann schon durch direkte Übertragung in Hämateïnlösung durch Osmiumhämatoxylinlackbildung vortreffliche Bilder erhalten, worüber ich bei anderer Gelegenheit berichten werde; stärkere Färbung erhält man, indem man aus der Osmiumsäure in 2% iges Kaliumbichromat überträgt und dann die Nachbehandlung anschliesst, wie sie unter 2 angegeben wurde, also so, als ob die Objekte direkt mit Kaliumbichromatosmiumsäure behandelt wären.

6. Mit Osmium- oder Kaliumbichromatosmiumsäure fixierte Objekte werden mit verdünntem Holzessig reduziert; die Haut oder die Kiemenplatten kommen direkt zur Untersuchung. Da das Epithel bei dieser Methode nicht so dunkelt, wie bei der Hämateïnanwendung, erhält man bei richtiger Lage des Objektes sehr brauchbare Bilder der Nerven, ohne das Epithel entfernen zu müssen.

7. Nach vielen Versuchen habe ich eine Methode gefunden, um am konservierten Osmiumobjekt das Epithel in toto zu entfernen. So gewinnt man dünne Epithelmembranen, die sich bei guter Konservierung für Flächenbilder eignen und entfernt

zugleich das Epithel von der Unterlage. Allerdings ist mir dies bei Amphibienlarven bisher nicht so sicher gelungen, wie bei jungen Salmoniden, die noch den Dottersack besassen. Legt man diese 6 Stunden in halbprozentige Osmiumlösung und dann in Alkohol von 50%, der auf 15 cbcm zwei Tropfen frischbezogenen Lig. ammon. caust. enthält, so löst sich das vortrefflich konservierte Epithel in grossen Fetzen ab. Dasselbe tritt ein, wenn man der Osmiumbehandlung eine ein- oder mehrtägige Behandlung mit einprozentiger Kaliumbichromatlösung anschliesst und dann den Ammoniakalkohol folgen lässt. Behandelt man mit Alkohol nach, so gewinnt man Dauerpräparate des isolierten Epithels im Flächenbild. Bei den Salamanderlarven lässt sich das Epithel nach der obigen Behandlung mit ammoniakalischem Alkohol gewöhnlich nur als Staub von der Larve ganz leicht herunterpinseln. Man muss dies nach möglichst kurzer Wirkung des Ammoniaks vornehmen und kann dann, wenn man die ganze Larve abgepinselt hat, diese mit Kaliumbichromat und Hämateïn weiter behandeln. Ich teile diese Anwendung des schwach ammoniakalischen Alkohols auf Osmium- und Kaliumbichromatpräparate hier mit, weil ihre Verwendung auch in anderen Fällen von Wert sein kann. Auf Präparate, welche gleich mit Kaliumbichromatosmiumsäure behandelt werden, ist sie auffallenderweise nicht anwendbar.

Die sensiblen peripheren Neuroblasten der Amphibienlarven.

Als Objekte dienten Larven von Salamandra maculata, die im Oktober oder im Laufe des Winters und Frühjahres den Weibchen entnommen und teils direkt, teils nach verschieden langer Aufzucht in einem gut durchlüfteten Aquarium verwendet wurden: ferner Larven von Triton taeniatus und T. cristatus von dem Augenblick des Ausschlüpfens aus den Eihüllen an, sowie die Larven von Rana fusca, R. esculenta und Pelobates fuscus.

Dicht unter der in Form eines zierlichen strohmattenartigen Geflechtes bereits ausserordentlich früh — z. B. schon bei eben ausgeschlüpften Tritonlarven — vorhandenen ersten Coriumanlage (dem Vorläufer des späteren Stratum compactum der Haut) und nach aussen von dem Zellennetz der embryonalen Bindegewebszellen liegen in allgemeiner Verbreitung an allen Stellen der Körperoberfläche typische, durch einen kleinen Zellkörper und

sehr lange Fortsätze ausgezeichnete, teils bipolare, teils multipolare Zellen. (Tafel III (Fig. 1—6 und Textfigur 1.) Bei der geringen Ausbildung des Zellkörpers — einer Eigenschaft, die die Zellen also mit den Bindegewebszellen gemein

Fig. 1.

Drei anastomosierende sensible Neuroblasten aus der Haut des Kiemendeckels einer 18 mm langen Larve von Triton taeniatus. Chromosmiumessigsäure, Haemateïn. Leitz Oc. I. Obj. 7. Das Original ist auf $^2/_3$ verkleinert worden.

haben — passt sich der Kern der Form desselben an oder — wenn man lieber will — der Kern bestimmt gleichsam die Form des Zellkörpers (vergl die Zellen der Tafel III Figur 1 und 2.[1]) Und ferner: Die den Kern umgebende Zellsubstanz ist so spärlich, dass es auch mit starken Systemen oft sehr schwer, ja unmöglich erscheint, die umgebende Zellsubstanz an den bestkonservierten Zellen zu erkennen. So entsteht oft der falsche Eindruck, als ob die Kerne als etwas fremdartiges aufgelagert seien. Oft genug aber gelingt es, mit starken Trockensystem oder homogener Immersion das Vorhandensein eines Protoplasmamantels um den Kern, wenn auch nicht immer allseitig, nachzuweisen (Tafel III Figur 1 u. 4.) Im allgemeinen aber erscheinen die Kerne wie Anschwellungen im Verlauf der gradlinigen Fortsätze der bipolaren und in den Knotenpunkten der multipolaren Zellen. Die Fortsätze der Zellen sind häufig, besonders mit der wachsenden Entfernung vom Kerne, so fein, dass sie als zarteste Einzel-Fibrillen erscheinen und in ihnen eine weitere Struktur nicht nachweisbar ist. Überall aber, wo die Fortsätze eine beträchtlichere Dicke besitzen, erkennt man deutlich den feinfibrillären Bau derselben: das ist am schönsten nur an Osmium- und Kaliumbichromatosmiumpräparaten zu sehen, während bei Anwendung von Chromosmiumessigsäure, vornehmlich durch die Chromsäurewirkung, die Fortsätze eine gewisse Schrumpfung erleiden, dafür allerdings relativ schärfer hervortreten, jedoch — ähnlich der Wirkung stärkerer Chromsäure auf den Achsenzylinder — den fibrillären Bau nicht mehr erkennen lassen.

Was nun vor allem weiterhin unsere Zellen charakterisiert, das ist die ausgesprochenste Neigung sich anastomotisch zu verbinden. (Tafel III Fig. 3—6, Textfigur 1 und viele andere): diese Eigenschaft ist so auffallend, dass man dem Eindruck unterliegt: Diese Zellen können isoliert garnicht existieren. Soweit sie bipolar sind, hängen sie durch je zwei verschieden lange — oft erstaunlich lange — Interzellularen (Plasmodesmen) in innigster Weise zusammen, bei den multipolaren Zellen ist oft ein Zu-

[1]) Sämtliche Zeichnungen sind mit dem Zeichenapparat von unserm Universitätszeichner W. Freytag unter meiner ständigen Kontrolle angefertigt. Das Verhalten der Zellfortsätze wurde auch bei den Präparaten, die bei relativ schwachen Systemen gezeichnet wurden, zum Zwecke genauer Einzeichnung mit starken Systemen genau geprüft.

sammenhang mit einer grösseren Zahl von Zellen zu erkennen (Tafel III. Figur 6.) Auf diese Weise entstehen dicht unter dem Corium ausgeprägte Zellennetze aus bipolaren und multipolaren Zellen. So leicht, wie die Zellennetze sich dem Beobachter darbieten, so schwierig ist die Klarstellung des Verhaltens der feinsten Fortsätze. Sie geben Seitenäste ab, teilen sich baumförmig und werden feiner und feiner, bis sie dem Blick entschwinden. In den Abbildungen ist ein grosser Teil der Fortsätze absichtlich nicht völlig ausgezeichnet, wie sich das ohne weiteres aus den Figuren 2 und 4 erkennen lässt, andere sind infolge der Präparation abgerissen oder auch in den Präparaten durch aufgelagerte andere Elementarteile verdeckt gewesen und daher unterbrochen dargestellt (z. B. in Tafel III Figur 6.) In anderen Fällen aber werden die stattlich entwickelten Fortsätze bei grosser Längenausdehnung so fein, dass man sagen möchte, sie endigen „frei". Doch das hiesse vorschnell geurteilt. Denn der Mikroskopiker blickt ja doch in den Mikrokosmos, wie der Astronom in den Makrokosmos. Wie dieser mit seinen besten Röhren einen von unsrer Erde zum Mond verlaufend gedachten Strick nur eine Strecke weit zu verfolgen vermöchte, dann ihn aber seinem Blick entschwinden sehen würde, ohne kühn zu behaupten, er habe das freie Ende des Strickes gesehen, so möge auch der Anatom nicht vorschnell urteilen, umsoweniger, als er gelegentlich, wenn es sich um die Frage nach „freien" Enden handelt, erfahrungsgemäss nicht ganz „frei" urteilt. — Was also beispielsweise in der Textfigur 1 und in noch vielen anderen Bildern als — übrigens im Objekt bei den angegebenen Vergrösserungen unmessbar feines — freies Ende erscheint, darf nicht als solches betrachtet werden. Ich habe auf diesen schwierigen und springenden Punkt viele, aber noch nicht die letzte Aufmerksamkeit gewendet und komme noch später darauf zurück, indem ich hier nur hervorhebe, dass meiner Überzeugung nach noch heute folgende Worte Hensens[1]) volle Gültigkeit haben: „Auswachsende Nervenspitzen sind noch niemals demonstriert worden, wenn nicht eben im Froschlarvenschwanz, wo ich solche zu leugnen gezwungen bin."

Wir finden also bei jungen Amphibienlarven dicht unter dem Integument weit verbreitete Zellen und Zellennetze typischer

[1]) Hensen. Über die Nerven im Schwanz der Froschlarven. Arch. f. mikr. Anat., Bd. 4. 1868.

Art von fibrillärem Bau, auf das deutlichste unterschieden von den Bindesubstanzzellen (vergl. auch Tafel III, Figur 5); Zellen mit typisch verästelten oder einfachen Ausläufern, welche teils als deutliche Interzellularen die Zellen verbinden, teils derartig fein auslaufen, das wir trotz redlichen Bemühens, freie Enden zu sehen, einstweilen unsere Unfähigkeit bekennen müssen, etwas sicheres über das Ende der Ausläufer auszusagen.

Jedoch, so höre ich manche Leser fragen — was will denn der Mensch eigentlich mit seinen „Zellen“? Das sind doch alles einfache, nackte, marklose Nervenfasern mit Kernen, mit aufgelagerten Schwannschen Kernen, oder „besser“ gesagt Schwannschen Zellen! O nein. Die Sache ist viel einfacher. Und wenn sie nicht für jeden unbefangenen Beurteiler zum Lachen einfach wäre, dann könnte man sich aufregen, indem man sieht, wie man sich — sit venia verbo — seit Jahren um diese Kerne in unklarer Weise herumdrückt. Ich will nur aus meinen Notizen hier (ohne die Autoren zu nennen) eine kleine Auslese geben. Da heisst es, „Schwannsche Kerne liegen als Mesodermkerne den nackten Achsenzylindern auf“ (also wohl „freie“ Kerne?), oder „marklose Endfasern mit Kernen“ oder die „Fasern nehmen in spindelförmigen Anschwellungen helle Kerne auf“ oder die „marklosen Fasern besitzen kernhaltige Stellen“ oder „an den Kreuzungspunkten der freien Fasern liegen kernhaltige Anschwellungen“ oder „an den Knotenpunkten finden sich Kerne oder Nervenzellen ähnliche Körper“ oder „ein feinmaschiges nervöses Fasernetz mit Kernen in den Knotenpunkten“, oder „Ganglienzellen sind in die Knotenpunkte des Nervennetzes eingesprengt“ usw.

Mit dem richtigen Namen genannt heisst unser Kind einfach: Zellen, die unter syncytialer Vereinigung marklose Nervenfasern und marklose Nervenfasernetze bilden oder zu bilden bestimmt sind, Zellennetze und Zellenketten von zahllosen dicht unter dem Integument gelegenen sensiblen typisch neurofibrillären **Neuroblasten.**

Dass die Kerne in den Zellen, wenn auch nicht selten exzentrisch und so scheinbar auf den Fasern liegen, dass es sich also um Zellen, Zellketten oder Zellennetze handelt, das geht aus den Präparaten und den Abbildungen klar hervor, vergl. die Figuren 1—6 auf Tafel III, Figuren 13, 14, 18 auf Tafel IV, Figuren 22—24 auf Tafel V und viele andere, und noch niemand,

der ohne Voreingenommenheit meine Präparate betrachtete, hat es geleugnet. Das Verhalten dieser Kerne stimmt, was ihre Lage betrifft, ganz mit dem der sich bildenden quergestreiften Muskelfasern überein, ja hier erscheinen die Kerne oft den Muskelfibrillen noch viel auffallender „aufgelagert" (s. Fig. 7—9 auf Tafel III), und doch fällt es niemandem ein, die Kerne hier als etwas den Fibrillen fremdartiges oder als zu Zellen gehörig zu betrachten, die den Fibrillen aufliegen, obwohl der Schein dazu noch viel mehr verlocken könnte (Fig. 9, Taf. III), als dies bei den Kernen

Fig. 2.

Markloser Nerv mit seitlich anhängendem Neuroblast aus dem Flossensaum der Salamanderlarve. Leitz Oc. 1, Obj. 7. Chromosmiumessigsäure, Hämateïn. Scheinbar freie Enden. Das Original ist auf $^2/_3$ verkleinert worden.

der marklosen Fasern der Fall ist. Wie die Myoblasten sind die Neuroblasten, solange die Dotterelemente noch nicht resorbiert sind, durch ihren Gehalt an solchen charakterisiert (vergl. Tafel III. Fig. 3 und Fig. 8.)

Hängen nun aber unsere Zellen und Zellennetze, wie sie die zitierten Abbildungen und zahlreiche der späteren zeigen, wirklich mit embryonalen Nerven zusammen, und sind sie wirklich die Bildungszellen solcher Nerven? Es ist so. Textfigur 2 zeigt drei in einer gestreckt verlaufenden marklosen Faser vereinigte Neuroblasten. Nach der einen Seite entsendet die Faser einen

langen unverästelten scheinbar frei endenden Fortsatz; an der anderen hängt sie durch eine kurze Interzellularbrücke mit einem quergestellten Neuroblast zusammen, von welchem peripherwärts zarte Ausläufer verlaufen. Tafel IV Figur 11 stammt von einem

Fig. 3.
Subcorticales Neuroblastennetz mit zugehörigem marklosen Nerv (N), gedeckt von den weiten Maschen der Blutkapillaren. Von der Brust einer 3 cm langen Salamanderlarve. Kaliumbichromat-osmiumsäure, Hämatein. Leitz I, 3.

wohlgelungenen Präparat der Haut des Kiemendeckels einer 1 cm langen Larve vom gemeinen Wassermolch. Die Kernhaufen ent-

sprechen den zum Teil noch sehr kleinen Hautsinnesorganen (Nervenhügeln). Von dem sehr kernreichen stärkeren Nervenstamm verlaufen die zierlichen, spindelförmigen, bereits zu Zellketten angeordneten Neuroblasten als erste Spur der die Sinneshügel versorgenden Nervenfasern. An einigen Stellen erscheint infolge der Präparation die Kontinuität etwas unterbrochen. Der Zusammenhang der Zellennetze mit den jungen noch marklosen Nervenfasern ist ferner ohne weiteres aus der Textfigur 3 und der Figur 31 auf Tafel VI, sowie anderen ersichtlich.

Es entsteht sofort die Frage, woher, d. h. von welchem Keimblatt sind diese nervösen Energidennetze abzuleiten? Diese Frage bin ich jetzt nicht imstande befriedigend zu beantworten. Doch will ich immerhin folgendes angeben. Es ist zweifellos, dass alle von mir eben beschriebenen Neuroblasten auf mitotischem Wege von bereits vorhandenen Neuroblasten abstammen (s. unten), die alle im Mesoblast liegen, getrennt von der Epidermisanlage durch den bindegewebigen Coriumfilz. Doch es wäre falsch, deshalb diese Zellen als mesoblastisch zu bezeichnen, oder gar diese Zellen den „Bindegewebszellen" anzuschliessen. Die Versenkung von Zellen, aus denen in späteren Generationen spezifische Zellen des Nervensystems und der Sinnesorgane hervorgehen, in die Tiefe, d. h. aus dem Ekto- in den Mesoblast, ist bekanntlich eine in der Tierreihe bis zum Menschen hinauf allgemein verbreitete und hochwichtige Tatsache, sei es, dass es sich — onto- und phylogenetisch gedacht — um die „Versenkung" von Einzelzellen handelt, sei es um die von Gruppen solcher, wie sie in der „Abschnürung" des Medullarrohrs von dem Ektoblast und in der Entwicklung von wenigstens gewissen Ganglien und deren Nerven ihren sinnenfälligsten und massigsten Ausdruck findet. Mit der Möglichkeit, dass unsere peripheren Neuroblasten von einzelnen, schon sehr frühzeitig aus dem Ektoblastverband ausscheidenden Zellen abstammen, zu rechnen, ist ebenso naheliegend, wie es kurzsichtig wäre, diese Möglichkeit einfach von der Hand zu weisen. Wer die Epidermis von Amphibienlarven oder das Epithel der Kiemenplatten im Flächenbild häufiger untersucht hat, kennt die bereits von Flemming in seinem bekannten Buch und von anderen abgebildeten sternförmigen zwischen die Epidermiszellen eingelagerten Zellen. Sie besitzen lange verästelte Ausläufer, die innerhalb der Interzellularräume der Epithelien verlaufen. Ein

Fig. 4.
Ramus superior nervi lateralis mit drei Nervenhügeln aus dem Flossensaum einer eben ausgeschlüpften 8 mm langen Larve von Triton taenitus. Der Nerv besteht aus drei anastomosierenden Spindelzellen von denen die am weitesten distale (c) im Epithel lag. Kaliumbichromatosmiumsäure, Hämatein. Leitz Oc. I. Obj. 5. Das Original ist auf $^2/_3$ verkleinert worden.

Teil dieser Zellen wird zweifellos zu sternförmigen Pigmentzellen und hängt kaum direkt mit Nervenenden zusammen, wiewohl es ja behauptet worden ist. Flemming sagt aber an einer Stelle, dass diese Zellen als pigmentfreie Zellen mit marklosen Nerven zusammenhängen. Das zu sehen, ist mir bisher nicht gelungen, auch hat Flemming diese Zellen an anderer Stelle als Wanderzellen bezeichnet, und andere haben sich ähnlich geäussert. Jedenfalls bleiben diese Zellen weiterer Untersuchung vorbehalten. Immerhin kann ich schon jetzt eine Beobachtung mitteilen, welche hierher gehört und zu weiterer Verfolgung drängt. Die Textfigur 4 entstammt einem Flächenpräparat des median halbierten Flossensaumes einer eben ausgeschlüpften Larve von Triton taeniatus von nur 8 mm Länge. Längs der drei als dunkel gehaltene Kernhaufen angegebenen Nervenhügel verläuft die aus drei Spindelzellen bestehende Zellenkette, welche die erste Anlage des R. superior nervi lateralis darstellt. Der Verlauf dieses Nerven bei der Tritonlarve ist in Figur 20 auf Tafel V durch die punktförmig eingezeichneten Sinnesorgane beider Seiten[1]) leicht zu erschliessen. Das am meisten distal gelegene, bei c gezeichnete Sinnesorgan (Textfigur 4) ist das letzte der Reihe, der Nerv verläuft ungefähr in der Mitte des Flossen-

[1]) Jederseits liegen drei bis vier Nervenhügel.

saumes aus der Achse dorsalwärts in den Saum. Dieser Ast ist für die Prüfung unserer Frage sehr geeignet. In jener Neuroblastenkette der nebenstehenden Figur 4 nun lag der letzte (mit c bezeichnete) Neuroblast in der tiefen Epidermisschicht zwischen den Epidermiszellen und war durch eine feine, in den Interzellularräumen der Epithelien verlaufende Interzellularbrücke mit dem nächsten proximalwärts sich anschliessenden Neuroblasten (b) verbunden. Dieser, sowie die Zelle a lagen, soviel liess sich am Flächenbild sicher sehen, unter dem Epithel. Hier bestand also eine kontinuirliche, vom Nervus lateralis ausgehende einfache Zellenkette, deren Endzelle an dem letzten Hautsinnesorgan in dem Epithel lag. Da sage ich nur: Warte nur, balde laichen wieder die Molche.

Die Vermehrung der Neuroblasten und die Entstehung der marklosen Fasern.

Die von mir als sensible Neuroblasten bezeichneten Elemente sind nichts neues, wie ich bereits in meinem in Jena gehaltenen Vortrag bemerkte, hat sie doch seit Schwann jeder Histologe der einen Amphibienlarvenschwanz genauer unter dem Mikroskope betrachtete, gesehen, freilich ohne — von den unten genannten Ausnahmen abgesehen — das Kind mit dem richtigen Namen zu nennen, ohne die Kerne als die der Nervenbildungszellen zu bezeichnen, und ohne von Neuroblasten zu sprechen. Theodor Schwann fasste die Nervenfaser als eine „sekundäre" vielkernige, durch Verschmelzung vieler Zellen entstandene Zelle auf, und noch heute lässt sich darüber discutieren, ob man die jungen, in Form von Zellketten sich darstellenden Nervenfasern (s. unten) als ein vielkerniges Syncytium, oder als viele durch breite Interzellularen verbundene Zellen auffassen soll. Im Grunde ist diese Unterscheidung nebensächlich. Die Hauptsache ist das: Die Zellkerne teilen sich mitotisch, die Zellkörper aber bleiben durch feine oder breite und sehr verschieden lange Strecken von neurofibrillärer Zellsubstanz verbunden und so bilden sich die Zellenketten — ebenso wie die Zellennetze — gleichsam aus sich selbst heraus. Es besteht keine Diskontinuität der Zellen und keine nachträgliche Verschmelzung, bei welcher man ein mehr oder weniger blindes Aufeinandertreffen der Zellfortsätze anzunehmen hätte.

Die mitotische Teilung unserer Zellen hat schon vor nunmehr 20 Jahren unser hochverehrter Altmeister[1]) von Rana, Triton und Siredon abgebildet, er nannte sie „indirekte Teilungen der Kerne markloser Nerven" und später hat Raffaele[2]) welcher die Bedeutung der Elemente als nervenbildende Zellen bereits richtig beschrieb, Abbildungen der Mitosen aus Larven von Rana, Bufo und Salamandrina gegeben. Vor 60 Jahren aber schon hat Koelliker die Entstehung der Nervenfasern aus Zellenreihen am Amphibienlarvenschwanz vollkommen richtig beschrieben und abgebildet[3]). Der Schreiber dieses sowohl als sein Meister empfinden es zwar eigenartig, wenn ersterer letzteren an dieser Stelle als den Entdecker der multizellulären Genese der Nervenfasern zu feiern sich gezwungen sieht, indem er die Köllikersche Schilderung hier wiederholt; doch der Schüler ist glücklich, sich eins zu wissen mit seinem Lehrer in dem Bewusstsein dessen, was dieser an den Schluss seiner denkwürdigen Eröffnungsrede der ersten Anatomenversammlung in Leipzig 1887 stellte, dass die Wahrheit in unserer Wissenschaft über alles geht! Jene Worte aus dem Jahre 1846 lauten (S. 103 u. 104):

„Ces nerfs ramifiés et simples se forment en même temps que les vaisseaux par la jonction des cellules fusiformes ou étoilées, comme je puis le prouver par l'observation directe de pareilles cellules, soit libres, soit plus ou moins jointes à des ramifications nerveuses, par l'existence de noyaux dans les parties renflées des nerfs, et par la présence chez les larves jeunes, d'une grande quantité de globules graisseux dans le voisinage des noyaux qui sont parfaitement de la même nature que ceux de toutes les cellules embryonnaires. Le nombre des nerfs est moins grand dans les larves plus jeunes: il augmente de plus en plus par la formation d'anastomoses entre les divers troncs et leurs ramifications, qui naissent à peu près de la même manière que les anastomoses des vaisseaux sanguins, et par le développment de nou-

[1]) A. Koelliker, Histologische Studien an Batrachierlarven. Zeitschr. f. wiss. Zool, Bd. 43, 1885, Tafel I, Fig. 4 A—C.

[2]) F. Raffaele, Per la genesi dei nervi da externe cellulari. Anat. Anz, Bd. 18. Nr. 15 u. 16.

[3]) A. Koelliker, Note sur le développment des tissus chez les batraciens. Annales d. Sciences nat. III. Série. T. 5. 1846.

veaux troncs et rameaux se forment par la jonction des prolongements des nerfs déjà existants à de nouvelles cellules étoilées ou fusiformes. Tous ces troncs et rameaux d'une formation secondaire ont parfaitement la même structure que les nerfs primitifs déjà décrits; seulement on ne leur trouve jamais de globules graisseux, puisque les cellules d'elles tirent leur origine n'en possèdent plus elles-mêmes, et appartiennent en partie à une génération nouvelle de cellules que l'on voit se former dans la substance de la queue, dans le plan même dans lequel sont situés les nerfs."

Von der Richtigkeit dieser Beobachtungen war Kölliker so überzeugt, dass er noch 21 Jahre später (Handbuch der Gewebelehre, 1867, 5. Aufl. S. 333) von denselben Nerven wiederholte: „Es hat nicht die geringsten Schwierigkeiten zu zeigen, dass die Fasern durch Verschmelzung spindelförmiger Zellen entstehen"! Auch im Jahre 1885 (l. c.) sagte Kölliker, „dass die Kerne sich auch im Innern solcher Fasern finden" (S. 2) und bildete klar die Mitosen in den Fasern ab. Auch Rouget[1]) sah die Kerne, die zu den Kernen der Schwannschen Scheide werden, in den Fasern liegen, doch liess er die ersten Kerne fälschlich in den Fasern „autogen" entstehen. Aber bald durften gleichsam die Kerne nicht mehr in den Fasern liegen. Sie waren ihnen entfremdet worden. Denn das heute nicht mehr vollgültige Wallersche Gesetz des totalen Absterbens der von der zentralen Zelle abgetrennten Nervenfaser war zur Herrschaft gelangt, und es passte vortrefflich, als His lehrte: Die Nervenfasern wachsen von den zentralwärts gelegenen Neuroblasten mit freien Enden nach ihrem Ziele hin. Der grosse Leipziger Anatom gedachte dabei nicht mehr seiner im Jahre 1856[2]) an den Nerven der Cornea gemachten und klar abgebildeten Beobachtungen vom menschlichen Embryo, dass „die Hornhautnerven in erster Anlage aus aneinandergereihten feinen spindelförmigen Zellen mit länglich ovalen Kernen bestehen" und dass die Fasern bei dem Embryo ein „geschlossenes Netzwerk" bilden, „dessen Knotenpunkte man wohl als eine Art peripherischer Ganglienzellen ansprechen müsse."

[1]) C. Rouget, Mémoire sur le développment des nerfs chez les larves de batraciens. Arch. de physiologie. II. Série, T. 2. 1875.

[2]) W. His, Beiträge zur normalen und pathologischen Histologie der Cornea. Basel 1856.

Solche in den Verlauf sensibler Nerven eingeschaltete deutliche Zellen durfte es nun — auch beim Embryo — ja nicht mehr geben. Denn nackt wachsen nun die motorischen und die sensiblen Fasern hinaus. Mesodermzellen decken die Fasern zu und geben ihnen röhrenförmige Hüllen. Es liess sich zwar nicht leugnen, dass die Auffassung des zielstrebigen Hinwachsens der freiausschwärmenden Nacktzylinder nach dem Ziele ihrer Sehnsucht an ein Scheibenschiessen erinnerte, bei dem in bewunderungswürdiger Weise niemals vorbeigeschossen wurde, aber es klappte doch wieder alles, und wir waren — wenigstens morphologisch — zufrieden, umsomehr, als die Golgische Methode die Nacktheit der Fasern und deren freie Enden auf das schönste zu zeigen schien.

Und doch gährte es im Hintergrunde bei Anatomen und Physiologen. Und noch im vorigen Jahre bewiesen neue Äusserungen Hensens[1]), dass die Wahrheit noch nicht auf unserem schwierigen Gebiet gefunden oder zum mindesten schroffe Gegensätze fortbestehen, denn die jungen Forscher anregend, kommt Hensen auf seine Beobachtungen zurück und tritt voll für seine alte Lehre ein, dass proximaler und distaler Endapparat vom Beginn ihrer Sonderung an bis zur abschliessenden Festlegung der Nervenbahnen in Zusammenhang bleiben. Und weiter sagt der Kieler Physiologe auf Grund langjähriger Erfahrung auf dem Gebiet der Histogenese des Nervensystems: „Die Lehre vom Auswachsen der Nerven an ein vielleicht schon etwas entwickeltes aber doch noch ungeborenes Ende, stellt von dem allen, soweit ich einsehen kann, nichts in Aussicht. Wir stehen damit einfach vor einem ewigen, ununterbrochen fortlaufenden Wunder allergrösster Art! Die Lehre gibt eine Erklärung für jeden denkbaren und undenkbaren Fall, ist also keine Erklärung, sondern nur ein „noli me tangere" für die Forschung. Dies nackt hervortretende Unvermögen wird von der Metaphysik mit einem Mäntelchen umkleidet. Es wird der Begriff Cytophilie aufgestellt und die Weise des Nervenwachstums aus Neuro-Epitheliophilie und Neuro-Myophilie erklärt".

Doch ich wollte von der mitotischen Vermehrung der Neuroblasten und der ersten Bildung der Fasern dem bereits Gesagten

[1]) V. Hensen. Die Entwicklungsmechanik der Nervenbahnen im Embryo der Säugetiere. Kiel und Leipzig 1903.

noch einiges hinzufügen. Die Mitosen sind in der Tat leicht zu finden. Die Figuren 13 und 14 auf Tafel IV zeigen solche im Aster- und Dyasterstadium. Figur 13 lässt erkennen, wie die Neurofibrillen in einer gewissen Entfernung von der Sternfigur aufhören, deutlich zu sein. Wer noch Zweifel an der Lage der Kerne in dem neurofibrillären Plasma hegen sollte, den müssen die bei der Mitose sich ergebenden Bilder überzeugen. An den Kaliumbichromatosmium- und Hämateïnpräparaten sind die Kerne häufig so dunkel gefärbt, dass sie nur als tiefschwarze Anschwellungen der Fasern erscheinen. Gleichwohl wird der kundige Beobachter nicht daran zweifeln, dass eingeschnürte und nahe beieinander gelegene Kerne, wie sie die Figuren 17 und 18 auf Tafel IV, 19, 22 und 23 auf Tafel V an den mit + bezeichneten Stellen zeigen, auf kurz vorhergegangene Mitose zurückzuführen sind. Die Tafelfigur 19 stellt einen multipolaren Neuroblast aus dem Flossensaum einer 14 mm langen Pelobateslarve unmittelbar nach der Teilung des Kernes dar. Die Teilprodukte bleiben durch eine Protoplasmabrücke verbunden. Ähnliches zeigte die Tafelfigur 18 von einer Larve von Rana fusca, bei welcher rechts die beiden Kerne bereits weiter auseinander gerückt sind, als links. Ein ähnliches Bild sieht man an der mit + bezeichneten Stelle der Tafelfigur 17 vom Kiemendeckel einer 2 cm langen Forelle:[1]) die Kerne treten hier zwar noch weniger scharf hervor, als in der Textfigur 5 von dem gleichen Objekt, wo der Nucleolus den Kern deutlicher verrät. Die Figur 23a und b auf Tafel V zeigt, wie notwendig es ist, die sogenannten nackten Achsenzylinder oft über sehr lange Strecken zu verfolgen, ehe man den zu dem betreffenden Neuroblast gehörigen Kern auffindet. Und wenn es auch lange dauern sollte, endlich findet man ihn doch und überzeugt sich, dass der Fortsatz nicht nackt bis zum Marke zieht. Fig. 23b lässt weiter, wie viele andere Bilder, die feinen, gelegentlich als „freie Enden" angesprochenen und später auch an markhaltigen Fasern leicht sichtbaren Seitenästchen erkennen, über deren „Ende" einstweilen nichts sicheres auszusagen ist.

Die mitotische Vermehrung der Neuroblasten führt da, wo es sich um die Teilung spindelförmiger Elemente handelt, zur Bildung der ersten dem Gesagten gemäss als Zellketten sich

[1]) Gewidmet denen, die in Forellenembryonen eine Bestätigung der Hisschen Lehre suchten und — fanden.

ergebenden marklosen Fasern. Verhältnismässig leicht ist das bei jungen Tritonenlarven an dem R. superior nervi lateralis zu verfolgen (s. oben S. 57, die Textfiguren 4, 6 und 7 und die Figur

Fig. 5.

Sensibles Neuroblastennetz aus dem Kiemendeckel eines 2 cm langen Forellenembryo. Osmium. Von den Kernen treten nur die Nucleolen deutlich hervor. Leitz III, 5. Das Original ist auf $^2/_3$ verkleinert worden.

15 auf Tafel IV). Dieser Nerv besteht noch bei 11 mm langen Larven von Triton taeniatus aus einer einfachen kernreichen, längs der drei bis vier im Bereiche des Nerven gelegenen Nervenhügel verlaufenden Zellenkette — einem linearen Syncytium. Dieselben ersten deutlichen kernreichen Nervenfasern sieht man in der Textabbildung 8 vom Flossensaum einer 14 mm langen Pelobateslarve, in der Textfigur 9 vom Dorsalteil des Flossensaumes einer 4 cm langen Salamanderlarve, in der Textfigur 11 in noch unregelmässiger Form von dem Kiemendeckel einer 4 cm langen Salamanderlarve und in anderen meiner Abbildungen.

Fig. 6.
Ramus sup. n. lateralis aus vier kettenartig verbundenen Neuroblasten bestehend. Der Nerv läuft neben drei nur im Ton angegebenen Nervenhügeln u. endigt in dem letzten. Tritonlarve von 9 mm. Von der Larve der Fig. 20, Tafel V. Leitz III, 3.



Fig. 7.
Ramus superior n. lat. in etwas weiterer Entwicklung als in Fig. 6. Die Neuroblasten haben sich durch Teilung vermehrt. Der syncytiale Nerv ist dadurch kernreicher geworden. Von einer 10,5 mm langen Tritonlarve. Chromosmiumessigsäure, Boraxkarmin. Vergr. 76.

Sie bilden mit den Tafelfiguren 3, 11, 22 und 23, sowie der Textfigur 2 und vielen anderen eine volle Bestätigung der alten Köllikerschen Angaben, sowie der Angaben von Rouget und Raffaele bei dem gleichen Objekt, den Amphibienlarven.

Ich bitte den Leser, noch etwas genauer die Textfiguren 4, 6 und 7, welche die Entwicklung des Ram. super. nervi lateralis betreffen, zu betrachten. Hier sehen wir eine Nervenanlage, die zunächst aus einer einfachen Kette von nur drei spindelförmigen Urzellen besteht, von denen die letzte im Verband der Epidermis lag (s. oben S. 58). Der Vergleich der Abbildungen untereinander und die Tatsache, dass die Kerne der Spindeln sich mitotisch vermehren, indem gleichzeitig die Sinneshügel auseinanderrücken (was allerdings, da die Vergrösserung nicht überall dieselbe ist, in den Abbildungen nicht zur Anschauung kommt), drängen die Deutung auf, dass das Wachstum dieses von der ersten Anlage an mit einer Endzelle in der Epidermis verbundenen, also fixierten Nerven, in loco gleichsam aus sich selbst heraus erfolgt. In jeder kleinsten Strecke ihrer Länge wächst die Zellkette unmittelbar aus ihrem Medium hervor durch Intussusception. Ich komme auf die Entwicklung des N. lateralis und die diese betreffende Literatur übrigens ausführlicher an anderer Stelle zurück. Nur bemerke ich noch: Von einer anfangs nackten Anlage, der sich sekundär Zellen auflagern, ist hier ebensowenig die Rede, wie von einer vom Marke oder von Ganglien aus sich vollziehenden Auswanderung von Zellen, die den Nerv bilden oder einen nackten Achsenzylinder geleiten und umhüllen.

Es ist klar, dass sogenannte „Schwannsche Zellen", welche bei den Verteidigern der Neuronenlehre eine grosse Rolle spielen, von mir nicht anerkannt und gesehen werden, aus dem einfachen Grunde, weil sie nicht vorhanden sind, denn was man „Schwannsche Zellen" auf Grund der Theorie der nackten zielstrebigen Ausläufer zu nennen sich gezwungen fühlen musste, entspricht den Kernen der Neuroblasten mit umgebendem Protoplasma.

Aus meinen Befunden geht hervor, dass die von mir als sensible periphere Neuroblasten bezeichneten Zellen diesen Namen mit vollem Recht verdienen. Ihr fibrillär gebauter Zellkörper geht in der Bildung der Nervenfaser auf, die Fibrillen werden zu den Neurofibrillen des Achsenzylinders, die Kerne der Neuroblasten zu den Kernen des Neurilemmas. Alles steht im Wider-

spruch zu der Idee der freien, sekundär umscheideten Ausläufer. Doch auch jetzt noch möchte wohl mancher Anhänger jener Idee diese gar zu gerne retten, indem er sagt: An dem Vorhandensein jener in loco gebildeten Zellen zweifle ich nicht, aber sie sind nur die Bahnen, innerhalb welcher die Neurofibrillen von den zentralen Zellen zur Peripherie hinauswachsen, damit sie sich nicht verlaufen. Abgesehen davon, dass hierfür erst Beweise beigebracht werden müssten, erscheint der Gedanke, dass das Protoplasma bestimmter Zellen von Ausläufern anderer Zellen durchwachsen werden soll, unnatürlich und gesucht. Man könnte aber noch jenes „Auswachsen" als einen vom Zentrum aus innerhalb der peripheren Neuroblasten peripherwärts fortschreitenden Differenzierungsprozess auffassen, wobei die Fibrillen aus dem Protoplasma der Neuroblasten gebildet werden. Diese Möglichkeit hat viel für sich. In diesem Falle bleibt das Protoplasma der Neuroblasten, das Neuroplasma, die Bildungsstätte der Neurofibrillen, wie in den Myoblasten die Myofibrillen aus dem Myoplasma in loco hervorgehen. Es fragt sich dann aber noch, ob bei der Bildung der Neurofibrillen in den peripheren Neuroblasten die Verbindung mit dem Zentralorgan (den Vorderhornzellen und den Spinalganglienzellen) erforderlich ist, ob also im Sinne der Neuronisten ein vom Zentrum ausgehender kausaler (trophischer, funktioneller) Bildungsreiz nötig ist. Ich komme an anderer Stelle auf diese Frage zurück. Ich erinnere aber hier schon an den von M. Wolff (s. S. 81) geführten Nachweis des neurofibrillären Baues der das ektodermale Nervenzellennetz bei Hydra bildendenden Elemente, in welchen also auch bei noch fehlendem Zentralnervensystem die neurofibrilläre Differenzierung stattfindet und an die Autoregeneration der Nervenfasern.

Die Tatsache des zelligen bezw. syncytialen Baues der embryonalen Nerven und ihre primäre Entstehung aus Zellenketten wird von den Vertretern der Hisschen Lehre naturgemäss nicht anerkannt. Das wird aber die Förderung unserer Erkenntnis auf dem vielseitig bearbeiteten Gebiet der Histogenese des Nervensystems in Zukunft nicht mehr lange behindern, denn der vorurteilsfreie Forscher wird bekennen, dass jene Tatsache sich aus der unmittelbaren Beobachtung ergibt, und dass die Hypothese der Schwannschen Zellen, welche den anfangs nackten peripheren, ihrer ganzen Länge nach nur einen einzigen Zellfortsatz

darstellenden Fasern, aufgelagert werden sollen, jetzt noch solange in der Luft schwebt — bis sie fällt. Und das wird sie. Ich würde es für sehr fördernd halten, wenn — zur endgültigen Klarstellung — diejenigen Autoren, welche an der Existenz solcher Truggebilde, wie es jene Zellen sind, festhalten, dieselben einmal bei nächster Gelegenheit den Fachgenossen auf einer Versammlung demonstrierten. Ich werde mit meinen Präparaten zur Stelle sein. Man würde dann auch zur Einsicht gelangen, dass naturgemäss die Frage nach der Herkunft dieser „Zellen" wegfällt und dass es fast komisch ist, zu beobachten, wie man sich über die Herkunft nicht vorhandener Zellen den Kopf zerbricht, indem man sie zuerst aus dem umgebenden Bindegewebe als amöboide Zellen, dann als aus dem Mark auswandernd und nun gar aus dem Spinalganglion ausschwärmend betrachtet, von wo aus sie nicht nur die sensiblen, sondern auch noch die motorischen Fasern vor ihrer Nacktheit bewahren sollen.

Fig. 8.

Neuroblastennetz, d. h. marklose Nervenfasern aus dem Flossensaum der 14 mm langen Pelobateslarve (vergl. Fig. 19 und 22, Taf. V) Leitz I, 5. Das Original ist auf $^3/_4$ verkleinert worden.

In einer vorläufigen Mitteilung über Untersuchungen bei Amphibienlarven, welche die Frage nach der Herkunft der „Schwannschen Zellen" in der Empfindung unzureichender histogenetischer Befriedigung auf experimentellem Wege zu lösen strebten, und welche von der unrichtigen Voraussetzung ausgehen, dass besondere, sich den anfangs nackten Nervenfasern bei der Entwicklung auflagernde Zellen existieren müssen und welche darum für die Entscheidung der Frage nur einen scheinbaren Wert besitzen, äussert sich Harrison[1]) auch über die „nackten Nervenfasern" in der „Schwanzflosse" von Tritonlarven „von ca. 10 mm Länge". Es soll ein „Nervenplexus" vorhanden sein, „in dem Schwannsche Zellen vollständig fehlen". Allerdings, denn es gibt überhaupt keine. Übrigens würde Theodor Schwann im Grabe stöhnen, wenn man ihn für solche verantwortlich machen wollte, da er doch schon richtig den Aufbau der Nervenfasern aus primär vorhandenen kettenbildenden Zellen erkannte. Als Kriterium für das Vorhandensein der „Schwannschen Zellen" dienen Harrison also die Kerne der Nervenbildungszellen. Dass diese Zellen ausserordentlich lange, nackte, faserige Ausläufer haben können, die sich durch mehrere Gesichtsfelder erstrecken, wird jeder sehen, der den Flossensaum von Amphibienlarven einigermaßen ansieht und, wenn Harrison genauer gewesen wäre, so hätte er auch die Kerne dieser Fasern, besser die zu den Zellfortsätzen gehörigen Zellkerne, also seine „Schwannschen Zellen" bei diesen Tritonlarven und noch jüngeren (!) gesehen (s. Tafel V, Fig. 23 a und b von einer 9 mm langen Tritonlarve). — Über das „Experiment" Harrisons und anderes, was in der Mitteilung vorläufig gesagt wird, werde ich mich nach dem Erscheinen der ausführlicheren Arbeit äussern.

Es ergibt sich, dass meine Befunde vollkommen die Angaben Dohrns, des energischsten Vertreters des syncytialen Aufbaues der peripheren Nervenfasern bestätigen, Angaben, die sich mit den ursprünglichen Köllikers, sowie denen von Rouget und Raffaele der Hauptsache nach decken und die seinerzeit auch von Balfour gemacht wurden. Balfours Angaben sind ebenso

[1]) R. S. Harrison. Neue Versuche und Beobachtungen über die Entwicklung der peripheren Nerven der Wirbeltiere. Sitzungsber. der niederrh. Gesellsch. f. Natur- u. Heilk. zu Bonn, Juli 1904.

bestimmt, wie diejenigen Köllikers aus dem Jahre 1867 (s. S. 60). Er sagt[1]):

„Der zellige Bau der embryonalen Nerven ist ein Punkt, in betreff dessen ich geglaubt hätte annehmen zu können, dass eine Meinungsverschiedenheit unmöglich sei. . . . Ich bin durchaus gewiss, dass Niemand, der die Entwicklung der Nerven der Elasmobranchier an gut erhaltenen Exemplaren untersucht, auch nur einen Augenblick hierüber in Zweifel sein kann, und ich vermag mir His' verneinende Behauptung nur durch die Annahme zu erklären, dass seine Exemplare zur Untersuchung der Nerven völlig ungeeignet waren. Löwe, welcher die Existenz der Kerne in den Nerven zugibt, behauptet dabei, sie gehörten Mesoblastzellen an, die in die Nerven eingewandert seien. Das ist aber eine rein willkürliche Annahme, welche von keiner entwicklungsgeschichtlichen Beobachtung gestützt wird".

Dohrns Angaben[2]) beziehen sich vornehmlich auf die Nerven der Schleimkanäle der Selachier. Ich sehe keinen Grund, die Glaubwürdigkeit der Schilderung und der zahlreichen Abbildungen Dohrns zu bezweifeln, ihre Übereinstimmung mit meinen Befunden, die ich gewann, bevor ich überhaupt die Dohrnschen Arbeiten im Original gelesen hatte, erhebt mir die Richtigkeit des Wesentlichen seiner Angaben zur Gewissheit. In den „Nervenkettenfasern" der Pristiurusembryonen „reiht sich Zelle an Zelle", und die Häufigkeit der Mitosen in den Ketten beweist, dass ihr Wachstum aus sich selbst heraus erfolgt. Die einreihigen, nervenfaserbildenden Zellketten von den Papillen der Schleimkanäle junger Pristiurusembryonen stimmen vollkommen mit entsprechenden Stadien der Amphibien-Nervenfasern überein. Auch Querschnitte bildet Dohrn deutlich ab: die Nervenanlagen bestehen durchweg aus Plasma mit eingelagerten Kernen. Der Kern ist meist rings von Plasma umgeben. Die Kerne sind durchaus keine Bindegewebskerne, die „sich auflagernden" Zellen

[1]) F. M. Balfour, Handbuch der vergleichenden Embryologie. Deutsch von B. Vetter. Jena 1881. 2. Bd. S. 402.

[2]) A. Dohrn, Studien zur Urgeschichte des Wirbeltierkörpers 17. Nervenfaser und Ganglienzelle. Histogenetische Untersuchung. Mitt. der zool. Station zu Neapel. Bd. 10. 1891.

Derselbe, Die Schwannschen Kerne ihre Herkunft und Bedeutung. Mitt. d. zool. Station zu Neapel. Bd. 15. 1901.

angehören. Sie stammen nach Dohrn vom Ektoderm ab. Auf die letztere Frage gehe ich in dieser Abhandlung nicht weiter ein, indem ich mich nur auf das, was ich oben über den N. lateralis sagte, beziehe (S. 58). — Bei der Beliebtheit, deren sich die Selachierembryonen für embryologische Untersuchungen mit Recht erfreuen, erscheint es fast wunderbar, dass das Dohrnsche Objekt mit den offenbar sehr klaren Bildern noch nicht mit Rücksicht auf unsere Frage von neuem untersucht wurde, umsomehr, als, wie mir scheint, hier ein günstiges Objekt vorliegt, um die Frage nach der Genese der Primitivfibrillen in der plasmatischen Grundlage genauer zu verfolgen.

Meine Befunde begegnen sich ferner mit denen von Kupffer[1]) an Kopfnerven von Larven von Petromyzon planeri. Die Untersuchungen Kupffers haben gelehrt, dass die Anlagen der Nerven aus zusammenhängenden Ketten von Zellen bestehen; dann treten in den Ketten Fibrillen auf, während die Zellen auseinanderrücken Kupffer sagte (S. 38): „Ich glaube doch, eines mit Bestimmtheit aussprechen zu dürfen, dass die Anlagen der dorsalen Nerven sowohl in der frühsten Phase der Zellenketten, wie auch später, wenn bereits Fibrillen erschienen sind, stets den Zusammenhang mit dem Zentralorgan bewahren".

Auch die Beobachtungen von J. Beard[2]) gehören hierher, die in einer Reihe von Arbeiten enthalten sind. Beard hat schon lange die Entstehung peripherer Nerven aus Ketten von Epiblastzellen vertreten und stimmt insofern der Hauptsache nach mit Dohrn überein.

Auch A. Sedgwicks Aufsatz[3]) enthält vieles, an das sich meine Mitteilungen anschliessen. Nach Sedgwick entstehen die Nerven unter Kernteilung in einem die Grundlage bildenden Reticulum. „The development of Nerves is not an outgrowth of

[1]) C. Kupffer, Die Entwicklung von Petromyzon planeri. Arch. f. mikr. Anat. Bd. 35.

[2]) J. Beard, Morphological studies. II. The development of the peripheral nervous system of vertebrates. Quart. Journ. of mi. sc. V. 29 1889.

Derselbe, History of a transient nervous apparatus in certain Ichthyopsida. Zool. Jahrb. Abt. Morph. Band 9.

Derselbe. The Histogenesis of Nerv. Anat. Anzeiger 1892 No. 9 u. 10.

[3]) A. Sedgwick, On the inadequacy of the cellular theory of development of nerves particularly of the third nerve and of the sympathetic in Elasmobranchii. Quart. Journ. of micr. science. Vol. 37. 1895.

cell-process from certain central cells, but is a differentiation of a substance, wich is already in position; and this differentiation seems to take place from the medullary walls outwards to the periphery, both in the anterior and posterior roots, and to precede, or to proceed pari passu with the development of other tissues".



Fig. 9.
Markloses subcoriales Nervennetz aus dem Flossensaum einer vier Zentimeter langen Salamanderlarve. Dorsalseite des sagittal halbierten Saumes gegen das Ende des Schwanzes hin. Kaliumbichromatosmiumsäure, Hämateïn. Leitz I, 3. Das Original ist auf $^3/_4$ verkleinert worden.

Hier ist auch der neueren Beobachtungen von Bethe[1]) an Hühnerembryonen zu gedenken, denen ich, obwohl sie nach der

[1]) A. Bethe, Allgemeine Anatomie und Physiologie des Nervensystems. Leipzig 1903. S. 238 u. f.

kurzen und nicht ganz einwandsfreien Darstellung Bethes noch der Bestätigung und Erweiterung bedürftig sind, nach allem, was ich an neuen Präparaten von Hühnerembryonen bisher gesehen habe, im grossen und ganzen zustimme. Die Spinalnerven sind hier nach Bethe als Zellketten vorgebildet, die durch Mitose aus einfacher Anlage hervorgehen. Innerhalb der Zellen treten die Primitivfibrillen auf.

Einen meiner Auffassung nahestehenden Standpunkt nimmt bekanntlich Apathy ein[1]). Er unterscheidet bei Wirbellosen die Ganglienzellen von den Nervenzellen. Die letzteren sind für ihn die nervenfaserbildenden Zellen. Diese Zellen sind „nicht von aussen her in die Verbindungsbahn geraten, sondern von Anfang an hier gewesen". Was ich peripheren Neuroblast nenne, nennt Apathy auch „Nervenspindel", ein Ausdruck, den ich nicht für glücklich gewählt halte. Diese werden durch „endogene Zellteilung" vielkernig; so kommen die Dohrnschen und meine Zellketten oder das durch Mitose wachsende leitende Syncytium zustande. „Die leitende Substanz ist ein intrazelluläres Protoplasmaprodukt der Nervenzelle". Die die leitende Substanz darstellenden Primitivfibrillen Max Schultzes soll dieser, wie andere ältere vortreffliche Beobachter, nach Apathy garnicht gesehen haben. Apathy behauptet vielmehr, als Primitivfibrillen hätte man die interfibrilläre Substanz betrachtet, die Fibrillen seien „blos durch ihr Negativ bekannt" gewesen. Diese Behauptung hat zur Folge gehabt, dass Apathy neuerdings tatsächlich als „Entdecker der Neurofibrillen" von anderer Seite bezeichnet wird. Ich denke, die noch lebenden Zeitgenossen Max Schultzes, welche noch wissen, wie dieser zu mikroskopieren wusste, werden mit mir lächeln über solche Auffassung, ganz abgesehen davon, dass mein Vater seine Primitivfibrillen

[1]) St. Apathy, Studien über die Histologie der Najaden. Biol. Zentr. 7. Bd. 1887/88.

Derselbe, Nach welcher Richtung hin soll die Nervenlehre reformiert werden? Biol. Zentr. Bd. 9. 1889/90.

Derselbe, Contractile und leitende Primitivfibrillen. Mitteil. der zool. Station zu Neapel. Bd. 10. 1891—93.

Derselbe, Das leitende Element des Nervensystems und seine topographischen Beziehungen zu den Zellen. Mitt. der zool. Station zu Neapel. Bd. 12. 1897.

zu isolieren verstand und sie isoliert abbildete, abgesehen auch davon, dass vor und nach Max Schultze die Neurofibrillen von ausgezeichneten Mikroskopikern gesehen worden sind. Als einen Hauptwert der Apathyschen Arbeiten betrachte ich sein erfolgreiches Streben nach einheitlicher Auffassung des histologischen Baues des Nervensystems aller Metazoen. Es ist mir in unserer ganz im Lichte des Entwicklungsgedankens stehenden Zeit schier unverständlich, wenn man nicht der Überzeugung ist, dass ein volles und befriedigendes Verständnis unseres eigenen Nervensystems nur dann möglich sein kann, wenn wir neben dem Studium des fertigen Baues nicht nur dessen Ontogenese aufzudecken uns bemühen, sondern die Phylogenese von den Coelenteraten an auch von histologischen Gesichtspunkten aus zu klären uns bestreben, anstatt uns mit den Worten abzufinden: „Ja, bei den Wirbellosen da ist das doch ganz anders".

Das allgemeine subcoriale sensible Endnetz, sein Wachstum und seine Bestimmung.

1. Das Endnetz der Amphibienlarven.

Ich habe oben von verschiedenen Gegenden der Körperoberfläche von Amphibienlarven das Vorhandensein typischer nervöser Zellennetze und Zellenketten beschrieben. Ihr Zusammenhang mit den embryonalen Nerven, sowie die Tatsache, dass aus diesen Netzen und Ketten von Zellen, welche einen typischen neurofibrillären Bau besitzen, unter mitotischer Kernteilung und Flächenwachstum weitere, zunächst marklose sensible Nerven hervorgehen, führten zu dem zwingenden Schluss, dass wir es mit in loco sich vermehrenden, nervenbildenden Zellen, d. h. mit Neuroblasten, zu tun haben.

Nachdem ich dieses Netz von Neuroblasten zuerst unter der Hautanlage des Kiemendeckels von Salamanderlarven, sowie im Operculum von Forellenembryonen aufgefunden hatte (s. oben und Fig. 5 und 6, Taf. III und 14 und 17, Taf. IV), entstand sofort die Frage, ob dasselbe nur für diese Gegend typisch sei oder eine allgemeinere Verbreitung habe. Eingehende Untersuchung hat ergeben, dass das letztere der Fall ist. Ich verweise hier noch einmal auf die oben angegebene präparatorische Technik des vorsichtigen Abpräparierens des Epithels mit kurzgeschnittenem Borstenpinsel unter dem binocularen Mikroskop, eine zeitraubende,

aber bei behutsamem Vorgehen reichlich sich lohnende Technik. Als Resultat gebe ich zunächst eine Anzahl von Abbildungen, die bis in das feinste Detail absolut genau sind, sodass also auch reichliche, selbst bei vorsichtiger Präparation immer entstehende

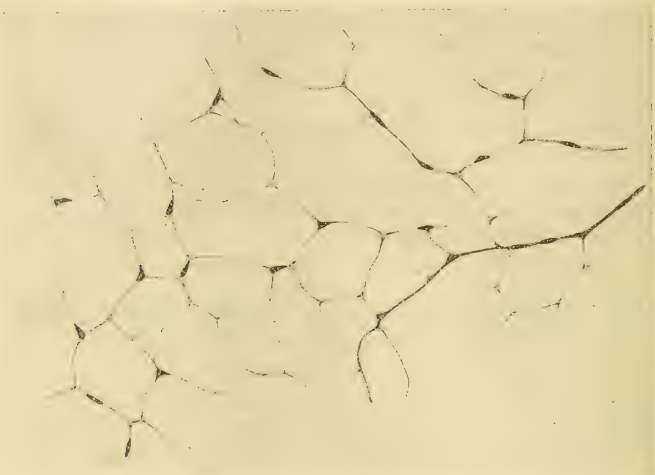

Fig. 10.
Neuroblastennetz von dem Bauch einer 2,5 cm langen Salamanderlarve. Kaliumbichromatosmiumsäure, Hämateïn. Leitz III, 3.

Defekte in dem sehr zarten Netze in die Abbildung aufgenommen sind. Insofern haben alle Bilder etwas Unvollkommenes, aber der Leser wird trotzdem den richtigen Eindruck dieser wichtigen Strukturen gewinnen. Meine Prüfung hat ergeben, dass das Netz der Neuroblasten unter der Coriumanlage von Amphibienlarven — Anuren sowohl als Urodelen — ein allgemeines und kontinuierliches ist.

Als bestes, d. h. bequemstes Objekt empfehle ich die auch sonst bevorzugten Larven von Salamandra maculata, doch habe ich ausserdem die Larven von Triton cristatus und taeniatus, ferner diejenigen von Bufo vulgaris, Pelobates fuscus, Rana fusca und R. esculenta mit gutem Resultat geprüft. Die Salamanderlarven sind in der Zeit nach der Geburt im Frühjahr bis zu der

Grösse von vier Zentimetern das beste Material. Nimmt man die Larven bereits im Herbst aus dem Muttertier oder im Verlauf des Winters, so ist es besser, die Tiere bis zur völligen Resorption des Dotters unter gleichzeitiger Fütterung in gut durchlüftetem Aquarium zu halten. Ich habe zahllose Präparate von beliebig gewählten Stellen solcher Larven auf die beschriebene Weise gewonnen, darunter auch manches missglückte. Immer aber bekommt man wenigstens Teile des Netzes zu sehen. Ist das Präparat gut gelungen, so findet man in jedem Präparat, dass das Netz zugleich mit dem Rand des Präparates durchschnitten bezw. durchrissen ist; hieraus geht als sicher hervor, dass dieses Neuroblastennetz ein kontinuierliches ist, seiner Kontinuität nach vergleichbar dem Capillarsystem der Haut. Wie in dieses die stärkeren Endästchen des Gefässsystems von verschiedenen Seiten aus übergehen, so strahlen die bereits deutlichen kernreicheren, marklosen Fasern in das kontinuierliche periphere Neuroblastennetz aus. Es ist unmöglich, dass ich, um den Leser von der allgemeinen Verbreitung und Kontinuität dieser Netze zu überzeugen, von jeder Stelle der Körperoberfläche Abbildungen gebe. Schon in der Textfigur 3 gab ich eine Vorstellung von dem sehr zarten Netz, wie es sich auf der Brust der Salamanderlarve zwischen den Wurzeln der beiden Vorderextremitäten darstellt. Da, wie in der Regel, das Präparat so lag, dass die ursprüngliche Epithelseite dem Objektträger zugekehrt war, liegen die tatsächlich unter dem Neuroblastennetz gelegenen, mit Blutzellen erfüllten Kapillaren dem Netz der nervösen Zellen auf. Da das Netz dicht an der Innenfläche der Coriumanlage sich ausbreitet, so liegt es also zwischen Coriumanlage und den peripheren Blutcapillaren. Soviel ich gesehen habe, treten die Capillaren nie zwischen Coriumfilz und Neuroblastennetz. In dieses Netz geht bei N (Textfigur 3) ein aus einfacher kernreicher Kette bestehender markloser Nerv unter mehrfacher Teilung über. Ich habe hier absichtlich die Capillaren mitzeichnen lassen, um bei dieser zugleich schwachen Vergrösserung die relative Länge der Neuroblastenfortsätze zu zeigen, die derart ist, dass innerhalb einer der sehr weiten Maschen des Capillarnetzes nur wenige dieser ganz eigenartigen Zellen gelegen sind. Ein ähnliches Bild findet sich in der Textfigur 10 von der Bauchseite einer nur $2^1/_2$ cm langen Salamanderlarve. Von rechts her geht eine

bereits durch ihren gestreckten Verlauf sich als Nervenfaseranlage verratende stärkere syncytiale Bahn in das zarte Nervennetz über. Bei stärkerer Vergrösserung zeigten sich in diesem Netz reichliche Neurofibrillen, wie sie bei solcher Vergrösserung – Leitz Ocular I. System 5, also immer noch relativ schwach — in dem Präparat der Abbildung 21, Taf. V von der Streckseite des Oberarmes einer drei Zentimeter langen Larve deutlich sind. Solche Präparate zeigen — nebenbei bemerkt — so recht deutlich den für diesen Fall unschätzbaren Wert der präparatorischen Methode gegenüber der Mikrotomierung, die hier, wo es sich um die stark gekrümmte Fläche handelt, zur Erreichung eines solchen Resultates zwecklos gewesen wäre.

Betrachtet man neben den eben genannten Bildern die Textfiguren 11 und 12 von dem Kiemendeckel, so kann man sich eine Vorstellung davon machen, wie in dem anfangs diffusen peripheren Zellennetze durch die immer stärkere peripher fortschreitende Dominierung seitens des Zentrums – nicht nur onto-, sondern auch phylogenetisch gedacht — man denke nur an das ektodermale Nervenzellennetz einer Hydra — allmählich die stärkeren Bahnen gleichsam hervortauchen. Hier erinnert man sich auch der Worte Gegenbaurs, die der grosse Anatom gelegentlich der Besprechung der Uranfänge des Nervensystems aussprach (Vergleichende Anatomie I. S. 709): „Die von dem Zentralorgan ausgehenden Nerven verbreiten sich im Körper als peripherisches Nervensystem. Man hat dieses aus einer der bei Coelenteraten (Anthozoen) vorhandenen, ähnlichen, mehr diffusen Nervenschicht gesondert sich vorzustellen, derart, dass aus jener erst eine plexusartige Anordnung der Nervenbahnen entstand. Aus diesen gingen durch Ausbildung einzelner Strecken bestimmte Stämmchen hervor, die zum Zentralorgan führen, resp. davon ausgehen. Damit ist die vorher diffuse Nervenschicht in bestimmte Bahnen übergegangen, von deren stärkeren Stämmchen die fernere peripherische Verzweigung vermittelt wird". Wer in der Lage war, die Entwicklung der Blutgefässe in dünnen Membranen zu beobachten, z. B. in der Pia mater oder der Membrana vasculosa retinae,[1]) der wird hier sofort an die bei solcher Gelegenheit

[1]) s. O. Schultze. Zur Entwicklungsgeschichte des Gefässsystems im Säugetierauge. Festschrift zum 50jährigen Doktorjubiläum von A. von Kölliker. Leipzig 1892.

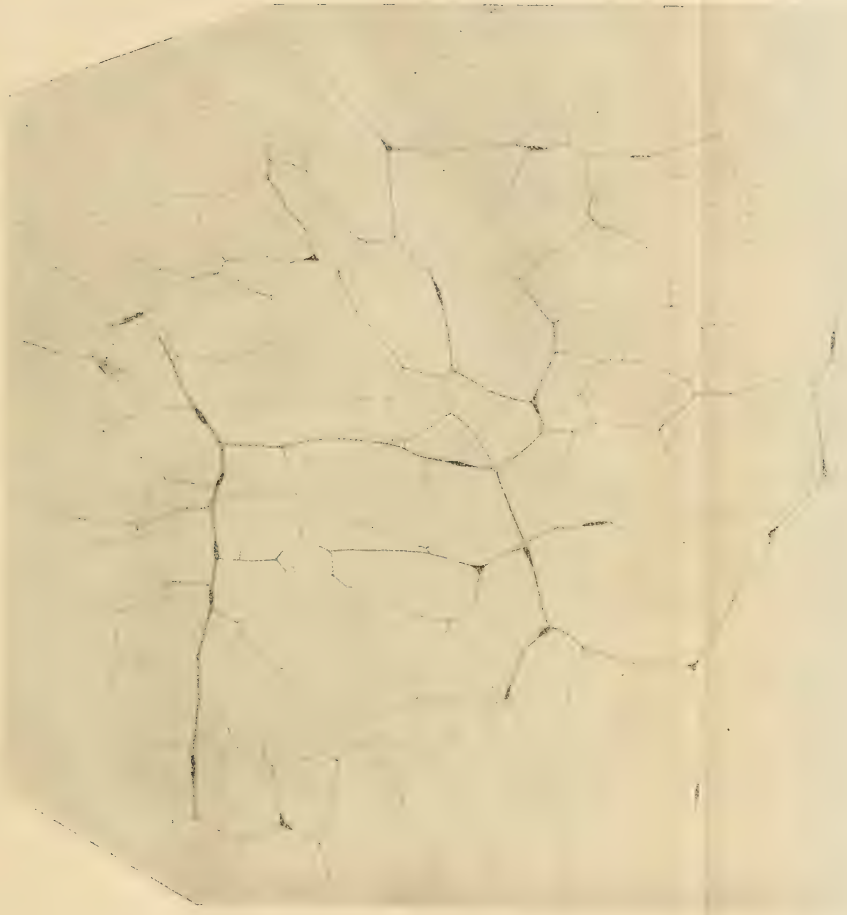

Fig. 11.

Sensibles subcoriales Nervennetz mit weit ausgedehnten kernlosen Bezirken aus dem Kiemendeckel einer vier Zentimeter langen Salamanderlarve. Inhalt eines ganzen Gesichtsfeldes bei Leitz III, 3 und ausgezogenem Tubus. Osmium, Kaliumbichromat, Hämateïn. Das Original ist auf ½ verkleinert worden.

gemachten Beobachtungen erinnert. Auch hier ist die Gefässanlage durch ein Netz anastomosierender Zellen dargestellt, in welchem

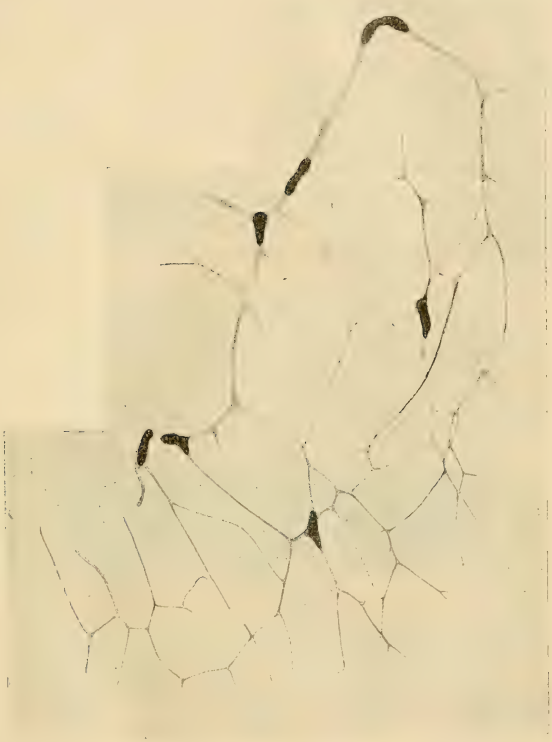

Fig. 12.

Neuroblastennetz mit schönen multipolaren Neuroblasten vom Rand des Operculum einer 3 cm langen Salamanderlarve. Osmium, Kaliumbichromat, Hämateïn. Leitz I, 5.

im Anschluss an die zentralwärts angrenzenden jungen Gefässstämmchen einzelne Bahnen unter lebhafterer Zellvermehrung zu

stärkeren, anfangs soliden Stämmchen werden, in deren Längsachse die Kanalisierung fortschreitet.

Auch im Flossensaum älterer Larven ist das nervöse marklose Netz mit seinen unmessbar feinen „frei“ auslaufenden Ästchen an Kaliumbichromat-Hämateïnpräparaten auf das schönste zu sehen. Anastomosen der Äste sind hier ja schon öfters abgebildet worden, aber ich finde nirgends eine solche Ausbildung des Netzes bisher beschrieben, wie sie die Textfigur 9 zeigt. Hier wurde das Epithel nicht abgepinselt bezw. abgeschabt, da dies in der Regel bei dem Flossensaum, falls die Färbung nicht zu dunkel ausfiel, nicht nötig ist und auch bei dem zarten Bau nicht angezeigt erscheint. Die in den mittleren Teilen der Abbildung sichtbaren, scheinbar freien Enden, entsprechen deshalb nicht abgerissenen Interzellularen, sondern dem, was die Anhänger

Fig. 13.
Die ersten marklosen Nerven — Neuroblastenketten — einer 11 mm langen Larve von Rana fusca, deren Neuroblasten noch Dotterkörnchen führten. Scheinbar freie Enden. Dorsaler Teil des median halbierten Flossensaumes. Vergl. Fig. 3, Tafel V. Schwache Vergr.

der Ausläufertheorie als frei ausgewachsene Enden ohne weiteres bezeichnen. Vergleicht man die Textfigur 8 aus dem Flossensaum einer 14 mm langen Pelobateslarve mit der Textfigur 9, so wird man als Anhänger der Ausläufertheorie einfach sagen: Ei, da sehen wir es ja, wie aus den stärkeren Ästchen, die in Figur 8 noch fast allein vorhanden sind, die vielen Seitenäste frei hervorwachsen und in Figur 9, indem sie aufeinander stiessen,

das Netz bildeten. Ich protestiere im voraus gegen den Einwand, dass ich ja in der Textfigur 9 und anderen (z. B. Textfigur 13, Tafelfigur 28) den schönsten „Beweis“ gegeben hätte für die Richtigkeit des „freien Auswachsens“. Ganz abgesehen nämlich von dem, was ich bisher als meine Auffassung über die Ausläufertheorie geäussert habe, werde ich weiter unten erst zeigen, wie das Nervennetz sich ausbildet. Ich gebe hier absichtlich noch zwei Abbildungen (Textfigur 13 und Tafelfigur 28) der sogenannten freien Ausläufer, die zugleich die frühesten und feinsten Nervenanlagen darstellen, die ich bisher aufgefunden habe, wobei ich betone, dass das, was bisher als nackte Fasern beschrieben wurde, späteren Stadien entnommen ist. Die von rechts gezählt dritte Nervenanlage der Textfigur 13 ist in Figur 3 Tafel III stärker vergrössert (Rana fusca 11 mm). Figur 28 stellt die wenigen Neuroblasten dar, die sich in der Kiemenplatte einer 3 cm langen Salamanderlarve finden.

In schönster Weise lässt sich das Netz der nervenbildenden Zellen im Bereich der ganzen Mundhöhle — Dach, Boden und Zunge — und des Rachens nachweisen, wenn man das Epithel mit dem Borstenpinsel abschabt und selbst ungefärbte Präparate nach Ablösung von der Unterlage von innen betrachtet. Man muss zu diesem Zweck sorgen, dass bei der Fixation der Mund der Larve weit geöffnet ist, oder man erweitert durch tiefe Schnitte die Mundspalte bis jenseits des Kiemenapparates. Ein wohlgelungenes, wenn auch nicht vollkommenes Präparat ist bei nur 30facher Vergrösserung in der Textfigur 14 vom Mundhöhlendach einer 3 cm langen Larve abgebildet. Der umgebende Kontur entspricht dem Rande des Mundhöhlendaches („Gaumens“), dessen Vorderende nach links gerichtet ist. Auch in diesem schwach vergrösserten Bilde ist jeder Kern und jede Interzellulare bezw. deren erhaltener Rest zum Zwecke genauesten Einzeichnens bei stärkerer Vergrösserung — wie gewöhnlich — kontrolliert worden. Man sieht auch hier, wie bereits bestimmte Bahnen als gestreckte, stärkere, nach vorn verlaufende Faseranlagen hervortreten. Bei 4 cm langen Larven ist aus dieser Anlage bereits ein deutlicher Plexus zum Teil schon markhaltiger Fasern entstanden, auf eine weiter unten erst zu beschreibende Weise. In der Figur 24, Tafel V sieht man den Teil, welcher in der Textfigur 14 das kleine links angegebene Kreuz unmittelbar

umgibt, bei stärkerer Vergrösserung gezeichnet. Wer noch an der Lage der Kerne in dem Netz zweifelnd das Neuroblastennetz leugnen wollte, dürfte nun wohl endgiltig überzeugt sein: auch hier tritt die neurofibrilläre Struktur auf das beste hervor, und die Neurofibrillen der Neuroblasten bilden durch direkten Übergang die Neurofibrillen der jungen Nervenfasern.

2. Das sonstige Vorkommen ähnlicher Endnetze.

Der im vorigen gegebene Nachweis eines bei Amphibienlarven vorhandenen kontinuierlichen subcorialen Neuroblastennetzes als primitive Form des peripheren sensiblen Apparates, drängt ohne weiteres die Frage nach dem sonstigen Vorkommen entsprechender Strukturen auf.

Gibt es in der Tierreihe entsprechende Netze nervöser oder nervenbildender Zellen, von Zellen des Nervensystems, die in derartig ausgiebiger Weise mit ihren Ausläufern zusammenhängen, bei denen alle Ausläufer gleichartig insofern erscheinen, als ein Unterschied von Dendriten und Nervenfortsätzen fehlt? Sind also nervöse Syncytien auch anderwärts bekannt? Der Eindruck, den ich bei den ersten angefertigten Präparaten, so z. B. bei den der Textfiguren 11 und 12 aus dem Kiemendeckel empfand, war für mich so verblüffend, dass ich meinen Augen einen Augenblick selbst nicht traute. Dass es anderen ebenso ging, ist nicht verwunderlich, erklärte doch kein geringerer als Gustav Retzius gelegentlich der in Jena an meinen vorigjährigen Vortrag angeschlossenen Diskussion, dass er nie bisher periphere Netze der Nervenfasern bei Wirbeltieren und Wirbellosen konstatieren konnte, „sondern nur Plexus der Fortsätze von Zellen". Und doch kann das Vorhandensein homologer Netze heute nicht mehr bezweifelt werden. Aber warum redeten wir davon kaum oder garnicht? Weil wir geblendet waren von dem oberflächlichen Glanze der Theorie des vermeintlich freien Auswachsens aus dem Mark und der Freiheit der Telodendrien. Was trägt denn schon eine Hydra dicht unter ihrer äusseren Bedeckung? Ein kontinuierliches, in den Tentakeln und an der Fussscheibe dichteres, am Mauerblatt weitmaschigeres, an der Mundscheibe aber bereits zu einem Nervenring verdichtetes Netz von neurofibrillär gebauten Nervenzellen, von Zellen, die ein in sich geschlossenes Syncytium

bilden. So haben es Rouget[1]), Lendenfeld[2]), Jickeli[3]), C. Schneider[4]) und vor kurzem erst M. Wolff[5]) einstimmig beschrieben. Hier sollte füglich kein Zweifel mehr geäussert werden. Das syncytiale periphere Nervenzellennetz, in welchem jüngst von M. Wolff (l. c.) auch die Neurofibrillen nachgewiesen wurden, tritt hier als primitive Form des Nervensystems zuerst in die Erscheinung, und in gleicher Weise sehen wir in der Ontogenie der Amphibien unter dem Integument zu einer gewissen Zeit im Laufe der Entwicklung ein kontinuierliches, sensibles Nervenzellennetz in schönster Ausbildung. Hier schlage ich die Brücke zwischen dem Nervensystem der Coelenteraten und dem der Vertebraten und ich gehe sicheren Schrittes hinüber, wenn auch ob der Brandung, die jetzt noch darunter tost, dieser oder jener mir nicht folgen kann.

Es ist hier nicht meine Absicht, auf die Literatur über wahre und fragliche Nervennetze ausführlich einzugehen. Bethe hat in seinem bekannten Buche eine Zusammenstellung gegeben, und meiner Auffassung nach muss jeder, der diese und ihre Quellen liest, und meine hier gegebenen Mitteilungen berücksichtigt, überzeugt werden, dass in der Histogenese und der Histologie des Nervensystems die peripheren Nervenzellennetze (Nervenfaserzellennetze) nunmehr eine viel grössere Aufmerksamkeit, als bisher, in Anspruch nehmen werden.

Ich halte die Bezeichnung Nervenfaserzellennetz für besser als die für das gleiche Gebilde auch gebräuchliche des Nervennetzes, da der erstere Name gleich verständlich macht, worum es sich handelt und Verwechslungen mit intra- oder extrazellulären Netzen

[1]) Rouget, Ch. Les élements contractiles et le système nerveux des polypes d'eau douce. Rapports annuels des professeurs du Museum. Paris 1880.

[2]) v. Lendenfeld. Das Nervensystem der Hydroidpolypen. Zool. Anz. 2. Jahrg.

[3]) Jickeli. Das Nervensystem der Hydroidpolypen. Zool. Anz. 5. Jahrg.

Derselbe. Der Bau der Hydroidpolypen. Morph. Jahrb. Bd. 8.

[4]) Schneider, C. Histologie von Hydra fusca mit besonderer Berücksichtigung des Nervensystems der Hydroidpolypen. Arch. f. mikr. An. Bd. 35.

[5]) Wolff, M. Das Nervensystem der polypoiden Hydrozoa und Scyphozoa. Zeitschr. f. allg. Physiologie. III. Bd. 1903.

von Neurofibrillen, die man allgemein als Neurofibrillennetze jenen Nervenfaserzellennetzen gegenüber stellen kann, ausgeschlossen werden.

Bethe ist der Meinung, dass die Nervenzellennetze (Nervenfaserzellennetze) bei den Vertebraten nur im Blutgefässsystem eine Rolle spielen. Das ist ja auch nach unseren bisherigen Kenntnissen im grossen und ganzen wohl richtig, kann nach meinem in dieser Abhandlung gegebenen Nachweis aber nicht mehr gelten.

Da ich über die Nervenzellennetze im Innern des Körpers — an Gefässen und Eingeweiden — bald im Zusammenhang mit neuen Untersuchungen berichten zu können hoffe, gehe ich hier

Fig. 14.
Neuroblastensyncytium mit den ersten marklosen Fasern vom Mundhöhlendach einer 3 cm langen Salamanderlarve. Behandlg. wie 34. Vergr. 30.

nur auf das dieser Arbeit Nächstliegende ein, indem ich von denjenigen Nervennetzen handle, welche ich kurz — für jetzt nur ihrer Lagebeziehung zum Ektoderm entsprechend — als ektodermale bezeichnen will, ohne hierbei jedoch den Anspruch auf Vollständigkeit zu machen. Jeder weiss, dass es unter dem Aussenepithel wirbelloser Tiere vielfach von Nervenzellen wimmelt, und niemand wird daran zweifeln, dass diese zur Homologisierung mit dem aus zahllosen Neuroblasten aufgebauten ektodermalen Nervenzellennetze der Coelenteraten und anderer Wirbellosen herausfordern. Subepitheliale Nervenzellen sind also bei Wirbellosen reichlich vorhanden, und die zukünftigen Untersuchungen werden an Flächenpräparaten, welche durch entsprechend geeignete Präparation in ähnlicher Weise, wie ich sie hier übte, gewonnen sind,

auf die Einzelheiten der Genese dieser Zellen bezw. Geflechte und des Baues derselben genauer zu achten haben. Dass diese Zellen tatsächlich in manchen Fällen Nervenzellennetze bilden, daran ist nicht mehr zu zweifeln, die Berechtigung zur Verallgemeinerung bleibt jedoch abzuwarten. Wie oben schon angegeben, sind diese Netze bei Hydra als Tatsache zu betrachten und auch für Eudendrium, wo die Nervenzellen viel leichter, als bei Hydra, aufzufinden sind, gilt dies nach Jickeli, der Lendenfelds Angaben vollständig bestätigte. In dem von den Gebrüdern Hertwig[1]) entdeckten ektodermalen Nervensystem der Aktinien haben wir wohl zweifellos dieselben syncytialen Nervenzellennetze vor uns, wie bei den Hydroidpolypen, wie sich noch vor kurzem aus der interessanten Arbeit von M. Wolff (l. c.) ergeben hat. Es handelt sich hier wohl gewiss nicht um ein Durchkreuzen oder Aneinanderlegen der Zellfortsätze, sondern um einen direkten Übergang, um eine syncytiale Vereinigung der an der Mundscheibe besonders grossen und zu einem primitiven Zentralnervensystem, dem Nervenring, vereinten Nervenzellen.

In ihrem grossen Medusenwerk nennen die Gebrüder Hertwig[2]) mehrfach das periphere Nervensystem der Medusen einen „Plexus von Nervenfasern und Ganglienzellen". Die Ausläufer benachbarter Ganglienzellen verschmelzen miteinander, heisst es sowohl, als auch die Ausläufer legen sich aneinander. Eine völlig befriedigende Abbildung habe ich — wie es scheint wegen der Feinheit der Ausläufer — nicht aufgefunden, offenbar handelt es sich um ein schwieriges Objekt, das in dieser Hinsicht sehr der Nachuntersuchung bedarf, auch in genetischer Beziehung.

Für Rhizostoma und Cotylorhiza hat neuerdings Bethe[3]) ein subepitheliales Netz kurz beschrieben; hier sind weitere Untersuchungen und bessere Abbildungen ebenso erwünscht, wie über die mit Methylenblau von demselben Forscher dargestellten Nervenzellennetze der Cydippen.[4]) R. Hertwig[5]) gab einige

[1]) O. u. R. Hertwig. Die Aktinien. Jenaische Zeitschrift f. Naturw. 1879 u. 1880.

[2]) O. u. R. Hertwig. Das Nervensystem und die Sinnesorgane der Medusen. Leipzig 1878.

[3]) A. Bethe, Hauptbuch, S. 86.

[4]) A. Bethe, Der subepitheliale Nervenplexus der Ctenophoren. Biol. Zentrbl. Bd. 15. 1895.

[5]) R. Hertwig, Über den Bau der Ctenophoren. Jena 1880.

Bilder von dem ektodermalen, zwischen Epidermis und Gallerte gelegenen Plexus aus zierlichen Zellen bei Beroë ovatus, Callianira bialata, Cydippe hormiphora, sowie bei Cestus und Eucharis Die Ausläufer laufen über längere Strecken nebeneinander her, indem sie feiner werden: eine anastomotische Verbindung konnte nicht nachgewiesen werden, wird jedoch als wahrscheinlich angesehen.

Hier ist auch des Befundes von Holmgren[1]) zu gedenken, der mit Methylenblau in der Haut der Raupe von Sphinx ligustri ein sehr zierliches Nervenzellennetz zweifellos nachwies, das demjenigen der Amphibienlarven bezüglich der Reichhaltigkeit der Interzellularen sehr ähnelt. Die oft sehr verzweigten Zellfortsätze bilden unter Vereinigung mit entsprechenden Fortsätzen benachbarter Zellen grössere gitterförmige kernlose Bezirke und nehmen kontinuierlich zahlreiche Nervenfasern auf.

Sehr deutliche und mit den Nervenzellennetzen der Amphibienlarvenhaut in frappanter Weise übereinstimmende Netze bildet O. Hertwig[2]) in seiner Monographie der Chaetognathen von der für die Untersuchung des Nervensystems besonders geeigneten Sagitta hexaptera ab. Die Maschen des Netzwerkes sind verschieden gross, drei — bis vieleckig und variieren in weiten Grenzen. In den Knotenpunkten liegen die Zellkörper der Ganglienzellen, die von verschiedener Grösse sind. Ich verweise besonders auf Hertwigs Abbildungen 4 und 11 auf Taf. XI. Wer kann da noch an dem Vorkommen von echten Nervenzellennetzen bei Wirbellosen zweifeln?

Bei den Mollusken scheinen die Nervenzellennetze ein viel verbreiteteres Vorkommen zu haben, als bisher bekannt ist. Unter der Haut von Helix (pomatia, nemoralis, hortensis, arbustorum) beschreibt H. Smidt[3]) einen subepithelialen nervösen „Plexus", der „nur sehr sparsame Ganglienzellen" enthält. Die Abbildung 1 erinnert an meine Textfig. 11, indem in beiden Fällen ausgedehnte kernlose Bezirke vorhanden zu sein scheinen. Auch die Abbildung 3 von dem dicht unter dem Epithel der Fussdrüse gelegenen sub-

[1]) E. Holmgen, Zur Kenntnis des Hautnervensystems der Arthropoden. Anat. Anzeiger. Bd. 12. 1890.

[2]) O. Hertwig, Die Chaetognathen. Jenaische Zeitschr. Bd. 14. 1880.

[3]) H. Smidt, Die intraepithelialen freien Nervenendigungen bei Helix und ihre Beziehungen zu Sinneszellen und Drüsen. Anatom. Anzeiger. Bd. XX. 1902.

epithelialen Plexus, der kleine Kerne einschliesst und mit einem mehr zentralwärts gelegenen Plexus zusammenhängt, der mit zahlreichen ansehnlichen Ganglienzellen durchsetzt ist, lehnt sich an meine Bilder an.

Auch für Aplysia hat Bethe[1]) ein subepitheliales Nervenzellennetz beschrieben, dessen Abbildung Fig. 29 jedoch sehr zu wünschen übrig lässt.

Wenn ich somit nach den Beschreibungen und Abbildungen der genannten und anderer, zum Teil älterer Autoren durchaus nicht an dem Vorhandensein des häufigen Vorkommens subepithelialer receptorischer Nervenzellennetze bei den Wirbellosen zweifle, ja vielmehr der Überzeugung bin, dass bei entsprechender Methodik sich die Beobachtungen mehren werden, so muss ich es doch als dringendes Bedürfnis aussprechen, dass wir auf diesem Gebiet durch neue Arbeit mit guten Abbildungen baldigst weitere Aufklärung finden.

Auch für die Wirbeltiere sind die mir einwandsfrei erscheinenden, bis jetzt vorliegenden Beobachtungen im Bereich des Ektoblast liegender Nervenzellennetze nicht zahlreich. Zunächst geben schon die folgenden Worte unseres Altmeisters, welche in dem Abschnitte über die Nerven der Haut in dem ersten Bande der 6. Auflage seines Handbuches der Gewebelehre aus dem Jahre 1889, S. 171 sich finden, mit Rücksicht auf meine hier gegebene Beschreibung und Auffassung zu denken: „In der Haut kleiner Säugetiere (Maus, Ratte, Fledermaus, Spitzmaus) gehen, wie ich schon vor langer Zeit bei der Maus gefunden (Zeitschr. f. w. Zool. VIII, Tab. XIV, Fig. 10), die dunkelrandigen Nervenfasern in blasse, netzförmig verbundene, kernhaltige Nervenfäden von 1—2 μ über, ganz ähnlich den embryonalen Nervenfasern im Schwanze der Froschlarven. Ähnliche Netze blasser feiner Nervenfädchen finden sich in der Haut des Frosches, (Axmann, ich), in der Schlundschleimhaut von Fröschen und Tritonen (Billroth), in der ganzen Mucosa des Tractus intestinalis von Fröschen (ich), in der Haut von Stomias (ich), in der Conjunctiva des Menschen, Rindes, Kalbes, Schweines und Hundes (J. Arnold), und wird es somit wahrscheinlich, dass solche blasse Endnetze in der Haut und den Schleimhäuten von

[1]) Bethe, Hauptbuch, S. 81.

Wirbeltieren ganz allgemein verbreitet sind[1]), in welcher Beziehung ich jedoch zu bemerken habe, dass es mir noch nicht gelungen ist, dieselben beim Menschen anderswo als in der Conjunctiva bulbi zu sehen."

Der Scharfblick Köllikers hat also schon hier die von ihm als allgemein in der Haut verbreitet vermuteten „Endnetze" mit den „netzförmig verbundenen kernhaltigen Nervenfasern" im Schwanze der Froschlarven verglichen.

Die auffälligste Übereinstimmung besteht zwischen meinen Befunden und denen von Bethe[2]) im Jahre 1895 beschriebenen, kernführenden Nervennetzen aus dem „Gaumen" des Frosches. Von diesen mit Hülfe der Methylenblaumethode dargestellten Nervennetzen sagt Bethe folgendes: „Die aus den Hauptnerven sich ablösenden marklosen Fasern (Tafel XII Fig. 8 F) gehen bald in Zellen über, deren Kerne sich mit Alauncochenille deutlich rot färben. Von diesen Zellen aus gehen mehrere Fasern zu ähnlichen Zellen, in die sie ohne merkliche Unterbrechung übergehen. Auf diese Weise entsteht ein in mehreren Schichten angeordnetes weitmaschiges Netz. Die tiefstliegenden Zellen desselben berühren schon zum Teil das Epithel und senden in dasselbe Äste. Ein anderer Teil dieser nervösen Zellen tritt mittels feiner Fortsätze in direkte Verbindung mit einem ähnlichen Netz, welches die Arterien und Venen umspinnt (Taf. XII. Fig. 7)." Die Abbildungen lehren die grosse Ähnlichkeit dieser Netze mit dem von mir bei der Larve beschriebenen Zellennetz. Die Netze sind also bei dem erwachsenen Frosch noch vorhanden und sind genau so, wie bei der Larve, den Endverzweigungen der marklosen Nerven angeschlossen.

In jüngster Zeit hat nun Prentiss[3]) über dieselben Zellennetze Angaben veröffentlicht, die mir durch die Freundlichkeit des Herrn Kollegen Schaper im Auszuge zugänglich sind und während der Abfassung des Manuskriptes in meine Hände kamen. The fibres of the network are nervous structures for a) they are not demonstrated by specific stains for elastic and connective

[1]) Von mir gesperrt. O. S.

[2]) A. Bethe, Die Nervenendigungen in dem Gaumen und in der Zunge des Frosches. Arch. f. mikr. Anatomie. Bd. 34. 1895 (s. auch Hauptbuch).

[3]) W. Prentiss, The nervous structures in the palate of the frog. Journal of Comp. Neurology and Psychology 1904.

tissue; b) they are composed of neurofibrillae; c) they are often directly continuous with medullated nerves. Neurofibrillae are present in the cells of the networks, but most of them pass through without forming a basketwork about the nucleus. When the nervs of the palate are isolated from their ganglion cells the medullated fibres which end in the epithelium degenerate at the expiration of 25—35 days; the myelin sheaths disintegrate, and the axis cylinders fail to stain. Under the same conditions both the cells and fibres of the subepithelial and perivascular networks stain in a normal manner and show no degenerative changes in their structure. Some of the cells of the network are therefore true nerve cells and exert a trophic influence upon the fibres connected with them. The networks are comparable to the diffuse nervous system of certain invertebrates, and their existence in incompatible with the idea that the nervous system is composed of distinct cellular units.

Man sieht, diese unabhängig von mir gewonnenen Befunde stimmen völlig zu den meinigen. Neurofibrillär gebaute Zellennetze, die kontinuierlich in markhaltige Nervenfasern übergehen, sind reichlich im Mundhöhlendach von Rana vorhanden. Ihre Bedeutung wird durch den experimentellen Befund von Prentiss in gewisser Weise geklärt. Bei peripherer Degeneration der markhaltigen Gaumennerven nach der Trennung vom Zentrum bleibt der normale Bau der peripheren Nervenzellennetze erhalten. Prentiss schreibt diesen einen trophischen Einfluss auf die mit ihnen zunächst verbundenen Fasern zu, zieht die Parallele mit dem ektodermalen Nervensystem von Invertebraten und erkennt richtig die Unvereinbarkeit dieser Zellennetze mit der heutigen Neuronenlehre.

Hier ist auch der Arbeit von Eberth und Runge[1]) zu gedenken, welche die Nervenendigungen in der Haut der Amphibien zum Gegenstand hat. Mit Hilfe der Golgischen Methode wurden, abgesehen von freien Nervenendigungen, als viel häufigere Form der Endigung diejenigen in Terminalzellen (Endzellen) nachgewiesen. Diese liegen dicht unter der Epidermis, senden ihre zahlreichen Dendriten in die Epidermis, wo sie zwischen den Zellen verlaufen und stehen nach innen durch ein oder zwei Fort-

[1]) Eberth und Runge, Die Endigungen der Nerven in der Haut des Frosches. Anatom. Hefte. Bd. 2. 1893.

sätze mit den Nervenfasern des subepidermalen Nervengeflechts in Verbindung (Plexus nervosus superficialis von Czermak). Diese Zellen verbinden sich — ebenso wie die des subcorialen Neuroblastennetzes der Larve — durch gegenseitige Anastomosen kontinuierlich und sind in vielen Fällen ebenso wie jene, zu Zellketten verbunden. Die Abbildungen von Eberth und Runge stimmen in vieler Beziehung mit den meinigen überein, und ich zweifle nicht, dass wir es hier, wie in dem Mundhöhlendach des erwachsenen Frosches, mit peripheren Nervenzellen zu tun haben. Woher diese Zellen stammen, ist eine Frage für sich und kann nur das subcoriale Netz der Larve (Plexus profundus) oder die Epidermis in Frage kommen; mit beiden stehen sie später in Zusammenhang.

Mit der Methylenblaumethode hat zuerst Dogiel[1]) in der Haut der Vertebraten und zwar beim Menschen das Vorhandensein sensibler nervöser Zellennetze nachgewiesen. In den tieferen Schichten der Haut der Glans penis findet sich ein breitmaschiger Nervenplexus, von welchem markhaltige und marklose Ästchen unter Teilung nach aussen zu den Nervenendkörperchen und dem Epithel treten, wo sie ein intraepitheliales Nervennetz bilden. Die marklosen Fasern treten zur Bildung eines nur marklosen feinmaschigen Geflechtes zusammen, von welchem zweierlei Äste zu den Blutgefässen, die andern nach aussen gehen und hier bis dicht unter das Epithel sich ausbreiten. So bilden sie das subepitheliale Geflecht. Von diesem sagt Dogiel: „Gewöhnlich entstehen an denselben Stellen des Geflechts, wo einige, Schlingen bildende Ästchen zusammentreffen, knotige Verdickungen, in welchen grosse ovale Kerne liegen (Fig. 21 und 22): infolgedessen erhält das Geflecht ein besonderes charakteristisches Aussehen." Die Abbildungen, besonders Fig. 21, Taf. 33 zeigen eine gute Übereinstimmung mit den von mir beschriebenen Nervenzellennetzen, und ich zweifle nicht mehr daran, dass es sich hier um dieselben Bildungen handelt.

Durch die im Jahre 1901 erschienene, mit Hülfe einer ausgezeichneten Ausnützung der Methylenblaumethode an amputierten menschlichen Extremitäten gewonnene Arbeit von Leontowitsch[2])

[1]) A. S. Dogiel. Die Nervenendigungen in der Haut der äusseren Genitalorgane des Menschen. Arch. f. m. Anat. Bd. 41. 1893.

[2]) A. Leontowitsch, die Innervation der menschlichen Haut. Mit 6 Tafeln. Internat. Monatsschrift für Anat. und Phys. Bd. 18. 1901.

sind wir nun aber in der Lage, die von mir beschriebenen sensiblen Nervenzellennetze auch für die Haut des Menschen als höchst wahrscheinlich typisch zu bezeichnen. Nach dem russischen Forscher gibt es in der menschlichen Haut zwei Arten von marklosen Fasern. Beide bilden echte Netze. Die erste Art bildet vier Netze, zwei übereinanderliegende im Corium, ein subepitheliales und ein intraepitheliales. Leontowitsch sagt (S. 182): „Zur Beschreibung ist es am bequemsten, sie als eine grosse Menge kerniger, untereinander durch Fortsätze verbundener Zellen von sehr verschiedenem Aussehen darzustellen. Sie sind voneinander durch nichts abgegrenzt, können aber mühelos durch imaginäre Linien in zellenähnliche, 60 μ lange Bezirke eingeteilt werden. Durch die vitale Färbung dieser Gebilde überzeugen wir uns, dass hier ein ebenso enger Zusammenhang dieser Zellen mit den Kernen vorliegt, wie in jeder anderen unzweifelhaften Zelle des Organismus. Die Betrachtung der von solchen Zellen gebildeten Netze lässt keinen Zweifel darüber, dass sie nur gegen die übliche Neuronenlehre gedeutet werden können." Der Autor beschreibt dann ausführlich diese Zellennetze. Als wesentlicher Unterschied gegenüber den Bindegewebszellen, mit denen diese Zellen „unmöglich verwechselt werden können", hebt Leontowitsch den total abweichenden Färbeprozess mit Methylenblau hervor. Dazu kommt der zweifellose Zusammenhang mit den Nervenfasern. Die zweite Art der marklosen Fasern bildet weitmaschigere Netze mit fibrillärem Bau. Die Arbeit von Leontowitsch ist das Ergebnis einer auf langer Erfahrung gegründeten Ausnutzung einer unserer besten Methoden zur Erforschung des Nervensystems. Sie ist eingehend und verdient volle Anerkennung.

Aus dieser Zusammenstellung ergibt sich für den frei prüfenden Forscher, dass das Vorhandensein peripherer Nervenzellennetze, beziehungsweise nervenbildender Zellennetze bei Evertebraten und Vertebraten nicht mehr bezweifelt werden kann, wenn auch selbstverständlich bei der Bedeutung, welche diesem Vorkommen im allgemeinen zukommt, weitere Beobachtungen und Abbildungen sehr erwünscht scheinen.

3. Wachstum und Bestimmung des nervösen Zellennetzes.

In der Textfigur 11 habe ich eine grössere Strecke aus dem marklosen Netz des Operculums einer Salamanderlarve abgebildet, das Tier war ca. zwei Monate nach der im Oktober

erfolgten Herausnahme der Larven aus dem Weibchen im gut durchlüfteten Aquarium bei reichlicher Nahrung gehalten worden und hatte die Länge von 4 cm erreicht. Die abgebildete Stelle entspricht der Mitte des Kiemendeckels, nicht weit von dessen freiem Rande entfernt. Vergleicht man mit diesem Bild die Figur 6 auf Tafel III, die einer im Oktober dem Muttertier entnommenen, nicht weiter aufgezogenen Larve entstammt und genau derselben Stelle des Kiemendeckes entnommen ist, so fällt, abgesehen von dem in der letzteren deutlicher ausgeprägten zelligen Charakter des Netzes, die ausserordentliche Ausbildung der Interzellularen, d. h. der kernlosen Bezirke des Netzes in der Textfigur 11 auf. Der Leser kann sich eine leidliche Vorstellung von der Ausdehnung dieser Strukturen machen, wenn er in Betracht zieht, dass die Textfigur 11 dem gesammten Inhalt eines ganzen Gesichtsfeldes bei der schwachen Vergrösserung Okular III, Objektiv 3 und ausgezogenem Tubus des Leitzschen Mikroskopes entspricht, während die Figur 6, Tafel III bei Leitz Ok. I, Objektiv 5 gezeichnet ist. Ich brauche nach früher Gesagtem kaum mehr hervorzuheben, dass, abgesehen vom Rand des Bildes, die vielfach in beiden Figuren sichtbaren „freien Enden" teils auf bei der Präparation entstandene Defekte, teils aber — da wo es sich um die feinsten „Enden" handelt — auf die feinsten in diesen Präparaten unter dem Auge auch bei starker Vergrösserung verschwindenden Fasern zu beziehen sind.

Es ergibt sich die Frage: wie entsteht das an Interzellularen so reiche Netz der 4 cm langen Larve, aus dem Netz der jüngeren, die ca. 3 cm lang war? Oder mit anderen Worten: wie wächst das Netz, um mit der Vergrösserung der Körperoberfläche gleichsam gleichen Schritt zu halten? Davon, dass innerhalb des älter gewordenen Netzes bereits die ersten Nervenfasern sich sozusagen herausarbeiten, sehe ich einstweilen ab. Die Anhänger der Ausläufertheorie werden sagen, die Zellen — Verzeihung, die freien Enden der Fasern muss ich sagen — gabeln sich, wachsen immer weiter frei heraus, stossen aufeinander, verschmelzen, und das Netz ist einfach fertig. Natürlich müsste dabei aber auch ein Wachstum durch Intussusception hinzugenommen werden. Ich aber sage, das ganze Netz wächst durch Intussusception, es entstehen keine freien aufeinanderplatzenden Ausläufer, und ich werde es beweisen, so gut sich

ein Entwicklungsvorgang, der nicht im Leben zu beobachten ist, überhaupt beweisen lässt, also nach dem Modus, den wir in der



Fig. 15.

Neubildung von Maschen durch Vakuolisation von der Unterkieferhaut der Salamanderlarve von 4 cm Länge. Kaliumbichromatosm. Hämatein. Leitz I, 7.

Regel bei der Darstellung entwicklungsgeschichtlicher Vorgänge einzuschlagen gezwungen sind.

Bei genauer Betrachtung erkennt man schon in dem bei schwacher Vergrösserung gezeichneten Netz der Textfigur 11 an vielen Stellen einmal da, wo eine Kreuzung der Zellfortsätze statthat und dann in der Nähe der Zellkerne, kurz gesagt an den „Knotenpunkten“, überall also, wo eine etwas stärkere Ansammlung des neurofibrillären Plasmas sich findet, kleine Lücken, von welchen sich der Grösse nach alle Übergangsformen bis zu grösseren Maschen des Netzes auffinden lassen. Aber erst bei Benutzung stärkerer Vergrösserungen — bei der Grösse der Elemente genügen hier starke Trockensysteme vollständig — gewinnt man einen klaren Einblick, den ich dem Leser durch die Abbildungen 25—27 auf Tafel V und die Textfigur 15 übermittle. Figur 25 stellt eine kleinere Masche aus dem in der Textfigur 11 abgebildeten Netz bei stärkerer Vergrösserung dar. Die fünfeckige Masche des Netzes wird von fünf Knotenpunkten begrenzt, von denen einer (a) kompakt erscheint, die Ecke b enthielt eine minimale Lücke; diese Lücken sind in c—d grösser. Kunstprodukte sind bei der Konservierung mit Kaliumbichromat-osmiumsäure ausgeschlossen. Eine grössere entsprechende Lücke, gleichfalls aus einem Präparat vom Operculum einer 4 cm langen Larve ist in Figur 26, Tafel V abgebildet. Die Lückenbildung in Fig. 27 derselben Tafel unterscheidet sich von der vorigen durch die sehr zarte einseitige Begrenzung (im Bilde links). Andere Lückenbildungen sind in der Textfigur 15 wiedergegeben. Diese stellt den mittleren Teil der Textfigur 11 bei stärkerer Vergrösserung dar. Hier zeigen die an den Knotenpunkten aufgetretenen kleinen Maschen die häufig zu beobachtende Eigentümlichkeit, dass sie von mehr oder weniger feinen neurofibrillär gebauten Strängen durchsetzt und so in kleinere Maschen geteilt werden. Zugleich lehrt die Textfigur 15, dass nicht die Lagebeziehung zum Kern das Entscheidende bei der Bildung der Lücken ist: denn a liegt entfernt vom Kern, b näher, c dagegen dicht am Kern. Es ergibt sich vielmehr hier wie allgemein, dass die Lückenbildung überall da eintritt, wo die Protoplasmamasse, beziehungsweise die Neurofibrillen in grösserer Massenanhäufung zusammentreffen. Die Bilder, die auf diese Weise erhalten werden, sind ausserordentlich verschieden und lassen sich nur in geringer Zahl abbilden.

Ich bitte nun den Leser die eben beschriebenen Bilder unter gleichzeitiger Betrachtung der Figuren 14 auf Tafel IV, 21 und 24 auf Tafel V und der Textfiguren 8—12, 14 und 16, an denen sich entsprechende Lückenbildungen bei einiger Aufmerksamkeit finden lassen, zu deuten. Wir finden, dass in dem vorher einfacheren Zellennetz, wie es Figur 6 auf Tafel III darstellt, indem die Kerne des Netzes auseinanderrücken, grössere kernlose Regionen auftreten, die zweifellos als Interzellularen zu deuten sind. Wir finden, indem das Netz wächst, in den Knotenpunkten des Netzes, beziehungsweise überall da, wo eine stärkere Massenentwicklung statthat, Lücken von der winzigsten Form und alle Übergangsformen bis zu den grössten Maschen des Netzes. Da gibt es keinen anderen logischen Schluss, als den, dass bei dem Wachstum des Netzes die Flächenausdehnung und Maschenzunahme durch Spaltbildung, beziehungsweise Auseinanderweichen oder Vakuolisierung der neurofibrillierten Masse das entscheidende Moment bildet. So wächst das Netz, indem es sich gleichsam streckt, durch eigene Ausdehnung aus sich selbst heraus. Als zweites Moment für die Massenzunahme kommt natürlich die Kernteilung in dem Syncytium in Betracht.

In dem beschriebenen Wachstumsvorgang lernen wir — so vermute ich — einen Vorgang kennen, der als eine meines Wissens neue Erscheinung ein allgemeineres histologisches Interesse beansprucht. Grössere kernlose interzellulare Netzbildungen finden sich hie und da in der Literatur, freilich ohne, dass sie immer in der aus ihrer hier beschriebenen Genese sich ergebenden morphologischen Bedeutung als solche aufgefasst wurden. Ich greife hier nur ein weit zurückgelegenes Beispiel heraus: Mikrogromia socialis bildet nach R. Hertwig (Lehrb. der Zoologie, 4. Aufl., 1897, S. 135 und O. Hertwig, Zelle und Gewebe, II. S. 11. Fig. 3) aus Einzelindividuen durch fortgesetzte Teilung entstehende Kolonien. Die Einzelindividuen bleiben nach der Teilung durch ihre sich verzweigenden Pseudopodien (d. h. Interzellularen) verbunden, welche ein mehr oder weniger ausgebildetes, zwischen die Einzelindividuen eingeschaltetes, kernloses Netz bilden.

Wer aber dächte hier nicht sofort der zierlichen kernlosen Endnetze aus den elektrischen Organen von Torpedo und Raja, die von Kölliker und meinem Vater zuerst beschrieben wurden?

Und ich füge ein unserem Objekt ganz naheliegendes Beispiel hinzu, das in Figur 36, Tafel VI nach einem Kaliumbichromatosmium-Hämateïnpräparat abgebildet wurde.

Fig. 16.
Neuroblastennetz aus dem Flossensaum einer Salamanderlarve. Osmium 0,25 %. Drittelalkohol. Leitz I, 5. Das Original ist auf $^2/_3$ verkleinert worden.

Es handelt sich um die von Hensen gelegentlich, seiner Untersuchung über die Histogenese der Nerven im Froschlarvenschwanz beschriebenen dicht unter dem Corium gelegenen Zellen,

über deren Bedeutung und Schicksal in dem erwachsenen Tier noch heute nichts bekannt ist. In seiner ersten Arbeit[1]) nennt Hensen diese Zellen das „Oberflächennetz der Parenchymzellen" in der zweiten Abhandlung[2]) nennt er sie „Cutiszellen" im Gegensatz zu den bekannten Bindegewebszellen, die er „Gallertsubstanzzellen" nannte. Die Abbildungen (Fig. 8 der ersten Arbeit, Fig. 5 der zweiten Arbeit) befriedigen nicht vollständig. Auch Eberth[3]), der übrigens zuerst von einem „Nervengitter" in dem Froschlarvenschwanz spricht, scheint das Zellennetz der Hensenschen „Cutiszellen" gesehen zu haben, indem er von einem „aus aneindergereihten Zellen bestehenden Netz" spricht, welches „den Nervenplexus deckt", doch ist mir seine Beschreibung nicht ganz verständlich. Etwas ausführlicher beschäftigt sich Gaule[4]) mit diesen Zellen, die er in Fig. 4 und 5 auch abbildet. Gaule lässt in diesem Zellennetz, das er „Zellennetz des sekundären Plexus" nennt, die aus dem darunter gelegenen Fundamentalplexus stammenden Fädchen endigen. Der Fundamentalplexus entspricht dem, was ich in dieser Arbeit hauptsächlich als dicht unter dem Corium gelegenes Neuroblastennetz bezeichne. Infolge der Gauleschen Schilderung, deren Glaubwürdigkeit abzuweisen ich mich noch nicht für berechtigt halte, sind diese Zellennetze einer Nachuntersuchung bedürftig. Ich bin der Frage, ob ein Teil, der in meinen Bildern als „freie Enden" erscheinenden Fädchen in diesem Netz bei Froschlarven — bei Urodelen scheint es zu fehlen — aufgehen, bisher ohne positiven Erfolg nachgegangen, obwohl ich das Netz auf das schönste beobachten und darstellen konnte, halte aber den definitiven Entscheid noch für ausstehend. Ich mache hier einige für Nachuntersucher als Wegweiser dienende Angaben.

Am einfachsten beobachtet man das zierliche, übrigens gegen Reagentien sehr empfindliche Netz der Interzellularen im frischen

---

[1]) V. Hensen, Über die Entwicklung der Gewebe und der Nerven im Schwanze der Froschlarve. Virchows Archiv. Bd. 31. 1864.

[2]) Derselbe, Über die Nerven im Schwanze der Froschlarven. Arch. f. mikr. Anat. Bd. 4. 1868.

[3]) Eberth, Zur Entwicklung der Gewebe im Schwanz der Froschlarven. Arch. f. mikr. Anat. Bd. 2. 1866.

[4]) Canini-Gaule, Die Endigungen der Nerven in der Haut des Froschlarvenschwanzes. Arch. f. Anat. und Physiologie. Phys. Abt. 1883.

Zustande an grossen Larven von Rana esculenta und R. fusca. Wählt man z. B. die abgeschnittene Schwanzspitze einer 4,5—5 cm langen Larve des braunen Frosches, so sieht man an den nicht durch Pigment ungünstig erscheinenden Stellen im Flächenbild unter dem zweischichtigen Epithel das „Cutiszellennetz" sehr schön, wenn es auch oft unmöglich ist, die blassen Zellkörper scharf zu erkennen. Bei hoher Einstellung erscheinen Zellkörper und Interzellularen hell, bei tieferer dunkel. Auch weiter vorn am Schwanz, sowie auf der ganzen Körperoberfläche ist das Netz, wenn man abpräparierte und gut ausgebreitete Stücke der äusseren Bedeckung in physiologischer Kochsalzlösung mit der Epithelseite nach oben untersucht, schön zu sehen. Besonders an der Bauchhaut sieht man unter dem Epithel die typische, strohmattenartige Kreuzung der jungen Coriumbündel und unmittelbar unter dieser die Maschen des zierlichen Netzes, immer an solchen Stellen, wo das Netz der Pigmentzellen fehlt. Die interzellularen Maschen sind hier viel grösser als am Schwanz und erreichen stellenweise fast die Grösse des Umfanges der Epidermiszellen. Freilich gehört eine gewisse Ausdauer dazu, um diese Bilder im frischen Zustand klar zu erkennen. Zur Beobachtung in konserviertem Zustand hat mich wieder die Osmiumsäure allein oder in Verbindung mit Kaliumbichromat am meisten befriedigt. Larven von Rana fusca von 4—5 cm Länge, wie sie im Mai und Juni zu haben sind, werden ein oder mehrere Tage in 0,2 % Osmiumsäure gelegt. Im Flächenbild sieht man an geeigneten Stellen bei Untersuchung in Wasser von aussen nach innen folgendes: Die scharflinig begrenzten äussersten polygonalen Epithelzellen mit porösem Aussensaum, die tiefen Epidermiszellen mit deutlichen Interzellularbrücken, die sich kreuzenden Coriumfasern, das Cutiszellennetz mit vielfach deutlich hervortretenden Zellkörpern und den Übergang der Zellfortsätze in das Netz der Interzellularen, die marklosen Nerven bezw. das Neuroblastennetz und endlich die typischen Bindegewebszellen mit ihren baumförmig verästelten Fortsätzen. Die winzigen Maschen des Strohmattengeflechtes des Corium lassen die im Flächenbild punktförmig erscheinenden Fortsätze der „Cutiszellen" zur Epithelbasis hindurch. Hie und da sind in dem mit schwacher Osmiumsäure behandelten Objekt Epithelzellen abgefallen, wodurch natürlich Korium und Cutiszellen deutlicher sind. Ich habe schon bei

Froschlarven von 7 mm Länge (Rana esculenta), die vor kurzem ausgeschlüpft waren und in den Muskelzellen noch Dotterkörner enthielten, nach Konservierung in Osmium und sagittaler Spaltung des Flossensaumes an den Stellen, wo das Epithel sich löste, das Cutiszellennetz in schönster Weise gesehen. Das Vorhandensein einer bereits typisch mattenartig gebauten sehr dünnen Coriumanlage frappiert auf diesem frühen Stadium. Bei diesen jungen Larven liegen die Zellen des Netzes viel dichter zusammen, als bei den älteren Larven; die Maschen sind sehr eng. Für die Frage nach der Herkunft der Zellen — ob ektodermalen oder mesodermalen Ursprunges (letzteres erscheint zwar von vornherein wahrscheinlicher) kommen also noch frühere Stadien in Betracht.

Behandelt man die älteren Osmiumlarven einige Tage mit 1 % igem Kaliumbichromat, so kann man nach der von mir oben angegebenen Methode durch Hämateïn eine vortreffliche Färbung des Cutiszellennetzes erhalten und dieses unter Entfernung des Epithels präparatorisch darstellen. Einem solchen Präparat entstammt die Abbildung 36, Taf. VI; die Zellen sind durch einen bläschenförmigen Kern mit grossem Nucleolus ausgezeichnet. In der Abbildung liegen zwei sehr dunkle Zellen ohne sichtbaren Kern in oder auf dem Netz; sie sind bezüglich ihrer Zugehörigkeit zum Netz zweifelhaft geblieben; unter dem Netz läuft bogenförmig ein markloser Nerv. Es wird wohl das Beste sein, für diese eigenartigen Zellen, die ja vielleicht nur eine Abart der gewöhnlichen embryonalen Bindegewebszellen sind, solange den Namen „Cutiszellen" beizubehalten, bis wir über die Herkunft und das Schicksal der Zellen etwas wissen. Auffallend ist immerhin, dass ich sie bei 6 cm langen Pelobateslarven vermisste und auch bei Urodelen nichts Ähnliches auffand, ein Umstand der nicht gerade für eine allgemeine Bedeutung dieser Zellen zu sprechen scheint.

Blicken wir noch einmal auf den oben beschriebenen Vorgang der interzellularen Netzbildung zurück, so können wir auf Grund der vorhandenen Bilder nicht daran zweifeln, dass gleichzeitig mit dem Auseinanderrücken der zur Teilung schreitenden Zellkörper die Zellen verbunden bleiben und die Interzellularen gleichzeitig eine Teilung unter zunehmender Maschenbildung erfahren. Das Bestehenbleiben der interzellularen

Verbindungen ist also das dominierende Prinzip bei der Netzbildung wie bei der Bildung der Nervenfasern. Da erscheint es im höchsten Grade wahrscheinlich, dass auch das von mir beobachtete bis jetzt erste Stadium der Anlage des marklosen Netzes (s. z. B. Tafelfigur 6) demselben Prinzip seine Entstehung verdankt.

Die beiden Momente der Energidenteilung und der Spaltbildungsvorgänge innerhalb der Interzellularen erfüllen gleichsam die in dem Entwicklungsvorgang gelegene Forderung des Flächenwachstums durch Intussusception. Finden die Mitosen reichlich in schneller Aufeinanderfolge statt, wie in der Epidermis, so spielen — der Masse nach — die Interzellularen eine geringe Rolle, haben wir es mit Zellen von geringerer Proliferationsfähigkeit zu tun, wie mit unseren Neuroblasten, in denen gegenüber dem Epithel die Mitosen selten sind, so wird mit dem durch das Flächenwachstum bedingten weiteren Auseinanderrücken der Zellen, deren Vermehrung hinter dem Flächenwachstum zurückbleibt, der Forderung jenes Wachstums durch reichliche Ausbildung von interzellularen kernlosen Bezirken entsprochen.

Sollte unser Prinzip vielleicht einen viel allgemeineren Wert besitzen, als wir jetzt wissen? Liegt es nicht nahe, von den peripheren Neuroblasten aus auch der zentralen zu gedenken, umsomehr als sie alt im Grau liegen?

Vielleicht erinnert sich mancher hier mit mir der gedankenreichen Ausführungen C. Rabls[1], aus denen ich folgendes hier zum Abdruck bringe: „Wir haben gesehen, dass die Medullarplatte anfangs eine einschichtige Epithellamelle vorstellt, an der wir, wie bei jedem Epithel, eine freie und basale Fläche unterscheiden können. Diese Lamelle wird allmählich mehrschichtig, wobei aber die Zellen wahrscheinlich stets durch feine Fortsätze, Interzellularbrücken, miteinander in Verbindung bleiben. Andererseits treiben die Zellen an ihren basalen Enden lange Ausläufer, die entweder nach kurzem Verlaufe über die basale Fläche der Medullarplatte hinaustreten oder zunächst noch eine Strecke weit an derselben hinziehen. Daraus ergibt sich eine ungemein einfache genetische Auffassung des Nervengewebes. Von den beiderlei Fortsätzen, welche wir in der Regel an den Nervenzellen der

[1]) C. Rabl, Über die Prinzipien der Histologie. Verhandlungen der anatomischen Gesellschaft in Berlin 1889.

Zentralorgane zu unterscheiden haben, sind die Protoplasmafortsätze auf die Interzellularbrücken, die Achsenzylinderfortsätze auf die basalen Ausläufer der embryonalen Markzellen zurückzuführen. Während aber in den geschichteten Epithelien die Interzellularbrücken in der Regel verhältnismässig kurz bleiben und sich selten über grössere Strecken ausdehnen, haben dieselben in den nervösen Zentralorganen eine ausserordentliche Weiterentwicklung erfahren: sie stellen lange, vielfach verästelte Fortsätze dar, deren feinste Ausläufer mit ähnlichen Ausläufern anderer Zellen in Verbindung treten. Diese Eigentümlichkeiten lassen sich aus der physiologischen Bedeutung des Nervengewebes verstehen; denn diese involviert eine ungemein komplizierte Beziehung seiner einzelnen Elemente, eine Beziehung, die eben in der mächtigen Entwicklung der Interzellularbrücken ihren anatomischen Ausdruck findet."

Man sieht bezüglich eines Teiles des peripheren Nervensystems — da, wo man es kaum erwartete — haben diese Ausführungen durch meine Untersuchungen eine gewisse Bestätigung erfahren.

Und wer dächte bei dem von mir aufgefundenen Prinzip des Wachstums der Energidennetze des Nervensystems nicht von neuem der alten Hensenschen Worte[1]): „Es könnte sein, dass die Endzelle des Nerven zu keiner Zeit von dem Ursprungsganglion getrennt ist, d. h. dass, wie das Schema Fig. 15 erläutert, die ersten Zellen des Rückenmarks sich bei ihrer Teilung nicht vollständig voneinander trennen, sondern durch einen Faden, den Nerven, stets miteinander in Zusammenhang bleiben[2]). So ganz abenteuerlich, wie es aussehen mag, ist diese Idee nicht! Um das zu zeigen, muss ich mir erlauben, sie näher durchzuführen. Wenn wir einmal willkürlich den Beginn der Achsenplatte oder der Primitivrinne als Anfang dieses Prozesses setzen, so würden von diesem Zeitpunkt an die Zellteilungen im Hornblatt, in der Achsenplatte sich nicht mehr ganz vollenden, sondern es würde jede Zelle mit der Schwesterzelle im Zusammenhang bleiben."

„Ich bezweifle, dass irgendwo vom Zentralorgan oder im Zentralorgan Nerven frei auswachsen, um

[1]) Erste Arbeit l. c. S. 67.

[2]) Im Original gesperrt.

ihren physiologischen Endapparat zu suchen und sich mit ihm zu verbinden, denn die Tatsachen gestatten die Annahme, dass alle Nerven durch unvollkommene Trennung der Anfangs- und Endzellen entstanden sind[1])."

Die von mir beschriebene Entwicklung der Interzellularen stimmt in erfreulicher Weise mit derjenigen überein, welche Mitrophanow[2]) von der Entwicklung der Interzellularen der Epithelien von Amphibienlarven gegeben hat. Bei eben ausgeschlüpften Axolotllarven konnte Mitrophanow an der tieferen der beiden die Epidermisanlage darstellenden Zellschichte folgendes feststellen. Das System der Interzellularen ist nicht vollkommen ausgebildet; manche Zellen erscheinen durch breite Protoplasmabrücken verbunden. In diesen Brücken erscheinen kleine durchsichtige Räume, anfangs in keinem Zusammenhang mit dem allgemeinen Lückensysteme. So wird der anfangs breite Strang in kleinere schmälere zerklüftet. „Die Interzellularbrücken sind Teile des Protoplasmas, welches anfangs zur Vereinigung zweier sich voneinander sondernden Zellen diente. Die in der ersten Zeit breiten Protoplasmastränge zerfallen in mehrere kleinere, infolge der soeben geschilderten Bildung der Hohlräume durch Auseinanderziehen der benachbarten Zellen." Die Interzellularen dieser ektoblastischen Zellen entstehen also nicht durch „freies Auswachsen" einzelner Zellen und Aufeinanderstossen und sekundäre Vereinigung der Fortsätze benachbarter Zellen, sondern wie bei dem Neuroblastennetz beruht hier die Entwicklung der Interzellularen auf einer unvollkommenen Trennung der Zellen, die von einer Vakuolisierung anfangs breiter und einfacher Brücken begleitet ist.

Ich gehe zur Mitteilung derjenigen Beobachtungen über, welche ich bisher über die weitere Entwicklung der peripheren Nervenfaser und die Bildung der sensiblen Nervenfasergeflechte gemacht habe, die im Bereiche der Haut bei den Vertebraten durch ihre stattliche Entwicklung hervorragen. Ein Blick auf die Abbildung 31, Tafel VI lehrt, dass hier in dem zum grossen Teil noch marklosen Syncytium bereits Markbildung eingetreten

[1]) Im Original gesperrt.

[2]) P. Mitrophanow, Über die Interzellularlücken und Interzellularbrücken im Epithel. Zeitschr. f. wiss. Zool. Bd. 41. 1885.

ist, insofern als in der Abbildung, welche von der Brust einer 3 cm langen Salamanderlarve stammt, die durch die Reduktion der Osmiumsäure geschwärzten markhaltigen Fasern deutlich hervortreten. Von unten — im Bilde — gehen zwei junge Nerven in das Neuroblastennetz über, von denen der links gelegene zwei, der rechts gelegene drei markhaltige Fasern enthält. Das Bild lässt schon bei der gewählten schwachen Vergrösserung ziemlich gut erkennen, wie weit die Markbildung innerhalb des Netzes vorgedrungen ist.

In der Frage nach der Entwicklung des Markes bestehen insofern unter den Autoren keine Gegensätze, als sie heute wohl alle das Nervenmark — entsprechend dem Fett — als eine intrazelluläre Bildung auffassen. Die Anhänger der Ausläufertheorie halten es für eine Bildung ihrer „Schwannschen Zellen". Für mich unterliegt es nicht dem geringsten Zweifel, dass es von dem Neuroblast und seinen Ausläutern gebildet wird. Sollten sich die Neuronisten dazu entschliessen, die „Schwannschen Zellen" zu vergessen und die wahre Natur der Schwannschen Kerne als Neuroblastenkerne einzusehen — dann wären wir einig. Dann würden die Neuronisten auch die Bedeutung der von meinem Vater entdeckten und abgebildeten bipolaren Nervenzellen aus dem Ganglion und N. acusticus von Knochenfischen[1]) verstehen. Das Nervenmark umhüllt hier bekanntlich den Achsenzylinder samt dessen „kernhaltiger Anschwellung". Der Neuroblastenkern hat hier die zentrale Lage zwischen den Neurofibrillen bewahrt, im Gegensatz zu dem gewöhnlichen Verhalten, bei welchem der Kern — wie bei den Fettzellen — an die Peripherie unter die Membran, das Neurilemma, tritt und sonach ausserhalb des Markzylinders liegt. Jener Fall kann der glatten Muskelfaser mit zwischen den Myofibrillen gelegenem Kern, dieser der quergestreiften der höheren Vertebraten mit peripher unter dem Sarcolemma gelagerten Kernen verglichen werden.

Die Freunde der „Schwannschen Zellen" sind naturgemäss genötigt, zu gewissen Verschiedenheiten der Markbildung bei der zentralen und der peripheren Faser ihre Zuflucht zu nehmen, denn der von den „Schwannschen Zellen" ausgehende Einfluss bei

[1]) M. Schultze, Observationes de retinae structura penitiori. Bonnae 1889 und Strickers Handbuch der Gewebelehre.

der Markbildung fehlt ja doch bei der zentralen Zelle. Die Erkenntnis jedoch, dass die Erregungsleiter sowohl zentral als peripher aus Neuroblasten hervorgehen, die hier wie dort markbildend sind, führt uns ohne Schwierigkeit über jenes Refugium hinweg zur Klarheit, und festigt unsere onto- und phylogenetisch jetzt schon begründete Auffassung von dem einheitlich neuroblastischen Gesamtaufbau des Nervensystems.

Die Markbildung in den peripheren Fasern der Amphibienlarven ist zuletzt und am eingehendsten von Kölliker[1]) beschrieben worden. Er hob hervor, „dass das Mark niemals zuerst in Form einzelner Tropfen sich zeigt, sondern ausnahmslos als eine von vornherein zusammenhängende Röhre in die Erscheinung tritt, welche ganz allmählich ihre dunklen Konturen gewinnt, sodass ein unmerklicher Übergang von den blassen zu den dunkelrandigen Fasern statthat. . . . . So kann es geschehen, dass markhaltige Stellen anfangs durch längere marklose Abschnitte voneinander getrennt sind (Fig. 9). Nach und nach aber dehnt sich das Mark vom Kerne her nach beiden Seiten aus und entstehen bald regelrechte Segmente und Ranviersche Einschnürungen, mit der Eigentümlichkeit jedoch, dass die ersten zum Teil sehr kurz und die Einschnürungen länger und nicht scharf abgesetzt sind".[2])

Diese Beobachtungen unseres Altmeisters stimmen völlig zu den meinigen über die Markbildung, ebenso die weiteren Angaben Köllikers, dass die einmal gebildeten Segmente „offenbar selbständig in die Länge wachsen". Nach mir ist das letztere ja schon vom Beginne des Auftretens der Neuroblasten an der Fall. Auch sagt Kölliker schon, dass es hie und da vorkommt, „dass zwischen zwei markhaltigen, jungen Segmenten eines in der Mitte liegt, das im Zustand der noch blassen Fasern sich befindet", sowie dass markhaltige Fasern an Endästen und Seitenzweigen in marklose Fasern übergehen und dass häufig Fälle vorkommen, in denen von der Einschnürungsstelle zwischen zwei Segmenten feinste Fäserchen ausgehen, wie sie die Fig. 9 zeigt, welche Fäserchen einer Teilung der Achsenzylinder der dunkelrandigen Faser ihren Ursprung verdanken und später, nachdem

[1]) A. Kölliker. Histologische Studien an Batrachierlarven. Zeitschr. f. wiss. Zool. Bd. 43, 1886.

[2]) Vergl. z. B. auch meine Figur 53.

Fig. 17.
Markhaltiger Neuroblast mit scheinbar „aufgelagertem" Kern. An beiden Enden ist noch ein angrenzende Teil der nächsten Segmente der Faser sichtbar. Unterkiefer der 4 cm langen Salamanderlarve. Kaliumbichromatosmiumsäure, Hämatein. Leitz I, 7.

sie Scheiden erhalten, auch dunkelrandig werden. Die von Kölliker gegebenen Bilder kann ich auch für die Urodelenlarven vollkommen bestätigen, und ich füge denselben einige neue hinzu, welche die Art der Vermehrung der Fasern betreffen.

Wir hatten bei der Ausbildung der kernlosen Bezirke des Neuroblastennetzes das Flächenwachstum als durch Spaltbildung oder Vakuolisation vermittelt kennen gelernt, die von den Knotenpunkten des Netzes aus zur Neubildung der Maschen führt. Mit diesen typischen Vorgängen gehen andere Hand in Hand — gleichfalls Spaltungsvorgänge in den neurofibrillären Zellfortsätzen und Interzellularbrücken, die ebenso wie jene Lücken- und Maschenbildungen die Entwicklung der nervösen Anlage fortsetzen. Sie vollziehen sich an den längeren und breiteren Interzellularen, welche wir als marklose Fasern zu bezeichnen gewohnt sind. In der Abbildung 32 Taf. VI sehen wir zwei miteinander verbundene Neuroblasten aus einem Netz vom Unterkiefer einer 4 cm langen Salamanderlarve. Von der rechten Seite des Kernes der Zelle a erstreckt sich ein doppelter Fortsatz nach rechts. Nach unten läuft zu der Zelle b eine Verbindung, die in der Mitte einfach, nach den beiden Kernen hin aber doppelt ist. Ein anderes Bild sehen wir in Fig. 10 Taf. III. Die beiden Neuroblastenkerne sind durch eine lange neuro-

fibrilläre Brücke verbunden. Sie ist ihrer ganzen Länge nach doppelt. In der Nähe der Zelle a ist ein deutlicher Spalt in dem Verbindungsstück vorhanden, nach b hin ist dieser Spalt verschwunden, aber eine deutliche Linie trennt die Verbindung in zwei „Fasern".[1]) Derartige Bilder sind an den Neuroblastennetzen dieser älteren Larven, im Gegensatz zu den einfacheren Netzen der jüngeren Larven sehr häufig, ja man kann sagen, dass jede eine gewisse Dicke überschreitende Faser solche Bilder liefert. Das beweist, dass wir es hier mit einer Längsspaltung der Interzellularbrücken, d. h. der marklosen Fasern, zu tun haben und dass also hier in den gradlinigen Bahnen die Weiterentwicklung nach genau demselben Prinzip verläuft, wie in den Knotenpunkten des Netzes. Es ist natürlich, dass es sehr von der Lage abhängt, ob es im Mikroskop gelingt, solche Spaltungen immer in frühem Stadium zu erkennen oder auf längere Strecken zu verfolgen. Übereinanderliegen und Kreuzung unter spitzen Winkeln können häufig konstatiert werden, häufig aber entgehen zweifellos solche Spaltungen dem Beobachter.

Ein weiteres Stadium lässt nun in den jungen marklosen Fasern die erste Markbildung erkennen. In der Fig. 33, Taf. VI aus dem Kiemendeckel einer 4 cm langen Larve sind an dem mit a bezeichneten Kern zwei Faseranlagen sichtbar, die zum Teil aufeinanderliegen. Weiter nach dem Kern b hin ist wieder die besprochene Längsspaltung sichtbar, und die erste Spur der Markbildung ist in dem einen Teilprodukt eingetreten, das weiter in die Richtung auf b hin marklos wird. Kurz vor b sind die marklose und die markhaltige Faser noch in einem Strang vereinigt. Weiter vorgeschritten ist die Markbildung in dem Bilde 34, Taf. VI vom Unterkiefer einer 4 cm langen Larve. Diese Strecke des nervösen Syncytiums besteht aus einer durch Längsspaltung entstandenen Doppelkette einer marklosen und einer markhaltigen Faser, die sich zum Teil decken. Welche Kerne dem markhaltigen, welche dem marklosen Teil angehören, ist bei der dichten Zusammenlagerung nicht klar zu entscheiden. Die Seitenäste gehen hier sämtlich von dem marklosen Teil ab. Ähnlich ist die Abbildung 35 Taf. VI, welche dem Mundhöhlendach einer 4 cm langen Salamanderlarve entnommen ist. In dem kurzen Stämmchen liegen zwei mark-

[1]) Die Lithographie ist leider mangelhaft ausgefallen.

haltige und ein markloser Teil zusammen, jeder Teilast enthält einen markhaltigen und einen marklosen Anteil. Oben ist das Ende der Markbildung gezeichnet, unten lag es bedeutend weiter distalwärts. Diese Bilder genügen, um zu lehren, dass diese Vermehrung der Faseranlagen, d. h. der internuclearen Strecken des Syncytiums, durch Spaltbildung erfolgt. Dasselbe Prinzip herrscht hier, wie innerhalb des wachsenden neurofibrillären Plasmas überhaupt im Bereich des ganzen Syncytiums. Das Mark wird von den peripheren, syncytial verbundenen Neuroblasten selbst gebildet.

Unser Neuroblastennetz ist in dem Voranstehenden bis zur ersten Bildung markhaltiger Fasern kontinuierlich verfolgt. Es unterliegt keinem Zweifel, dass wir so zur Bildung des Plexus nervosus profundus (Czermak) gelangt sind. Und wenn ich mir auch durchaus nicht verhehle, dass zur völligen Einsicht noch weitere Untersuchungen erforderlich sind, so bin ich auf Grund der beschriebenen Vorgänge doch keinen Augenblick im Unklaren darüber, dass dieser Plexus durch fortlaufende Mitose, Längsspaltung und Markbildung aus dem ursprünglichen einfachen Neuroblastennetz hervorgeht, und dass das richtige Verständnis dieses und anderer Plexus, an denen der Vertebratenkörper so reich ist, nur auf Grund der Histogenese gewonnen wird, welche erkennen lässt, dass der Plexus nichts anderes ist, als ein aus einem primitivem Neuroblastennetz unter nicht völlig durchgeführter Teilung der Energiden hervorgegangenes Syncytium. Jenes primitive Zellennetz besteht aus spindelförmigen und multipolaren Zellen. Alle Fortsätze aller Zellen sind neurofibrillär gebaut, alle Fortsätze werden zu Teilen anfangs markloser Nervenfasern, alle sind leitend, ein Unterschied von Neuraxonen und Dendriten fehlt, wie z. B. auch in sympathischen Zellen und bei vielen Wirbellosen.

Nach dem bei dem Wachstum von Tier und Pflanze herrschenden Grundprinzip der Energidenteilung wächst der embryonale Nerv, wachsen die Stämme, wachsen die Plexus markhaltiger und markloser Fasern durch Intussusception. Von diesem Gesichtspunkt aus eröffnet sich ein Arbeitsfeld, das nicht nur für den Anatom, sondern auch für Pathologen und Physiologen von hohem Interesse ist, und wenn Kölliker im Jahre 1891 am Schlusse seiner bekannten, auf der Anatomenversammlung in München gegebenen Übersicht über den Stand der Lehre von dem feineren Bau des

Nervensystems sagte, dass er die Frage nach den Nervennetzen hin weiterer Prüfung bedürftig halte, so gilt das gewiss auch heute noch. Gleichwohl glaube ich, dass die hier mitgeteilten Beobachtungen uns einen guten Schritt vorwärts bringen. Definieren wir mit O. Hertwig (Die Zelle und die Gewebe) das Gewebe als „eine Vielheit zu gemeinsamer Funktion zusammengeordneter Zellen", so sehen wir in dem Nervengewebe, soweit es sich um die periphere Leitung handelt, eine „Zusammenordnung" der Energiden von einer Innigkeit, wie wir sie sonst in keinem Gewebe antreffen, und diese Tatsache stimmt vortrefflich mit der Art der gemeinsamen Funktion der Erregungsleitung, welche den denkbar innigsten Zusammenschluss verlangt.

Schluss.

Ich komme auf die zu Beginn der Einleitung gegebene Fragestellung zurück.

Erstens: Ist der Achsenzylinder der peripheren Nervenfaser ein einziger Zellfortsatz oder sind viele Zellen an seinem Aufbau beteiligt? Meine Mitteilungen beweisen unwiderleglich, dass die embryonale, marklose sensible Faser nichts anderes ist, als eine Vielheit von Zellen oder ein aus typischen Neuroblasten hervorgehendes Syncytium, das nicht etwa durch sekundäre Verschmelzung von Zellen, sondern durch kontinuierliche Erhaltung interzellulärer Verbindungen nach vorausgegangener mitotischer Kernteilung entsteht: Die morphologische Kontinuität der Bausteine ist dem peripheren Nervensystem angeboren. Diese Bausteine werden peripher — ebenso wie zentral — als Neuroblasten zu bezeichnen sein. Sie sind die markbildenden Elemente. Besondere markbildende Zellen, welche sich frei ausgewachsenen Fasern sekundär auflagern und diese umscheiden, sogenannte Schwannsche Zellen, gibt es nicht. So weit die peripheren Neuroblasten zu Teilen der Nervenfasern werden, tritt ihr Kern bei der Markbildung an die Peripherie — an die Innenfläche der Zellmembran oder des Neurilemmas.

Zweitens: Stehen die gemeinhin als Nerveneinheiten bezeichneten Elemente des Nervensystems in kontinuierlichem Zusammenhang, insofern als Nervenzellennetze existieren? Der von mir gegebene Nachweis eines kontinuierlichen integumentalen Netzes von nervenbildenden Zellen, sowie der bereits vorhandene

Nachweis des Vorkommens von Nervenzellennetzen bei Wirbellosen und Wirbeltieren bejaht diese Frage unbedingt. In dieser Antwort liegt zugleich der Schlüssel für das Verständnis der Morphogenie des Nervensystems von den Coelenteraten an aufwärts bis zu dem Menschen.

Die Neuronentheorie von heute, welche das Hauptgewicht auf die Einheit der Nervenzelle und der peripheren Faser bis zu deren Ende legt, ist mit dem multizellulären oder syncytialen Aufbau der peripheren Nervenfaser, sowie mit dem Vorhandensein der peripheren Neuroblastennetze und Nervenzellennetze unvereinbar. Sie ist also in ihrer heutigen Fassung falsch. Die Theorie des Auswachsens der Fasern vom Zentrum nach der Peripherie wird durch keine einwandsfreie Beobachtung gestützt, vielmehr ergibt sich, dass die Nervenfasern an Ort und Stelle aus in loco gebildeten Zellen hervorgehen. Alles läuft darauf hinaus, dass das richtige Verständnis des Nervensystems in onto- und phylogenetischer Beziehung nur gewonnen werden kann auf Grund des zellulären bezw. syncytialen Aufbaues aus Elementen, die zentral, wie peripher, als Neuroblasten zu bezeichnen sind, ursprünglich gleichwertigen Elementen, die teils zu zentralen und peripheren Ganglien- oder Nervenzellen, teils zu Elementen werden, welche dem syncytialen Aufbau der peripheren Faser dienen — zu peripheren Nervenfaserzellen. An die weitere Begründung dieser Auffassung wird sich später die Frage anschliessen, ob wir den Ausdruck Neuron, welcher den peripheren Neuroblast in den Hintergrund drängt, noch weiter aufrecht erhalten wollen.

Ob die Neurofibrillen oder die Zwischensubstanz der leitende Teil sind, wissen wir nicht. Ich neige der ersteren Auffassung zu. Solange wir nichts Genaues darüber wissen, ist die Betonung der Neurofibrille und des zeitlichen Auftretens der Fibrille von relativ geringem Wert. Die Hauptsache bleibt die Wahrscheinlichkeit, dass das Neuroprotoplasma nicht hinauswächst und anfangs diskontinuierlich ist, sondern gleichsam a b ovo ein Continuum darstellt, das aus wenigen durch Interzellularen verbundenen Zellen zu dem wunderbaren Bau der leitenden syncytialen Domäne des tierischen Organismus wird nach dem denkbar einfachsten Prinzip der mit der Vermehrung der Elemente bestehenbleibenden interzellularen Kontinuität.

Erklärung zu Tafel III—VI.

Tafel III.

Fig. 1. Neuroblast aus dem Flossensaum einer jungen Tritonlarve. Chromosmiumessigsäure, Safranin. Leitz Ok. I. Homog. Immersion $^1/_{12}$.

Fig. 2. Zwei Neuroblasten aus dem Kiemendeckel einer 1 cm langen Larve von Triton taeniatus. Leitz Ok. I, Homog. Immersion $^1/_{12}$.

Fig. 3. Nervenfaser aus dem Flossensaum einer 11 mm langen Larve von Rana fusca, die in der Umgebung der Kerne noch Dotterkörnchen enthält. Sie stellt die (von rechts gezählt) dritte der jüngsten und schon als Zellketten auftretenden Nervenfasern des Objektes dar, das in Textfigur 13 bei schwacher Vergrösserung abgebildet ist. Es ist dies das Stadium der jungen noch dotterhaltigen Larve, welches demjenigen noch vorhergeht, welches gewöhnlich als erstes Stadium mit „nackten" Fasern bezeichnet wird. Chromosmiumessigsäure, Karmin. Leitz Ok. I, Obj. 7.

Fig. 4. Zwei anastomotisch verbundene Neuroblasten aus dem Flossensaum einer jungen Tritonlarve. Die Fortsätze sind, wie in zahlreichen Abbildungen, nur zum Teil dargestellt. Chromosmiumessigsäure, Safranin. Leitz Ok. I, Homog. Immersion $^1/_{12}$.

Fig. 5. Neuroblastennetz aus einer Kiemenplatte einer Salamanderlarve. Oben links ein scheinbar isolierter Neuroblast. Zum Vergleich ist das Netz der Bindesubstanzzellen zum Teil miteingezeichnet. Kaliumbichromatosmiumsäure, Holzessig. Leitz Ok. I, Obj. 5. Das Original ist auf $^2/_3$ verkleinert worden.

Fig. 6. Neuroblastennetz aus dem Kiemendeckel der Salamanderlarve. Kaliumbichromatosmiumsäure, Holzessig. Leitz Ok. I, Obj. 5. Das Original ist auf $^2/_3$ verkleinert worden.

Fig. 7. Junge quergestreifte Muskelfaser aus dem Rand des Muskelfasernetzes des Operculum einer 1 cm langen Larve von Triton taeniatus; a bei hoher, b bei tiefer Einstellung. Der scheinbar „aufgelagerte" Muskelkern. Chromosmiumessigsäure, Safranin. Leitz Ok. I, Obj. 7.

Fig 8. Muskelfaser einer vor kurzem ausgeschlüpften Larve von Rana fusca. Osmiumisolation. Die Faser zeigt drei Kerne mit grossem Nucleolus, schwarze Pigment- und hellere Dotterkörnchen. Leitz Ok. I, Obj. 7.

Fig. 9. Muskelfaser aus dem Muskelfasernetz des Operculum einer 1 cm langen Larve von Triton taeniatus. Scheinbar aufgelagerte Kerne bezw. „Zellen" zum Vergleich mit den „Schwannschen Zellen". Chromosmiumessigsäure, Safranin. Leitz I, Obj. 7.

Fig. 10. Bildung zweier markloser Fasern durch Längsspaltung, vom Mundhöhlendach einer im März dem Weibchen entnommenen Salamanderlarve. Vergl. Text S. 103. Kaliumbichromatosmiumsäure, Hämateïn. Leitz I, Obj. 7.

Tafel IV.

Fig. 11. Hautsinnesorgane und jüngste Nerven derselben von der Kiemendeckel- und Unterkieferhälfte einer 1 cm langen Tritonlarve. Die als Kernhaufen dargestellten Nervenhügel sind noch nicht völlig

entwickelt. Die jungen Nerven stellen aus wenigen spindelförmigen Neuroblasten gebildete Ketten dar, die in den kernreichen Hauptstamm übergehen. Chromosmiumessigsäure, Safranin. Vergr. 100.

Fig. 12. Neuroblastenkette mit Teilungen und neurofibrillärem Bau aus dem Mundhöhlendach einer Salamanderlarve. Kaliumbichromatosmiumsäure, Hämateïn, Alauncochenille. Leitz Ok. I, Obj. 7.

Fig. 13. Neuroblast mit Mitose aus dem Operculum einer Salamanderlarve. Neurofibrillen. Osmiumessigsäure. Leitz I, Obj. 7.

Fig. 14. Neuroblastennetz mit Mitose aus dem Kiemendeckel einer Salamanderlarve. Chromosmiumsäure, Hämateïn. Leitz I, Obj. 7. Das Original ist auf $^2/_3$ verkleinert worden.

Fig. 15. Zwei Nervenhügel einer 10 mm langen Larve von Triton taeniatus im Flächenbild mit dem zugehörigen Nerv. Behandlung wie bei Fig. 20. Leitz I, Obj. 5.

Fig. 16. Kernreicher syncytialer noch markloser Nervus lateralis aus der Rumpfgegend einer 13 mm langen Larve von Rana fusca. Oben gingen zwei Äste zu einem Sinneshügel. Chromosmiumessigsäure, Boraxkarmin. Leitz I, Obj. 7.

Fig. 17. Sensibles Neuroblastennetz aus dem Kiemendeckel eines 2 cm langen Forellenembryos. Osmium 1 %. Durch die Wirkung der Osmiumsäure und deren Reduktion erscheinen die Kerne nicht scharf begrenzt. Bei + eine vor kurzem abgelaufene Kernteilung. Leitz III, Obj. 5.

Fig. 18. Teilungen der Neuroblastenkerne in dem Syncytium, wobei die Kerne an den mit + bezeichneten Stellen durch Plasmabrücken in Verbindung bleiben. Junge Larve von Rana fusca. Flossensaum. Chromosmiumessigsäure, Alkohol abs., Wasser, Boraxkarmin. Leitz I, Obj. 7.

Tafel V.

Fig. 19. Neuroblast kurz nach der unvollständigen Teilung aus dem Flossensaum einer 14 mm langen Pelobateslarve. Chromosmiumessigsäure, Hämateïn. Leitz I, Obj. 7. Das Original ist auf $^2/_3$ verkleinert worden.

Fig. 20. Tritonlarve von 9 mm Länge. In dem dorsalen Teil des Flossensaumes sind die spärlichen Nervenhügel in ihrer charakteristischen Lage unter dem Epithel (beider Seiten) eingezeichnet, zu welchen der in der Figur 15 und den Textfiguren 4, 6 und 7 und 16—18 abgebildete Ast des N. lateralis verläuft. Chromosmiumessigsäure, Alkohol absol., Wasser, Boraxkarmin. Vergl. Text S. 57, 64 u. 68. (Harrison).

Fig. 21. Neuroblastennetz mit neurofibrillärem Bau von der Streckseite des Oberarmes einer 3 cm langen Salamanderlarve. Osmiumessigsäure, Kaliumbichromat, Hämateïn, Alauncochenille. Leitz I, Obj. 5.

Fig. 22. Marklose Faser aus dem Flossensaum einer 14 mm langen Pelobateslarve. Bei + eine eben abgelaufene Kernteilung. Chromosmiumessigsäure, Hämateïn. Leitz I, Obj. 5.

Fig. 23 a u. b. Marklose, sogenannte nackte Fasern mit Kernen aus dem Flossensaum einer eben ausgeschlüpften 9 mm langen Larve von Triton taeniatus. Kaliumbichromatosmiumsäure, Hämateïn. Leitz I, Obj. 5.

Fig. 24. Die Umgebung der mit dem kleinen Kreuz in Textfigur 14 bezeichneten Stelle bei stärkerer Vergrösserung zur Demonstration der Neuroblasten und Neurofibrillen. Behandlung wie in Fig. 21. Leitz I, Obj. 5.

Fig. 25—27. Verschiedene Stadien der Neubildung von Maschen innerhalb der kernlosen Teile des Nervenzellensyncytium. Vergl. Text S. 104 Salamanderlarve von 4 cm Länge. Unterkieferhaut. Kaliumbichromatosmiumsäure, Hämateïn. Alle Abbildungen bei Leitz I, Obj. 7.

Tafel VI.

Fig. 28. Die marklosen Nerven — Neuroblasten — einer Kiemenplatte einer 3 cm langen Salamanderlarve. Scheinbar freie Enden. Kaliumbichromatosmiumsäure, Hämateïn. Vergr. 39.

Fig. 29. Markloser Spinalnerv mit Neurofibrillen aus einer Querschnittserie einer Tritonlarve von 14 mm. Chromosmiumessigsäure, Boraxkarmin. Der Schnitt hat Nerv und Ganglion in ganzer Länge getroffen. Leitz III, Obj. 3.

Fig. 30. Ein dem in Fig. 29 abgebildeten entsprechender Nerv eines ca. 2 cm langen Siredon. Leitz I, Obj. 3.

Fig. 31. Nervennetz von der Brust einer 3—4 cm langen Larve von Salamandra mac. mit bereits markhaltigen Fasern. Osmiumsäure 0,1 %, Kaliumbichromat 0,5 %, Hämateïn. Leitz III, Obj. 3. (Vergr. 146). Das Original ist auf $^3/_4$ verkleinert worden.

Fig. 32. Längsspaltung einer die beiden Kerne a und b verbindenden marklosen Faseranlage (Interzellulare) der 4 cm langen Salamanderlarve. Kiemendeckel. Kaliumbichromatosmiumsäure, Hämateïn. Leitz I, Obj. 7.

Fig. 33—35. Bildung markloser und markhaltiger Fasern durch Längsspaltung. Vergl. Text S. 104. Kaliumbichromatosmiumsäure, Hämateïn. Leitz I, Obj. 7.

Fig. 33. Vom Kiemendeckel einer 4 cm langen Salamanderlarve.

Fig. 34. Vom Unterkiefer einer 4 cm langen Salamanderlarve.

Fig. 35. Vom Mundhöhlendach einer 4 cm langen Salamanderlarve.

Fig. 36. Zellennetz mit ausgedehnter Interzellularbildung — die sogenannten Cutiszellen — an der Innenfläche des Stratum compactum der Haut einer mehrere Zentimeter langen Larve von Rana fusca. Rechts von der Mitte zwei dunkle Zellen ohne sichtbare Kerne, deren Zugehörigkeit zum Netz besonders bei der unteren zweifelhaft war. Unter dem Netz eine bogenförmig verlaufende markl̈ose Nervenfaser. Kaliumbichromatosmiumsäure, Hämateïn. Vergr. 560.

Aus der Abteilung für allgemeine Pathologie des K. Instituts für experimentelle Medizin in St. Petersburg.

Zur Lehre von dem feineren Bau des Nervensystems.

Von
E. S. London.

Hierzu Tafel VII.

Im vorliegenden Aufsatze seien die Resultate meiner jüngsten Beobachtungen über den feineren Bau des Nervensystems bei niederen und höheren Tieren berichtet. (Blutegel, weisse Mäuse und Hunde).

Methodik.

Zur Beobachtung des feineren Baues des Nervensystems bei dem Blutegel habe ich v. Apáthys Goldmethode in Anwendung gebracht und zwar in derselben Weise, wie sie der Autor beschrieben hat [1]) und ich in seinem Laboratorium im Sommer 1903 studiert habe [2]). Die Methode ist, wie bekannt, sehr leicht auszuführen, gibt aber sehr selten befriedigende Resultate sogar in den erfahrensten Händen; jedoch von hundert fertiggestellten Präparaten sind immer einige tauglich und diese sind dann so instruktiv, dass sie den Verlust an Zeit und Mühe reichlich vergelten.

Übrigens hat v. Apáthys Methode in der Histologie des Nervensystems bereits einer neueren, fast absolut sicheren, bei niederen und höheren Tieren anwendbaren Methode von Ramon y Cajal [3]) Platz gemacht.

Im Folgenden soll die Technik der Methode beschrieben werden, welche nach meinen Erfahrungen die besten Dienste leistet.

Stücke beliebiger Grösse, sogar ganze Tiere, wenn es sich um embryologische Studien handelt, werden in ammoniakhaltigen Alkohol (4 ccm Ammonium liquidum in Alkohol 96 %) eingelegt. Nach 24 Stunden werden die Stücke in Scheiben von 2—3 mm

[1]) Stephan Apáthy. Das leitende Element des Nervensystems und seine topographische Beziehungen zu den Zellen. Mitteilungen aus der zoologischen Station zu Neapel, 1897, Bd. XII, S. 425.

[2]) Ich benutze die Gelegenheit, Herrn Professor Apáthy hier meinen verbindlichsten Dank auszusprechen.

[3]) Ramon y Cajal. Un sencilio metodo de coloratione selectivo del reticulo protoplasmico. Trabajos de laboratorio de investigationes Biologicos. 1903.

Dicke zerlegt und in frischen ammoniakhaltigen Alkohol gebracht, wo sie 1—2 Tage bleiben. Dann kommt gründliches Waschen in destilliertem Wasser (5—10 Minuten), Impregnieren in $1^1/_2{}^0/_0$iger Lösung Arg. nitrici (3—6 Tage im Brutschrank bei 35—37 ° C.), Abtrocknen vermittelst Fliesspapier, Entwickeln bei diffusem Licht in Pyrogallollösung (2,0 Pyrogallol, 5 ccm Formol, 100,0 Aq. destillatae). Alkohole, Chloroform, Einbetten in Paraffin, Schneiden, Einbringen der Schnitte in $1^0/_0$ige Goldchloridlösung (5—10 Min.), dann in $5^0/_0$ige Lösung Natri hyposulfurosi (5—10 Min.), endlich Einschliessen. Fallen die Schnitte zu dick aus, so tut man besser, auf die Vergoldung zu verzichten.

So bearbeitete Stücke sind frei von Niederschlägen und liefern fast in der ganzen Dicke befriedigende Schnitte.

Niedere Tiere.

Was die Hirudineen anbetrifft, so kann ich auf Grund meiner eigenen Präparate von Blutegeln sowie der Präparate v. Apáthys seine Anschauungen nur voll bestätigen. Aus meinen Präparaten sollen nur zwei Abbildungen gebracht werden. Die Figur 1 demonstriert eine Ganglienzelle mit zwei Neurofibrillen, welche in ein Elementargitter übergehen. Die Figur 2 zeigt die Neurofibrillen in Muskelzellen; man sieht deutlich, dass die Neurofibrillen hier keine freie Endigungen haben, dass die Muskelzelle ein perinucleäres Gitter besitzt mit einer eintretenden und einer austretenden Neurofibrille. Bei Hirudineen sieht man überhaupt keine freien Endigungen der Fibrillen, so dass die Neuronentheorie hier keine Rechtfertigung findet.

Höhere Tiere.

Präparate, welche nach der oben erwähnten Methode angestellt werden, lassen keinen Zweifel übrig, dass die elementare Nervensubstanz auch bei den höheren Organismen durch Fibrillen repräsentiert wird, und dass jede Kategorie der Nervenzellen ihr charakteristisches Fibrillen-Muster darbietet. Die Unterschiede des morphologischen Aussehens der verschiedenen Zellen werden durch den verschiedenen Verlauf der Neurofibrillen verursacht, was zweifellos mit der verschiedenartigen Verteilung der Nisslschen Körperchen und Holmgrenschen Trophospongien in Zusammenhang steht. An

2—3 μ dünnen Präparaten (Figur 3 und 4) sieht man deutlich, dass sich die Fibrillen in ihrem Verlaufe an die beiden letzteren anpassen.

Im allgemeinen lassen sich in dieser Hinsicht alle Nervenzellen in drei Gruppen teilen: büschelförmige, netzförmige und gemischte. Büschelförmige Zellen sind hauptsächlich die motorischen Zellen des Rückenmarkes (Figur 5) und des Bulbus, die funiculären Zellen der Hörner des Rückenmarkes, die pyramidalen Zellen des Grosshirnes (Figur 6), die grossen interstitiellen Zellen des Bulbus; die netzförmigen findet man im Kerne der Gehörsnerven, im Kerne des Corpus trapezoïdes, in der Olive, in der kernigen Schicht des Kleinhirns, in Rückenmark- (Figur 7) und sympathischen Ganglien (Figur 8). Die übrigen Zellen gehören, wo es überhaupt gelingt die fibrilläre Struktur zur Anschauung zu bringen — es ist dies noch nicht überall der Fall — dem gemischten Typus an.

Was die Fibrillen selbst anbetrifft, so lassen sich zwei Sorten unterscheiden: kontinuierliche Fibrillen und verzweigte Fibrillen. Die ersteren verlaufen ungeteilt durch den Zellkörper (Figur 9), indem sie durch einen Fortsatz eintreten und durch einen anderen die Zelle wieder verlassen. Die zweite Art Fibrillen entsteht durch deren dichotomische Verzweigungen. Wenn die Fibrillen in mehr oder weniger parallel gelagerten Zügen verlaufen, so entstehen büschelförmige Muster; finden dagegen mannigfache Kreuzungen und Überlagerungen der Fibrillen statt, so erhält man das Bild eines Gitters.

Die erwähnte Methode ist von um so höherem Werte, als sie die Fibrillenendigungen sowohl im Zentralnervensystem, wie auch in der Peripherie in vortrefflicher Weise hervortreten lässt. Im Zentralnervensystem lassen sich die Endigungen mit voller Deutlichkeit an der Oberfläche der Rückenmarkzellen und ihrer protoplasmatischen Fortsätze in einer Form von Endbläschen (Figur 10) konstatieren, ferner im Kleinhirn in der bewussten Form perizellulärer Körbchen (Figur 11) und in den Zellen des Corpus trapezoïdes, wie Held sie angegeben hat.

Was die peripheren Endigungen der Fibrillen anbelangt, so sei vor allem auf die netzförmigen perinucleären Endigungen des N. vestibuli (Figur 12) hingewiesen.

In einer demnächst zum Abschluss gelangenden Arbeit, welche ich gemeinsam mit Frl. Dr. Dora Pesker unternommen habe, folgen die Resultate unserer Beobachtungen über die embryonale Entwicklung der peripheren Endigungen.

— — — —

Von den eben angegebenen Tatsachen ausgehend, dürfte man zu der Annahme berechtigt sein, dass auch die neue Ramon y Cajalsche Methode die morphologische Seite der Neuronentheorie sicherzustellen befähigt ist. Einerseits ist es tatsächlich der Fall, andererseits aber möchte ich auf solche Bilder hinweisen, welche gerade durch diese Methode hervorgebracht mit dem Begriff der morphologischen Einheit des Neurons nicht im Einklange stehen. Es handelt sich um Ganglienzellen (Figur 13), welche durch übergehende Fibrillen in Anastomose stehen und schon hierdurch ihrer anatomischen Selbständigkeit beraubt werden. Anastomosen zwischen mehreren Ganglienzellen lassen sich leicht bei Embryonen im Mesenterium nachweisen. Die Figur 14 macht den Eindruck, als hätten wir es mit einem sozusagen dreizelligen Neuron zu tun.

Zieht man nun noch andere von verschiedenen Autoren (z. B. Bethe[1]) hervorgehobene Einwände gegen die Neuronentheorie in Betracht, so kommt man zu dem Schluss, dass, wenn wir schon bei niederen Tieren keinen sicheren Boden für die Neuronentheorie finden, es bei höheren Tieren gelingt, Tatsachen aufzudecken, welche ihr in wesentlichen Punkten widersprechen.

Schluss.

Auf Grund des Dargelegten erscheint es mir zweckmässiger, den Ausdruck „Neuronentheorie“ überhaupt fallen zu lassen und an seiner Stelle die Bezeichnung „Fibrillentheorie“ einzuführen; und zwar hätten wir es dann mit einer Theorie kontinuierlicher Fibrillen bei niederen Tieren und diskontinuierlicher Fibrillen bei den höheren Tieren zu tun.

---

[1]) Albrecht Bethe. Der heutige Stand der Neuronentheorie; Deutsche medizinische Wochenschrift 1901, No. 33, S. 1201.

Erklärung der Abbildungen auf Tafel VII.

Fig. 1. Ganglienzelle. Blutegel. Vergr. 2250.
Fig. 2. Muskelzellen. Blutegel. Vergr. 2250.
Fig. 3 und 4. Motorische Zellen. Medulla oblongata einer weissen Maus. Vergr. 2250.
Fig. 5. Motorische Zelle. Rückenmark eines vier Monate alten Hündchens. Vergr. 1500.
Fig. 6. Pyramydenzelle. Grosshirn einer weissen Maus. Vergr. 2250.
Fig. 7. Ganglienzelle. Spinalganglion eines fast reifen Mäuschenembryos. Vergr. 2250.
Fig. 8. Ganglium geniculi Embryo wie bei Figur 7. Vergr. 600. Links eine Zelle in Vergr. 2250.
Fig. 9. Mitralzelle. Lobus olfactorius einer weissen Maus. Vergr. 1500.
Fig. 10. Motorische Zelle. Rückenmark eines vier Monate alten Hündchens. Vergr. 1500.
Fig. 11. Zellen Purkinje. Kleinhirn einer weissen Maus. Vergr. 2250.
Fig. 12. Endigungen des N. vestibuli. Mausembryo wie bei Figur 7. Vergr. 1500.
Fig. 13. Eine Zelle der Figur 8 bei Vergrösserung von 2250.
Fig. 14. Funikuläre Zelle. Medulla oblongata einer weissen Maus. Vergr. 1500.

Aus dem anatomisch-histologischen Laboratorium der Universität St. Petersburg (Vorstand Prof. Dr. A. S. Dogiel).

Über die Nerven des Trommelfells.

Von

D. Deineka.

Hierzu Tafel VIII.

Die Technik der Färbung des Nervengewebes verfügt gegenwärtig über eine genügende Anzahl von Verfahren, vermittels welcher es nur in seltenen Fällen nicht gelingt, dessen in die verschiedenen Organe und Gewebe des Körpers eingelagerten Elemente darzustellen. Für einige Organe und histologische Objekte ist jedoch die Mehrzahl der angegebenen Verfahren nicht anwendbar, wobei auch die von Ramon y Cajal neuentdeckte Methode nicht ausgeschlossen ist; zu diesen Objekten gehört unter anderem auch das Trommelfell.

Weder die verschiedenen Versilberungsverfahren, noch die Methode der Vergoldung der Nerven geben beim Trommelfell greifbare Resultate, weil sie alle mit der Bildung eines reichhaltigen Niederschlages auf der Oberfläche des Objektes verknüpft sind. Schnitte, die man unter diesen Umständen verwenden könnte, ergeben jedoch niemals ein so vollständiges Bild der Innervation einer dünnen Lamelle, wie Flächenpräparate. Ausserdem sind dünne Lamellen (verschiedene Membranen, Häute usw.) überhaupt wenig geeignet für die Versilberungs- und Vergoldungsmethoden, infolge einer zu starken Einwirkung auf die oberflächlichen Schichten des Objekts, welche sich bei unbedeutender Dicke auf das ganze Objekt erstreckt. Für die Untersuchung solcher Objekte bleibt somit nach wie vor eine bereits längst erprobte Methode — die Methylenblaufärbung — übrig. Nur dieses Verfahren ergibt hier einige brauchbare Resultate.

Ungeachtet der längst bekannten recht beträchtlichen Sensibilität des Trommelfells gibt es in der Literatur meines Wissens keine genauen Angaben über die Nervenendapparate in demselben, mit Ausnahme der Arbeit von Cahannida[1]).

[1]) Terminazione nervose nella membrana timpanica. Giorn. R. Acad. di Torino, Anno 64.

Bei der unbedeutenden Dicke und der geringen Ausdehnung dieser Membran, sowie infolge ihrer tiefen Lagerung ist die Färbung der Nerven in ihr, wie ich mich habe überzeugen können, durchaus nicht leicht. Soviel ich mich auch bemühte, eine tadellose Färbung der Nerven an Trommelfellen von Tieren mittlerer Grösse, wie Hund, Katze u. a. zu erzielen, stets blieben meine Versuche resultatlos. Bloss an dem Trommelfell grosser Tiere (Ochs, Pferd) gelang es mir vermittels des Methylenblaus ein reiches Nervennetz und zahlreiche Nervenendapparate darzustellen. (Figur 1).

Da das Trommelfell im grössten Teil seiner Ausdehnung mit Ausnahme der inneren Schleimhautfläche, die modifizierte äussere Haut darstellt, so kann bereits a priori erwartet werden, in ihm eine der Haut entsprechende Innervation und dahin gehörige Nervenendapparate zu finden. Das dritte, in den mittleren Abschnitten der Bindegewebsschicht des Trommelfells eingelagerte Nervengeflecht, erinnert in der Tat seiner Lage und seinem Bestande nach an dasjenige Geflecht in der Haut, welches Prof. A. S. Dogiel[1]) als „Grundgeflecht“ bezeichnet.

An der Bildung dieses Geflechtes beteiligen sich teilweise Ästchen des N. auriculo-temporalis vom Trigeminus und teilweise Ästchen des N. Jacobsonii von Glossopharyngeus. Dieses Geflecht wird, wie das Grundgeflecht in der Haut, aus ziemlich dicken Nervenstämmchen zusammengesetzt, welche ein weitmaschiges Netz bilden (Fig. 1). Diese Stämmchen verzweigen sich; ein Teil der Ästchen verläuft zur äusseren Oberfläche des Trommelfells, welche von einem mehrschichtigen Plattenepithel bedeckt ist. Unter dem letzteren zerfallen die Ästchen in einzelne Fasern, und bilden ein neues dichteres Geflecht von dicken markhaltigen Fasern, welche sich von den Schnürringen aus verzweigen und in baumförmigen Endapparaten endigen. Dieses Geflecht entspricht augenscheinlich demjenigen, welches A. S. Dogiel[2]) „als subpapilläres Geflecht“ bezeichnet. Da jedoch in der Haut des Trommelfells die Papillen fehlen, so ist dieses Geflecht hier unmittelbar unter dem mehrschichtigen Epithel gelegen und könnte als „äusseres oberflächliches Geflecht“ des Trommelfells bezeichnet werden (Fig. 1).

[1]) A. S. Dogiel. Nervenendapparate in der Haut des Menschen; Memoiren der Kais. Akad. d. Wiss. in St. Petersburg, VIII. Série, Vol. XIV, No. 8 (russisch).

[2]) l. c.

Ein anderer Teil der Nervenfasern verläuft vom Grundgeflecht zu der von einem einschichtigen Pflasterepithel ausgekleideten inneren Oberfläche des Trommelfells. Hier bilden dieselben ein neues Geflecht, das dritte im Trommelfell, welches gleichfalls in unmittelbarer Nähe des Epithels gelegen ist. Dieses Geflecht kann als „inneres oberflächliches Geflecht" bezeichnet werden (Fig. 2). Selbstverständlich fehlt in der Haut ein diesem entsprechendes Geflecht. Gleichwie im äusseren oberflächlichen Geflecht, so verzweigen sich auch hier dicke markhaltige Fasern und endigen in Endapparaten, welche unmittelbar unter dem Epithel selber gelegen sind.

Im Trommelfell sind somit drei Nervengeflechte vorhanden, ein Grundgeflecht und zwei oberflächliche, wobei die letzteren aus dicken, markhaltigen, vom Grundgeflecht nach beiden Seiten hin abgehenden Fasern bestehen. Unter dem Epithel beider Oberflächen verästeln sich diese Fasern und endigen in baumförmigen Endapparaten.

Wir können diese Geflechte aller Wahrscheinlichkeit nach von den sensiblen Fasern der obenerwähnten Gehirnnerven ableiten.

Ausser den beschriebenen drei Nervengeflechten ist im Trommelfell noch ein Netz sehr feiner, markloser Fasern, vorwiegend in den mittleren Abschnitten der Bindegewebsschicht, vorhanden. Diese Fasern gehören offenbar den sympathischen Nervenfasern an, welche das reiche Blutgefässnetz des Trommelfells innervieren.

Die Nervenendapparate des Trommelfells können ihrer Lage nach in vier Gruppen eingeteilt werden:

1. Subepitheliale Endapparate der äusseren Fläche.
2. Subepitheliale Endapparate der inneren Fläche.
3. Endapparate des mittleren Teils der Bindegewebsschicht.
4. Endapparate des Sehnenringes.

Der Ursprung der ersteren zwei Gruppen von Endapparaten ist aus dem vorhergehenden klar, beide entstehen aus Fasern der entsprechenden oberflächlichen Geflechte. Ihrer Form nach erinnern sie an die gewöhnlichen baumförmigen Endapparate des Bindegewebes, wie sie in vielen Organen wie Haut, Gefässen, Muskeln (intermuskuläres Bindegewebe) und anderen angetroffen werden (Fig. 2, 3 und 4).

Die Endapparate des mittleren Teils der Bindegewebsschicht nehmen ihren Ursprung von denjenigen Fasern des Grundgeflechts, welche sich noch im Bereiche dieses Geflechts verzweigen. Die Ästchen dicker markhaltiger Fasern verfeinern sich allmählich, verlieren schliesslich ihre Markscheide, und endigen in einer besonderen Art von Endapparaten, welche an der Grenze der radiären und zirkulären Fasern der Bindegewebsschicht gelagert sind.

Die Form dieser Endapparate ist dermassen mannigfaltig, dass sie nicht näher bestimmt werden kann: sie erinnert bald an Blätter, bald an Pfeile, bald ist sie vollkommen unregelmässig. So mannigfaltig auch die Form dieser Apparate ist, so haben sie eine charakteristische Eigenschaft: sie stellen alle dünne Plättchen dar. Die einzelnen Abschnitte eines derartigen Plättchens liegen in verschiedenen Ebenen, infolgedessen ihre Form noch komplizierter wird, als sie bereits durch die unregelmässigen Konturlinien bedingt ist. Einige dieser Endapparate sind auf Fig. 5 dargestellt. Die Grösse dieser Apparate kann eine recht ansehnliche sein und beträgt bisweilen einige hundert Mikren. Der Bau dieser Plättchen ist bei der von mir angewendeten Methode recht schwer festzustellen. Bisweilen sind jedoch feinste Fibrillen zu erkennen, welche in dem Plättchen in verschiedenen Richtungen verlaufen. Leider habe ich aus den oben angeführten Gründen das neue Verfahren der Färbung der Neurofibrillen von Ramon y Cajal nicht anwenden können. In Berücksichtigung der letzten Arbeit dieses Forschers[1]) und derjenigen von Prof. A. S. Dogiel[2]) ist anzunehmen, dass diese Plättchen offenbar, wie sämtliche Endplättchen überhaupt, von einem dichten und vollkommen geschlossenen Neurofibrillennetz zusammengesetzt sind. In den Zwischenräumen dieses Netzes ist interfibrilläre Substanz eingelagert, welche sich ebenfalls mit Methylenblau färbt und das Neurofibrillennetz verdeckt. Auf das Vorhandensein von Neurofibrillen in derartigen Endplättchen hat Prof. A. S. Dogiel[2]) bereits früher hingewiesen. Es muss bemerkt werden, dass den ebenbeschriebenen analoge Plättchen auch in der Haut vorhanden sind, mit dem Unterschiede, dass sie hier in einem eingekapselten

[1]) Ramon y Cajal, Contribucion al estudio de la estructura de las places motrices. Trab. del Laboratorio de la Universidad de Madrid. T. III. Tas. 2 y 3. 1904.

[2]) A. S. Dogiel, l. c.

Nervenapparate eingelagert sind. Sie weisen hier eine charakteristische Form von zugespitzten Blättern auf, ihr allgemeiner Charakter entspricht jedoch vollkommen den Plättchen im Trommelfell.

Die beschriebenen Endplättchen des Trommelfells müssen in Anbetracht ihrer Lagerung — zwischen der radiären und zirkulären Schicht — den sensiblen Apparaten zugezählt werden; vermutlich dienen sie zur Bestimmung des Spannungsgrades des Trommelfells.

Es ist schliesslich noch eine dritte Gruppe von Endapparaten vorhanden, welche im Sehnenringe gelegen ist. Einige Fasern des Grundgeflechts sondern sich bereits im peripheren Abschnitte des Trommelfells von ersteren ab und verlaufen längs des Sehnenringes (Fig. 1). Hier bilden sie Endverzweigungen, die sich wenig von ähnlichen in anderen Sehnen und überhaupt im Bindegewebe unterscheiden. Eine dieser Verzweigungen ist auf Fig. 6 dargestellt.

Figuren-Erklärung Tafel VIII.

Sämtliche Zeichnungen sind vermittels des Zeichenprismas von Leitz ausgeführt worden.

Fig. 1. Teil des Trommelfells vom Pferde mit dem Sehnenringe. Weitmaschiges Nervengrundgeflecht. Äusseres oberflächliches Geflecht mit baumförmigen Endapparaten. Nervenfasern (a), welche dem Sehnenringe entlang verlaufen. Reichert; Obj. 3.

Fig. 2. Inneres oberflächliches Geflecht mit Endapparaten unterhalb des einschichtigen Pflasterepithels. Trommelfell des Pferdes. Reichert; hom. Immers. $^1/_{12}$.

Fig. 3. Ein subepithelialer Endapparat der äusseren Fläche des Trommelfells vom Pferde. Reichert; Obj. 8a.

Fig. 4. Subepithelialer Endapparat der inneren Fläche des Trommelfells vom Pferde. Reichert; Obj. 8a.

Fig. 5a u. b. Verschiedene Formen von Endapparaten, welche an der Grenze der radiären und zirkulären Fasern der Bindegewebsschicht im Trommelfell des Pferdes gelegen sind. Reichert; hom. Imm. $^1/_{12}$, b. Obj. 8a, c. Obj. 5.

Fig. 6. Endapparat im Sehnenring des Trommelfells vom Pferde. Reichert; Obj. 8a.

Aus dem physiolog. und histolog. Institut der Tierärztl. Hochschule zu Dresden
Geh. Med.-RatProf. Dr. Ellenberger.

Über einen eigenartigen Befund in den Glandulae vesiculares und den Glandulae ductus deferentis des Rindes.

Von

Dr. **Georg Illing**

Assistent des Instituts.

Hierzu Tafel IX.

Gelegentlich einer vergleichenden histologischen Untersuchung der Samenblasen, der Glandulae vesiculares und der Ampullendrüsen des Samenleiters, der Glandulae ductus deferentis unserer Haussäugetiere fand ich im sekretorischen Epithel beider beim Rinde merkwürdige Gebilde vor, die ich in diesen Organen bei keiner der anderen von mir untersuchten Tierarten beobachtet hatte und die weder mir noch dem Vorsteher des Instituts (Geheimrat Ellenberger) in irgend einem anderen Organ des tierischen Organismus entgegengetreten waren. Erst nachträglich stellte ich fest, dass auch Disselhorst diese Gebilde beobachtet, aber nach meiner Überzeugung nicht richtig gedeutet hat.

Bei der mikroskopischen Untersuchung von Präparaten der Samenblase und der Ampulle des Rindes, die mit Sublimatkochsalzlösung fixiert und mit Hämatoxylin und Eosin gefärbt worden sind, findet man unter anderem folgendes (Fig. 1):

Das die Drüsenhohlräume auskleidende sekretorische Epithel besteht aus den für die genannten Organe bekannten hohen Zylinderzellen (Fig. 1a); diesen liegen basal eigentümliche, kugelige, bläschenförmige, grosse, durchsichtige, glasige Gebilde, deren Zellnatur zunächst nicht ohne weiteres zu erkennen ist, die vielmehr beim ersten Betrachten eher Hohlräumen als Zellen gleichen (Fig. 1b). Die Zylinderzellen treten infolge der durch ihre sekretorische Tätigkeit bedingten Veränderungen in verschiedenen Formen und verschiedener Beschaffenheit auf, auf die ich hier aber nicht näher eingehen will, weil diese Verhältnisse von einem

anderen Laboranten des Instituts in einer besonderen Arbeit geschildert werden sollen. Die fraglichen Zellen sind im allgemeinen hohe, zylindrische oder kegelförmige Zellen, die in einschichtiger Lage nebeneinander liegen und einen runden bis längsovalen, grossen, bläschenförmigen Kern, der wieder mehrere grössere und kleinere Kernkörperchen enthält, in ihrem basalen Drittel tragen. Basal an dem einreihigen Zylinderepithel liegen, wie erwähnt, regelmässig die in Frage stehenden eigenartigen Gebilde. Diese besitzen eine kugelige oder ovale Gestalt, im Sublimatpräparat mit einem Durchmesser von ca. 17 μ, sind glasig und hell bezw. durchsichtig und liegen unter dem Niveau der Kernreihe der Cylinderzellen, aber auf der als Membrana propria bezeichneten Bindegewebslamelle. Sie gehören also in gewissem Sinne zum Drüsenepithel. An der Wand dieser Gebilde, die zunächst den Eindruck runder Hohlräume machen, liegt fast immer ein flacher und abgeplatteter, manchmal sichelförmiger oder wurstförmiger Kern. Derselbe liegt aber an sehr verschiedenen Stellen der Membran, d. h. sowohl direkt an der dem Zylinderepithel zugewandten, als der entgegengesetzten Seite, als auch an den beiden Seitenwänden u. dergl. Diese von einer scheinbar strukturlosen Membran umgebenen Gebilde oder Hohlräume bilden entweder eine zusammenhängende Lage oder eine durchbrochene Schicht.

Disselhorst (1) ist der einzige Autor, der diese merkwürdigen Gebilde im Epithel der Ampullendrüsen und der Samenblasen des Rindes beobachtet hat. Er beschreibt diesen Befund im Jahre 1897 folgendermaßen: „Die basale Hälfte des Zellbesatzes aber bietet Bilder, die einer Deutung schwer zugänglich sind. Hier finden sich zahlreiche, sehr regelmäßige, oft kreisrund, scharfbegrenzte Öffnungen, in denen hie und da ein Kern der Wand anliegt. Lumina von Kapillaren, welche den Zellbesatz durchziehen, können nicht in Frage kommen, da die Öffnungen sich fast überall in regelmäßigen Abständen finden und auch mit den stärksten Immersionssystemen Wandbestandteile nicht nachzuweisen waren; um irgend etwas Substantielles kann es sich auch nicht handeln, da keinerlei Färbung eintritt. Kunstprodukte muss ich ebenfalls ausschliessen, indem diese eigentümlichen Löcher in tadellos konserviertem Material ganz regelmäßig vorkommen, und wie angegeben, auch dem Epithel

der Ampulle nicht fehlen. Ich habe dergleichen in der Wirbeltierreihe sonst nicht gefunden, möchte aber glauben, dass vielleicht eine exzessive Entwicklung von Lymphräumen vorliegt."

In einer erst in letzter Zeit (1904) erschienenen Publikation über die accessorischen Geschlechtsdrüsen der Wirbeltiere beschreibt Disselhorst (2) diesen merkwürdigen Befund fast mit denselben Worten, ohne aber auch an dieser Stelle eine endgültige Deutung dieser Gebilde zu geben. Die beigegebene Abbildung ist dieselbe wie in seiner ersten Mitteilung. Er spricht auch hier wieder von Löchern in der basalen Hälfte des Epithelbesatzes und beschreibt dieselben genau wie 1897. Er schliesst mit den Worten: „Ich habe dergleichen in der Wirbeltierreihe sonst nicht gefunden, möchte aber glauben, dass es sich vielleicht um vorübergehende Veränderungen (exzessiv entwickelte Lymphräume ?) bei der Sekretion handelt."

Der Disselhorstschen Deutung konnten wir uns nicht anschliessen. Von vornherein war ich nicht im Zweifel darüber, dass es sich um blasige, mit einer Membran versehene Zellen und nicht um Hohlräume, um Löcher handele. Hierauf wies schon die Tatsache hin, dass man in den scheinbaren Löchern immer nur einen wandständigen Kern findet; sehr selten fehlt derselbe, weil er zufällig vom Schnitt nicht getroffen wurde. Handelte es sich um Lymphräume oder Blutkapillaren oder ähnliche Dinge, so würde man doch oft mehrere wandständige Kerne und zuweilen auch einen Inhalt (geronnene Lymphe oder dergl.) wahrnehmen. Das war aber nicht der Fall. Ich musste also diese Gebilde für Zellen eigener Art halten, deren Leib aus einer ganz eigenartigen glasigen Masse bestehen musste, die sich mit den bekannten Farbstoffen nicht färbt und die eine deutliche Membran besassen. Es war aber auch denkbar, dass es sich um membranhaltige Zellen handelte, deren Zelleib aus einer Masse besteht, die bei den Manipulationen, die man mit den Präparaten behufs ihrer Untersuchung (Behandeln mit Alkohol, Chloroform, Xylol, Farblösungen etc.) vornimmt, gelöst worden ist, sodass man nur die leere Zelle vor sich hat. Man braucht in dieser Beziehung nur zu denken an die Vakuolen in den Zellen von Leberschnitten, die durch die Lösung der Glycogenschollen in den angewandten Reagentien entstehen oder an Fettzellen, die durch die Behandlung mit Äther, Chloroform und Alkohol ihren Inhalt verlieren.

Wir bezeichneten diese Gebilde, solange wir ihren Charakter noch nicht kannten, als „basale Kugelzellen". Von vornherein hatten wir aber auch die Vermutung, dass es sich um eine eigene Art von Fettzellen handeln könne. Um nun die Natur dieser „basalen Kugelzellen" festzustellen, fixierte ich das Untersuchungsmaterial mit den verschiedensten Fixationsmitteln. Zunächst versuchte ich die Sublimat-Kochsalzlösung mit Zusatz von Eisessig, Formalin und die Zenkersche Flüssigkeit. Sodann wandte ich, um die Frage zu lösen, ob der Inhalt dieser Gebilde etwa Fett sei, eines der Osmiumsäuregemische und zwar die sogenannte Podwyssotzkysche Lösung (1 prozentige Chromsäure 15 ccm, ½ prozentige Sublimatlösung 15 ccm, 2 prozentige Osmiumsäure 4 ccm und 6 — 8 Tropfen Eisessig) zur Fixation an.

Bei der Fixation mit Sublimat, Formalin und Zenkerscher Flüssigkeit zeigten sich wieder die schon oben beschriebenen Befunde; diese Methoden geben also keinen Aufschluss über die Natur der „basalen Kugelzellen". Ganz anders aber war der Erfolg mit den, in Podwyssotzkyscher Lösung fixierten, mit Chloroform behandelten und dann in Paraffin eingebetteten Präparaten. Schon am ungefärbten Schnitte konnte man die überraschende Wahrnehmung machen, dass die sogenannten „basalen Kugelzellen" durch die Osmiumsäure ganz intensiv schwarz gefärbt worden waren. Schon hieraus musste ich schliessen, dass der Inhalt dieser blasigen Gebilde Fett sei Behufs weiterer Prüfung dieser Frage färbte ich diese Präparate mit Safranin und Lichtgrün S.; ich erzielte damit sehr gute Resultate, wie die Fig. 2 deutlich zeigt.

Die Methode der Osmierung der Präparate genügte mir jedoch noch nicht, um ein sicheres Urteil über die Natur der „basalen Kugelzellen" zu geben. Ich wandte vielmehr noch, um sicher festzustellen, dass der Zellinhalt tatsächlich Fett sei, die gebräuchlichen spezifischen Fettfarben, Scharlach R. oder Fettponceau, Sudan III und Indophenol an.

Bei der Färbung mit Scharlach R. verfuhr ich nach der Vorschrift von Herxheimer (4). Die Organstücke wurden in 10prozentiger Formollösung 24 Stunden fixiert, im fliessenden Wasser mehrere Stunden ausgewaschen und mit dem Gefriermikrotom geschnitten. Die Schnitte wurden dann in Wasser gebracht, in 70prozentigem Alkohol kurz abgespült und in die

von Herxheimer angegebene Scharlachlösung (Alkohol absolutus 70, 10 prozentige Natronlauge 20, Aqua destillata 10, Scharlach R. zur Sättigung) 2—3 Minuten eingelegt. Dann wurde wiederum mit 70 prozentigem Alkohol kurz abgespült und mit einer dünnen wässerigen Hämatoxylin-, Toluidinblau- oder Methylenblaulösung nachgefärbt, mit Wasser abgespült und in Lävulose oder Glyzerin eingelegt. Die fraglichen „basalen Kugelzellen" erscheinen bei dieser Methode intensiv rot gefärbt (Fig. 3). Die Fettfarben Sudan III und Indophenol verwendete ich folgendermaßen: Die Organstücke wurden wie oben in einer 10 prozentigen Formollösung 24 Stunden fixiert und dann nach dem Auswässern ebenfalls mit dem Gefriermikrotom in Schnitte zerlegt. Die Schnitte wurden aus dem Wasser zunächst 5 Minuten in 50 prozentigen Alkohol, darauf in die Farblösungen gebracht. Die Lösung von Sudan III stellte ich mir genau so wie die vom Scharlach R. dar. Bei der vorbeschriebenen Behandlung der Präparate erhielt ich fast dieselben ausgezeichneten Resultate wie mit dem von Herxheimer so warm empfohlenen Scharlach R. Das Indophenol benutzte ich in einer gesättigten 70 prozentigen alkoholischen Lösung bei einer Einwirkung der Farblösung von ca. 20 Minuten; bei dieser Methode erhielt ich aber weniger gute Resultate als mit Scharlach R und Sudan III. In der Lösung von Sudan III verblieben die Schnitte 5—10 Minuten. Darauf wurde mit 50 prozentigem Alkohol und gut mit destilliertem Wasser ausgewaschen. Die Schnitte mit Sudan III färbte ich dann mit Hämatoxylin, Toluidinblau oder Methylenblau und die mit Indophenol mit Carmalaun oder Lithionkarmin nach. Bei der Färbung mit Sudan III und den oben angeführten Gegenfärbungen wurde das Protoplasma der „basalen Kugelzellen" intensiv rot und ihre Kerne blau gefärbt; dagegen erschienen bei der Färbung mit Indophenol und Carmalaun resp. Lithionkarmin das Protoplasma der „basalen Kugelzellen" blau und die Kerne rot. Die Präparate mit den spezifischen Fettfarben wurden dann schliesslich zum Zwecke der Konservierung entweder in Glyzerin oder in Lävulose eingelegt.

Aus den Resultaten meiner Fixierungs- beziehungsweise Färbungsversuche geht zweifellos hervor, dass die von Disselhorst (1) zuerst beobachteten und von uns zunächst als „basale Kugelzellen" bezeichneten merkwürdigen Gebilde im sekretorischen

Epithel der Samenleiterampullen und der Samenblasen des Rindes nichts anderes sind als Fettzellen eigener Art, die sich durch eine besondere Anordnung, Form und Grösse und vor Allem durch ihr Vorkommen von den gewöhnlichen Fettzellen unterscheiden. Soweit uns bekannt ist, hat man im Säugetierkörper bis jetzt noch in keinem anderen Organe derartige fetthaltige Kugelzellen, bezw. Fett-Kugelzellen als normale Gebilde gefunden. Welche Bedeutung das Vorkommen dieser fetthaltigen Zellen in den genannten Drüsen des Rindes hat, vermag ich nicht zu sagen. Um fettigdegenerierte (metamorphosierte) Epithelzellen kann es sich nicht handeln. Man müsste dann Übergänge zwischen den gewöhnlichen Epithelzellen und den degenerierten finden. Es wäre auch das regelmäßige Vorkommen der Zellen nicht zu erklären, wenn es nicht eine physiologische Erscheinung sondern ein pathologischer Prozess wäre.

Weitere Beobachtungen müssen die physiologische Bedeutung dieser Zellen klarlegen.

Zum Schlusse sei es mir gestattet, meinem hochverehrten Chef und Lehrer, Herrn Geheimrat Prof. Dr. Ellenberger, meinen wärmsten Dank auszusprechen für die lebhafte Unterstützung, die er mir auch bei dieser Arbeit wieder zu Teil werden liess.

Literaturverzeichnis.

1. Disselhorst, R.: Die accessorischen Geschlechtsdrüsen der Wirbeltiere. Wiesbaden 1897.
2. Derselbe: Ausführungsapparat und Anhangsdrüsen der männlichen Geschlechtsorgane. Lehrbuch der vergleichenden mikrosk. Anatomie der Wirbeltiere von Albert Oppel. IV. Teil. Jena 1904.
3. Encyklopädie der mikrosk. Technik von Ehrlich, Krause, Mosse, Rosin und Weigert. Wien und Berlin 1903.
4. Herxheimer: Über Fettfarbstoffe. Deutsch. med. Wochensch. 1901. Nr. 36.

Erklärung der Abbildungen auf Tafel IX.

Alle Figuren sind von Herrn Kunstmaler R. Scholz-Dresden unter Benutzung der Zeissschen Ölimmension $^1/_{12}$ und des Okulars No. 2 bei einer Tubuslänge von 160 mm nach den Originalpräparaten hergestellt.

Fig. 1. Glandula vesicularis vom Rind. — Sublimat, Hämatoxylin-Eosin. — a. Epithelzellen; b. basale Fettkugelzellen.

Fig. 2. Glandula vesicularis vom Rind. — Podwyssotzkysche Flüssigkeit; Safranin — Lichtgrün S; — a. Epithelzellen; b. basale Fettkugelzellen.

Fig. 3. Glandula vesicularis vom Rind. — 10 prozentige Formollösung; Scharlach R. — Toluidinblau. — a. Epithelzellen; b. basale Fettkugelzellen.

Aus dem anatomisch-histologischen Laboratorium der Universität St. Petersburg.
(Vorstand Prof. Dr. A. S. Dogiel).

Die Nervenendigungen in der harten Hirnhaut des Rückenmarks von Säugetieren.

Von

J. Wreden.

Hierzu Tafel X.

Eine Untersuchung der Nervenendigungen in der dura mater spinalis und zwar vom Menschen, von der Katze, vom Hunde, von der Ratte und Maus ist zuerst von Jantschitsch (1) vermittels Goldchlorid, Silbernitrat und Osmiumsäure im Jahre 1875 ausgeführt worden. Dieser Autor nimmt mehrere verschiedene Formen von Nervenendigungen an: 1. Nervenendigungen in maschigen Netzen ohne Zellen. 2. Nervenendigungen in maschigen Netzen mit Zellen. 3. Ein selbstständiges Netz sympathischer Fasern. 4. Nervenendigungen in Gestalt „freiliegender Körper" und in Gestalt sich allmählich verfeinernder Fäden. Die Zellen sind runde oder sternförmige Plättchen mit oder ohne Fortsätze, wobei ihr Protoplasma grobkörnig erscheint und einen fibrillären Bau aufweist; in jeder Zelle ist ein grosser Kern vorhanden; diese Zellen sind in den Nervennetzen gelagert oder bilden als „freie Körper" die Endigungen von Nervenfasern. Ferner beobachtete Jantschitsch, dass einige Nerven mit den Gefässen verlaufen, während andere von letzteren gesondert bleiben und ohne sich zu teilen auf weite Strecken verfolgt werden können. In demselben Jahre veröffentlichte Alexander (2) seine Beobachtungen an der dura mater cerebralis des Kaninchens, des Meerschweinchens, der Maus und des Frosches Er teilt die Nerven in zwei Arten ein: die einen gehören den Gefässen an, die anderen dem Gewebe der harten Hirnhaut Die ersteren begleiten die Arterien bis zu den Endverzweigungen derselben, geben auf ihrem Verlauf kurze marklose Ästchen ab, welche sich in der Gefässwand verlieren und gleichzeitig dieselbe in Gestalt eines dichten Geflechtes umgeben. Die zweiten Nerven, welche dem Gewebe der Hirnhaut angehören, entspringen entweder aus denjenigen, welche die Gefässe begleiten. oder aus dickeren Stämmchen.

Die letzteren sondern sich unter verschiedenen Winkeln von dem Hauptstamm ab, verlaufen eine Strecke ohne sich zu verästeln, teilen sich darauf, verlieren ihre Markscheide und verbinden sich alsdann untereinander zu einem engmaschigen Netz, welches im Gewebe der harten Hirnhaut selber gelegen ist. Es erübrigt noch die Arbeit von Iwanoff (3) zu erwähnen, welcher die dura mater cerebralis von Kaninchen, Katzen und Hunden nach der Ehrlichschen Methode untersuchte. Nach seinen Beobachtungen begleitet ein Teil der Nerven in Gestalt dicker Stämme die Gefässe, während ein anderer Teil dickerer Nerven gesondert von den Gefässen im Gewebe der Hirnhaut selber verläuft. Beide Arten von Nervenstämmen verbinden sich untereinander. Von ihnen sondern sich markhaltige und marklose Fasern ab, welche an der Bildung des sensiblen Endapparates teilnehmen. Dieser letztere erscheint entweder in Gestalt von Geflechten varicöser Fasern oder von Endbüscheln.

Die erwähnten Befunde sind bisher das einzige, was wir über die Nervenendigungen in der harten Hirnhaut wissen.

Als Untersuchungsobjekt diente mir die dura mater spinalis von Katzen, Hunden und Pferden; wobei die Hirnhaut des Pferdes den Vorzug verdient, da sie genügend dick ist, infolgedessen sich in ihr die Nerven leichter färben. Die Färbung wurde mit Methylenblau ausgeführt nach dem von Prof. A. S. Dogiel abgeänderten Ehrlichschen Verfahren. Gewöhnlich wurde dem frisch getöteten Tier vorsichtig das Rückenmark entnommen, alsdann die harte Hirnhaut sorgfältig von der weichen abgetrennt, in einige Zentimeter grosse Stücke zerschnitten, welch letztere in Petrischalen angeordnet wurden; darauf träufelte ich auf den Boden der Schale einige Tropfen einer $^1/_6$—$^1/_8$ %igen Lösung von Methylenblau in physiologischer Kochsalzlösung. Die Schalen wurden im Thermostaten bei einer Temperatur von ca. 37° C. aufgestellt; nach Verlauf von ca. 40 Minuten untersuchte ich die Präparate bei schwachen Vergrösserungen, worauf dieselben, falls die Nerven in ihnen genügend intensiv gefärbt waren, in molybdänsaurem Ammonium oder in einer gesättigten Lösung von pikrinsaurem Ammonium fixiert wurden. Waren die Nerven noch nicht genügend intensiv gefärbt, so liess ich die Schalen mit den Präparaten noch weiter im Thermostaten. Soviel ich habe beobachten können, erfolgt eine genügend vollständige Färbung der

Nerven nach 55 Minuten; in einigen Fällen mussten jedoch die Präparate längere Zeit ($1^1/_2$ Stunden) im Thermostaten gehalten werden. Die in Ammoniummolybdat fixierten Präparate wurden in gewöhnlicher Weise in Xyloldamarlack eingeschlossen; während die in Ammoniumpikret fixierten in einem Gemisch von Glyzerin mit letzterem eingeschlossen wurden. Auf dem Objektglase breitete ich die Stücke der Hirnhaut dermaßen aus, dass die äussere Fläche derselben dem Beobachter zugekehrt war.

Bei der Untersuchung derartig angefertigter Präparate ist es nicht schwer wahrzunehmen, dass in der dura mater spinalis eine grosse Anzahl von Nervenstämmchen und Ästchen verschiedener Dicke verlaufen, welche grösstenteils die Gefässe begleiten, sich untereinander verflechten und ein breitmaschiges Geflecht bilden. An der Zusammensetzung der Stämmchen und Ästchen nehmen eine grosse Anzahl markloser Fasern sowie dicke und dünne markhaltige Fasern teil.

Im Verlauf der dicken Stämmchen und Ästchen, besonders an deren Teilungsstellen, werden bald einzelne, bald in Gruppen angeordnete Nervenzellen angetroffen, welche ihrer Form sowie dem Charakter ihrer Fortsätze nach den Zellen der Spinalganglien zugerechnet werden müssen. Sie weisen eine runde, ovale oder birnförmige Gestalt auf und sind von einer recht dicken Hülle umgeben; von einer jeden Zelle geht ein dicker Fortsatz ab, welcher sich alsbald mit einer Markscheide umgibt und als markhaltige Faser unter der Hülle einige Windungen macht, worauf er in ein Nervenstämmchen eintritt. Nach kürzerem oder längerem Verlauf in dem Stämmchen und zwar als dicke markhaltige Faser, teilt sich dieselbe an einem Ranvierschen Schnürringe V-förmig in zwei Fasern. Auf einigen Präparaten ist es nicht schwer zu erkennen, dass die eine derselben beträchtlich dicker erscheint als die andere; beide Fasern verlaufen entweder in einer Richtung oder nach entgegengesetzten Seiten, oder eine der Fasern tritt in ein Ästchen ein, welches sich von dem Stämmchen abgesondert hat (Fig. 5). Sowohl die dicken als auch die dünnen aus der Teilung des Zellfortsatzes hervorgegangenen Fasern lassen sich bisweilen in den Stämmchen auf sehr weite Strecken verfolgen. Die dicke Faser teilt sich hierbei gewöhnlich mehrfach in weitere Fasern verschiedener Dicke, welche allmählich das Stämmchen verlassen und in dessen Äste übergehen, woselbst sie sich aber-

mals teilen. Die dünne Faser teilt sich, soviel ich habe erkennen können, in der Mehrzahl der Fälle nicht; nur zuweilen gelang es mir, wahrzunehmen, dass sich dieselbe gabelförmig in zwei dünne Fasern verästelt (Fig. 6). Auf Grund des mitgeteilten Befundes glaube ich annehmen zu dürfen, dass, wenn auch nicht alle, so doch die Mehrzahl der markhaltigen Fasern, welche in den Bestand der Stämmchen und Ästchen des erwähnten Geflechtes eingehen, ihren Ursprung von den auf ihrem Verlauf zerstreut gelagerten Ganglienzellen nehmen.

Soviel aus den Literaturangaben hervorgeht, so sind sensible Zellen bisher von Hoche, Schäffer und Kölliker in den vorderen Wurzeln des Rückenmarks vom Menschen und von Katzen beschrieben worden. Bei dem ersteren sind sie unterhalb der Lendenanschwellung des Rückenmarks an der Austrittsstelle der vorderen Wurzeln unter der pia mater gefunden worden. Bei der Katze sind dieselben unter der dura mater in der Nähe der Spinalganglien gesehen worden; es gelang jedoch Kölliker nicht, festzustellen, wohin sich die Fortsätze dieser Zellen begeben und wie sie endigen.

Aus meinen Beobachtungen folgt, dass Spinalganglienzellen in der gesamten dura mater spinalis angetroffen werden und in dem Verlauf der Stämmchen und Ästchen des oben erwähnten Geflechtes gelagert sind. Viele der dicken markhaltigen Fasern verlassen früher oder später die Nervenstämmchen, teilen sich mehrfach, dringen in verschiedene Niveaus der Hirnhaut ein, verlaufen hierbei in verschiedenen Richtungen und bilden nach Verlust der Markscheide besondere Endapparate (Fig. 1—4). Diese letzteren sind ihrer Form sowie ihrem Verhalten zu den Bindegewebsfibrillen nach den baumförmigen Endverzweigungen gleich, wie dieselben allenthalben in Bindegewebsgebilden, so z. B. in den serösen Häuten (Peritonaeum, Pleura), im stratum reticulare und in der tela subcutanea der Haut, in dem intermuskulären Bindegewebe usw. angetroffen werden. Der Achsenzylinder einer markhaltigen Faser teilt sich gewöhnlich nach Verlust der Markscheide alsbald in einige Zweige, welche allmählich in feinere Fäden zerfallen; von sämtlichen Zweigen und Fäden sondern sich ihrerseits kurze, feine Fädchen ab, welche mit verschiedengestalteten blattförmigen Verbreiterungen besetzt sind (Fig. 2, 3). Von den Ecken vieler Verbreiterungen gehen nicht selten kurze

Fädchen ab, welche benachbarte Verbreiterungen miteinander verbinden. So entsteht gleichsam ein starkverzweigter Baumast, welcher mit zahlreichen, untereinander verbundenen Blättchen besetzt ist. Einige dieser Verzweigungen nehmen eine grosse Fläche, andere dagegen nur eine verhältnismässig kleine ein, wobei jedoch die mehr oder weniger zahlreichen Ästchen und Fädchen, welche in den Bestand eines Endapparates eingehen, gewöhnlich nicht in einer Ebene gelegen sind, dabei den Bindegewebsfibrillenbündeln anliegen und stellenweise die letzteren sogar umgeben; um dieselben wahrzunehmen, muss daher der Fokusabstand stets geändert werden. Wie es die beigegebenen Figuren dartun, ist die Form der Verzweigungen sehr mannigfaltig. Häufig erscheinen einige der angegebenen baumförmigen Verzweigungen mehr oder weniger gebogen (Fig. 3). In ihnen sowie in vielen anderen ähnlichen Endapparaten sondern sich bald hier, bald da von einer Verzweigung Fädchen in wechselnder Zahl ab, welche nach kürzerem oder längerem Verlauf sich mehrfach in eine Anzahl kurzer, feiner Fädchen teilen, die gleichfalls mit blattförmigen Verbreiterungen besetzt sind (Fig. 3). Es entstehen somit neue Endverzweigungen, welche „Verzweigungen zweiter Ordnung" genannt werden können. Von diesen zweigen sich häufig ein oder mehrere verschieden lange Fäden ab, die in neuen Verzweigungen dritter Ordnung endigen usw. Die Endverzweigungen zweiter, dritter usw. Ordnung sind gewöhnlich kleiner als diejenigen erster Ordnung. In einigen Fällen nehmen an der Bildung der baumförmigen Verzweigungen zwei markhaltige Fasern teil. Schliesslich sondern sich noch häufig von einer markhaltigen Faser an einem Ranvierschen Schnürringe marklose Ästchen ab, welche gleichfalls eine Endverzweigung bilden. Die markhaltige Stammfaser selber wird immer dünner und endigt nach Verlust der Markscheide in baumförmigen Endverzweigungen (Fig. 3). Auf die beschriebene Weise entsteht eine sehr grosse Anzahl von Endapparaten, welche in verschiedenen Schichten der dura mater spinalis gelagert sind.

Die dura mater spinalis ist somit sehr reich an sensiblen Apparaten, in welchen, meiner Meinung nach, die dicken markhaltigen Fasern endigen; welch letztere ihrerseits aus der V-förmigen Teilung des Hauptfortsatzes der spinalen Zellen, die,

wie erwähnt, im Verlauf der Ästchen und Stämmchen des weitmaschigen Geflechts gelagert sind, entstehen.

Herrn Professor Dr. A. S. Dogiel, auf dessen Rat ich die vorliegende Untersuchung übernommen habe, und der mich während derselben stets mit Rat und Tat unterstützte, sowie Herrn Laboranten D. J. Deineka, der die Ausführung der Zeichnungen übernahm, statte ich meinen verbindlichsten Dank ab.

St. Petersburg, Oktober 1904.

Literaturverzeichnis.

1. Jantschitsch: Über die Nerven der harten Hirnhaut. 1875 (russisch).
2. Alexander: Bemerkungen über die Nerven der dura mater. Arch. f. mikr. Anat., Bd. XI. 1875. (konf. die Arbeit von Iwanoff).
3. Iwanoff: Über die Nervenendigungen in Bindegewebshäuten bei Säugetieren. Kasan 1893 (russisch).

Figurenerklärung auf Tafel X.

Sämtliche Zeichnungen sind Präparate der dura mater spinalis vom Pferde entnommen und vermittelst des Zeichenprismas von Leitz ausgeführt worden.

Fig. 1. A. = markhaltige Faser; B. = Nervenendigungen. Reichert; Obj. 5.

Fig. 2. A. A. = Blutgefässe; B. B. B. = dicke, markhaltige Fasern; e. e. e. = Nervenendigungen. Reichert; Obj. 3.

Fig. 3. A. = markhaltige Nervenfaser, welche in zahlreiche markhaltige und marklose Aestchen sich teilt, die in verschieden gestaltenen Endverzweigungen endigen. Reichert: Obj. 5.

Fig. 4. A. = eine markhaltige Nervenfaser, welche in Endverzweigungen endigt. Reichert; Obj. 8 a.

Fig. 5. A. = Spinalganglienzelle mit ihrem Achsenzylinder, der unter der Hülle sich windet. B. = V-förmige Teilung des Achsenzylinderfortsatzes in eine dickere (a) und eine dünnere (b) Faser nach seinem Eintritt in ein Nervenstämmchen. Reichert; Obj. 5.

Fig. 6. Spinalganglienzellen. (a) Achsenzylinderfortsatz einer Zelle, der sich nach einigen Windungen unter der Hülle V-förmig ausserhalb letzterer in eine dickere (b) und dünnere (c) Faser teilt. Reichert; Obj. 5.

Aus dem Dr. Senckenbergischen Neurologischen Institut
zu Frankfurt a. M.
(Direktor Prof. Dr. L. Edinger.)

Untersuchungen über das Vorderhirn und Zwischenhirn einiger Knochenfische

(nebst einigen Beiträgen über Mittelhirn und Kleinhirn derselben.)

Von
Dr. **Kurt Goldstein**
früherer Assistent des Institutes, jetziger Volontärassistent
an der Psychiatrischen Klinik zu Freiburg i. B.

Hierzu Tafel XI—XV und 23 Textfiguren.

Einleitung.

Das Gehirn der Knochenfische ist seit A. von Haller sehr oft untersucht worden und doch ist es zweifellos das bisher am wenigsten gut gekannte Wirbeltiergehirn. Zwar haben die Arbeiten von Fritsch (6) und namentlich die von Mayser (27), B. Haller (18) und Catois (7) für Rückenmark, Oblongata und Mittelhirn einigermaßen Klarheit gebracht, das Vorderhirn aber und besonders der Thalamus, denen die gleichen Autoren, dann ausserdem noch C. L. Herrick (19—22), Edinger (10) und Gehuchten (17) u. a. ihre Aufmerksamkeit widmeten, ist, wie die folgenden Untersuchungen zeigen werden, bisher kaum richtig und sicher nicht ausgiebig bekannt geworden.

Als ich gemeinsam mit Herrn Professor Edinger und auf dessen Aufforderung an die Untersuchung des Knochenfischgehirnes herantrat, zeigten sich bald die Gründe dieser geringen Kenntnisse.

Zunächst sind die historischen Grundlagen, die Darstellungen früherer Untersuchungen, ungemein schwierig zu verwerten. Fast alle, ganz besonders aber gerade die eingehendste, die von B. Haller, sind so unklar in der Beschreibung, so wenig deutlich in den Abbildungen, dass ihr Studium oft schwieriger ist wie die

Durchforschung und Deutung der Präparate selbst. Der Nacharbeitende entbehrt hier des Gewinnes, welche ihm die tüchtige bisher geleistete Arbeit bringen könnte. Schon die Nomenklatur ist meist so willkürlich, dass ein Wiederfinden der Teile durch sie sehr erschwert wird. Mayser, dem wir die beste der älteren Arbeiten verdanken, musste schon solche Schwierigkeiten überwinden, da die erste damals vorhandene grössere Arbeit, die von Fritsch, eine vollständig verwirrende Nomenklatur gewählt hatte. Später ist es nicht viel besser geworden und vielleicht mit Ausnahme der einzigen Arbeit von Catois, zweifellos dem besten, was wir aus neuerer Zeit über das Knochenfischgehirn besitzen, nützt kaum eine wesentlich demjenigen, der zu weiterem Studium an das Gehirn der Knochenfische herantritt.

Eine keineswegs erwartete Schwierigkeit ergab sich ferner, als wir mit besseren Methoden als unsere Vorgänger den Thalamus untersuchten. Es zeigte sich, dass der Thalamus der Knochenfische durch die Reichhaltigkeit seiner Zellanhäufungen, durch die Mannigfaltigkeit seiner Verbindungen ganz besonders durch die innigen Faserbeziehungen zum Kleinhirne keineswegs als ein einfach zu durchschauender Hirnteil gelten kann, dass vielmehr hier sehr viel kompliziertere Verhältnisse vorliegen als bei den Amphibien und Reptilien, die ich aus den Präparaten unserer Sammlung, sowie aus den Arbeiten von Edinger (11 und 13) kenne. Selbst die Vögel (s. Edinger und Wallenberg, 15) haben kaum einen so komplizierten Thalamus wie die Teleostier. Der Schwimmechanismus und das Wasserleben überhaupt dürften hier — dafür spricht gerade die mächtige Entwicklung der zu den Gleichgewichtsapparaten gehenden Faserungen — eine wesentliche Rolle spielen.

Etwas erschwerend ist noch besonders bei der Vergleichung der Befunde der Autoren der Umstand, dass bei verschiedenen Knochenfischen die gleichen Ganglien oft recht verschieden stark ausgebildet sind. Dieses Moment bietet allerdings andererseits oft auch grosse Vorteile. So kann es zunächst nicht möglich sein über gewisse Gebiete bei einer Art ins Klare zu kommen, der Vergleich aber mit den durch die stärkere Entwicklung einzelner Ganglien übersichtlicheren Verhältnissen bei einer anderen er-

möglicht schliesslich auch dort die Einzelheiten abzugrenzen. Zum Beispiel bemühten wir uns anfangs vergeblich das Corpus geniculatum und den N. anterior thalami bei Cyprinus auratus zu identifizieren, während ein einziger Blick auf einen Schnitt durch das Forellengehirn über ihre dort sehr klare Lage und Form orientierte und nachträglich auch ihre Auffindung bei Cyprinus ermöglichte. Besonders zweckmässig wird es sein, solche Arten zur Untersuchung auszuwählen, die in einzelnen physiologischen Funktionen im Gegensatz stehen. Dagegen wird der Untersucher, der nur einen Knochenfisch berücksichtigt, über vieles im Unklaren bleiben und notwendig Irrtümern nicht immer entgehen können.

Die Aufgabe, die mir gestellt war, ging dahin mit allen bisher bekannten guten Methoden das Gehirn einiger Knochenfische so genau durchzuarbeiten, dass die Bilder, welches jede einzelne gab, an keinem Punkte den von anderen gegebenen widersprachen und dass sich — das war das Hauptziel — ein Gesamtbild des Aufbaues daraus ableiten liesse, vermittels dessen es gelingen musste, die einzelnen Gebilde bei jedem Tiere und jeder Schnittrichtung zu identifizieren. Dass die bisherigen Arbeiten über das Gehirn der Knochenfische eine solche klare Durchsichtigkeit nicht ermöglichen, wird niemand bestreiten, der sie genügend kennt.

Als das Manuskript schon druckfertig war, wurde mir die soeben erschienene, sehr eingehende und sorgfältige Untersuchung von Kappers (25) bekannt, die einen wesentlichen Fortschritt bedeutet. Ihre Resultate, die zu einem nicht geringen Teil mit den hier vorliegenden sehr übereinstimmen, konnten noch benutzt werden und werden am gehörigen Ort Erwähnung finden.

Der Autor ist im Begriffe seine bisher nur in holländischer Sprache als Doktordissertation herausgegebene Arbeit jetzt ins Englische zu übersetzen,[1] um sie im Journal of comp. Neurology erscheinen zu lassen. Eine Zusammenkunft zwischen Professor Edinger, Dr. Kappers und mir er-

[1]) Anmerkung während der Korrektur: Der Autor hat inzwischen seine Untersuchungen an neuem Material vervollständigt. Die neuen Ergebnisse, die die englische Umarbeitung schon enthalten wird, sind mir brieflich vom Autor mitgeteilt worden und konnten noch in Anmerkungen berücksichtigt werden

möglichte noch ehe unsere Arbeiten herauskamen, ein Uebereinkommen über die Nomenklatur, die wir benutzen wollten, zu treffen. Dadurch ist sicherlich viel neue Verwirrung erspart geblieben. Die beiden Abhandlungen werden in allen wesentlichen Punkten dieselbe Nomenklatur zur Anwendung bringen, während die holländische Arbeit Kappers noch oft andere Nomenklatur enthält, die im folgenden zum besseren Vergleich ebenfalls mitgeteilt wird.

Material und Methodik.

Leider ist auch mir nicht überall das Erreichen des Zieles vergönnt gewesen. Die bisherige Methodik hat ihre scharfen Begrenzungen. Schnittfärbungen wirken, wenn sie mit den besten Methoden angestellt wurden, durch die Fülle des Gefärbten oft geradezu verwirrend und die Anwendung der Degenerationsmethode hat bisher in meinen Händen nur selten befriedigende Resultate ergeben.

Das Material bestand aus vollständigen Schnittserien durch die Gehirne folgender Teleostier:

Zoarces viviparus: 3 embryonale Exemplare der Sammlung, welche die Tiere der Freundlichkeit des Herrn Dr. Beard in Edinburgh verdankt.

Barbus fluviatilis: 7 Schnittserien in frontaler, sagittaler und schräger Schnittrichtung (parallel zum Opticusverlauf im Thalamus).

Cyprinus auratus: 7 Schnittserien von normalen Tieren in allen drei Schnittrichtungen. Eine grössere Anzahl in horizontaler Schnittrichtung von operierten Tieren.

Chondrostoma nasus: 4 Serien in frontaler und sagittaler Schnittrichtung.

Abramis brama: 1 Frontalserie.

Leuciscus rutilis: 2 Frontalserien.

Salmo trutta: 3 Serien in horizontaler und sagittaler Schnittrichtung.

Von Methoden wurden angewandt:

Markscheidenfärbung nach Weigert, viele Serien in allen Schnittrichtungen.

Färbung der Fasern mit Osmium bei Cyprinus auratus. Zeigt sehr viel reichhaltigere Fasermassen als die Weigertmethode, lässt aber bei stärkerer Vergrösserung und besonders in Faserfilzen wegen der starken Körnigung keine sicheren Schlüsse zu.

Zellfärbungen nach Nissel (Thionin). Serien in allen Schnittrichtungen.

Silberimprägnation der Axenzylinder nach S. Ramón y Cajal. Fixierung in Alkoholammoniak, Argent. nitricum, Reduktion in Hydrochinon; ausgezeichnete Resultate. Die Vorzüge der Methode gegenüber der Weigertschen Färbung bestehen darin, dass sie einerseits auch die marklosen Fasern zur Anschauung bringt, andererseits neben den Fasern auch die Zellen färbt, sodass man die Faserzüge viel deutlicher bis in ihre Kerne verfolgen kann. Ein gewisser Nachteil der Methode liegt jedoch zweifellos in der grossen Fülle des Gefärbten, die besonders die Abgrenzung der grösseren Systeme, die bei der Weigertfärbung so gut zum Ausdruck kommen, erschwert. Die beiden Methoden ergänzen sich einigermaßen.

Färbung mit Alaun cochenille nach Fixation in Zenkerscher Flüssigkeit. Frontal- und Sagittalserie von Barbus fluviatilis, besonders zur Anfertigung des Modelles.

Studium der Markscheidenentwicklung bei Zoarces viviparus.

Degenerationsmethode: Verschiedene Operationen an zahlreichen Goldfischen. Färbung nach Marchi.

Was die Schnittrichtungen betrifft, so hat die Anwendung verschiedener bei derselben Art dadurch, dass man dieselben Gebilde in verschiedenem Durchschnitt studieren konnte, grosse Vorteile gebracht. Bei der frontalen Richtung zeigte sich, dass die Bilder am übersichtlichsten waren, wenn man die Schnitte parallel zu der Opticuseinstrahlung, also etwas schräg von vorn unten, nach hinten oben legte. Besonders wertvoll erwies sich für das Studium der Ganglien die Anfertigung ganzer Serien von Zeichnungen, die in der Weise ausgeführt wurden, dass jeder Schnitt, der etwas wesentlich neues brachte, gezeichnet wurde. Verschiedene der angeführten Arten wurden auf diese Weise in mehreren Schnittrichtungen durchgezeichnet. Diese allerdings recht mühevolle Methode trug sehr gute Früchte, indem sie den Vergleich ausserordentlich erleichterte. Aus diesen Zeichnungsserien sind die beigegebenen Figuren zum grösseren Teil ausgewählt.

Ein Barbengehirn wurde ausserdem nach der Schnittserie in 15facher Vergrösserung nach der Bornschen Plattenmodellier-

methode rekonstruiert. Das Modell, das durch Herrn Ziegler in Freiburg vervielfältigt wird, hat namentlich beim Studium der Ventrikelverhältnisse gute Dienste geleistet.

Das Vorderhirn.

1. Einleitung.

Der innere Bau des Vorderhirnes der Knochenfische ist zuerst von Stieda (32, 33) an Schnitten studiert worden. Dieser Autor hat auch als erster erkannt, dass das Vorderhirn einen Faserzug kaudalwärts sendet. Spätere Untersuchungen von Fritsch (16) brachten deshalb kaum Neues, weil Fritsch das eigentliche Vorderhirn falsch deutend, wesentlich in in den kompliziert gebauten Hirnteilen, welche dem Mittelhirn angehören, alle möglichen Homologa des Säugetiervorderhirnes wiederfinden wollte. Diese Arbeit hat längere Zeit den Gang unserer Erkenntnis direkt aufgehalten oder in falsche Bahnen gelenkt.

Ein wirklicher Fortschritt beginnt erst mit der klassischen Arbeit von Rabl-Rückhardt (29). Erst er hat uns klar gezeigt, dass die beiden bis dahin sehr wechselnd aufgefassten Tubera am Stirnpole den Stammganglien entsprechen, dass eine feine über sie ausgespannte Membran wohl ein Pallium ist. Auf dieser Arbeit fussend, hat Edinger (10) in seiner Arbeit über das Vorderhirn einige Details über den inneren Aufbau des Teleostiervorderhirns gebracht, indem er einen ventralen und einen dorsalen Abschnitt unterschied, von denen der ventrale von Fasern (basales Vorderhirnbündel), der dorsale von Zellen eingenommen wird. Ganz ähnlich beschrieb dann van Gehuchten (17), der Forellenembryonen mit der Golgimethode untersuchte, eine laterale zellenreiche und faserarme und eine mediale faserreiche Zone. Immer noch wird der Bau der ganzen basalen Masse als ziemlich gleichmässig aufgefasst (van Gehuchten, l. c. pag. 265). Zwar hatte schon C. L. Herrick (28) die Vorderlappen der Fische in eine ganze Reihe von Lobi eingeteilt; doch erwiesen sich diese bald als oberflächliche Homologisierungen mit Gebilden höherer Vertebraten. Dagegen hat C. L. Herrick unsere Erkenntnisse insofern wesentlich gefördert, als er zuerst die Endigung von Fasern des Tractus olfactorius in bestimmten Bezirken des Vorderlappens nachwies. Damit war der Anstoss gegeben zur

Abgrenzung der dem Riechapparat zugehörigen Gebiete vom übrigen Vorderhirn, das, wie besonders Edinger (9) dann ausführte, das eigentliche Striatum darstellte. Edinger grenzte (schon 1896 in der 5. Auflage seines Lehrbuches) als eigentliches Striatum die meist zentral gelegene mit dem Tr. strio-thalamicus in Verbindung stehende Hauptmasse ab und unterschied medial davon einen, lateral davon zwei weitere Kerne, von denen er den medialen als Epistriatum, die lateralen als Area olfactoria (entsprechend dem Lob. olfactor. posterior höherer Vertebraten) und Nucleus taeniae bezeichnete. Wenn auch diese damaligen Deutungen, wie ich schon hier in Uebereinstimmung mit Herrn Professor Edingers jetzigen Anschauungen hervorheben möchte, nicht mehr vollkommen aufrecht erhalten werden können, so sind wir, was die tatsächlichen Befunde betrifft, auch durch die erneute Untersuchung zu wesentlich übereinstimmenden Resultaten gekommen. C. L. Herrick und Bellonci verdanken wir ferner die Feststellung einer Anzahl von Einzelheiten im Vorderhirn. Aus neuerer Zeit stammen dann die Untersuchungen von B. Haller und Catois, und schliesslich die von Kappers.

Sie haben uns namentlich über die Riechfaserung und die Comm. anterior, welche von den älteren Autoren, besonders Bellonci (2) und Osborn (28) behandelt haben, mancherlei Neues gelehrt. Auf Einzelheiten kommen wir im Laufe der Darstellung zurück.

2. Morphologische Beschreibung. Pallium. Ventrikel.

Es ist schon lange bekannt, dass sich vorn am Stirnpol des Knochenfischgehirnes zwei mächtige Anschwellungen befinden, die unregelmässig, etwa eiförmig geformt und von einer dünnen Lamelle bedeckt sind; erst seit Rabl-Rückhardts Untersuchungen aber sind sie sicher als basale Substanzmasse des Vorderhirns zu bezeichnen, während die dünne Lamelle ein Pallium ist. Nach vorn zu zieht sich jede der beiden basalen Substanzmassen bekanntlich in einen rundlichen Strang aus, den Tractus olfactorius, der bei verschiedenen Arten mehr oder weniger lang und vorn vom Bulbus gekrönt ist, dem eine bei allen Wirbeltierklassen ausserordentlich konstante Bildung, die Riechformation, aufsitzt. Einige Arten, wie die Salmoniden, besitzen gar keinen Tractus, und die Formatio bulbaris schliesst sich hier

direkt an die Hauptmasse des Vorderhirns an, in welcher auch der bei den anderen Arten im Bulbus gelegene Hirnabschnitt enthalten ist. Am Boden sind die beiden Körper durch eine schmale Substanzbrücke miteinander verbunden, welche die Fortsetzung des Zwischenhirnbodens ist, (Lamina terminalis) und an der Stelle, wo die Commissura anterior, als mächtige Verbindung beider Vorderhirnhälften, in ihr liegt, bedeutend verdickt ist.

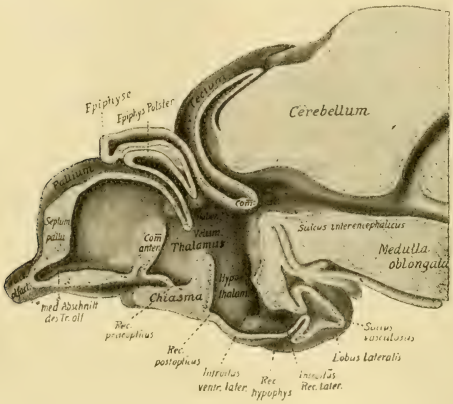

Fig. 1.
Mediale Ansicht des Modelles von Barbus fluviatilis.
1/2 verkleinert.

Die eiförmigen Körper besitzen einen vorderen schmaleren und hinteren breiteren Pol, und lassen an ihrer Oberfläche mehrere Furchen erkennen, die oberflächlich einzelne Abschnitte abgrenzen. In wieweit es sich hierbei um postmortale Kunstprodukte handelt, ist nicht sicher zu sagen; die Oberfläche hat sich aber am frischen Objekt im wesentlichen in derselben Weise wie an dem nach den Schnitten rekonstruierten Modell repräsentiert.

Lateralwärts springen zwei Höcker hervor, die dorsalwärts durch je eine Furche (s. Textfig. 2, pag. 143) von der übrigen Substanzmasse oberflächlich abgegrenzt sind. Zwischen beiden Höckern verläuft von oben in leichtem nach vorn konvexem Bogen nach unten eine weitere Furche, die basalwärts allmählich

verschwindet. Der Gesamtverlauf dieser Furchen stellt eine etwa Y-förmige Figur dar (Sulcus ypsiliforme) (s. Textfig. 2, pag. 143). Diesen äusserlich hervortretenden Abschnitten entsprechen keineswegs scharf geschiedene innere Abteilungen. Der vordere Höcker wird von der mächtigen vorderen Ausladung des Striatum, der hintere vom lateralen Abschnitt des hinteren Riechkerns eingenommen. Der Winkel der Y-förmigen Furchenfigur grenzt

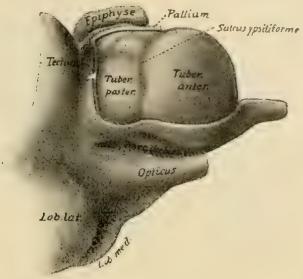

Fig. 2.
Laterale Ansicht des Barbengehirns. Das Pallium ist zum grössten Teil entfernt. 1/2 verkleinert.

lateralwärts ein Gebiet ab, das an der Oberfläche von einer eigenartigen Schicht bedeckt ist, die wir später noch als Ependym kennen lernen werden (Textfig. 4, pag. 145). Von besonderer Bedeutung ist eine Furche an der Basis, die von vorn medial- nach hinten lateralwärts zieht, und so an der Basis einen medialen von einem lateralen Abschnit oberflächlich scheidet (s. Textfig. 4, pag. 145). (Fovea limbica). Sie ist von Bellonci bei Macropodus viridi-auratus, von C. L. Herrick bei Haploidonotus als sinus rhinalis beschrieben und auch von Kappers bei Lophius und Gadus beobachtet worden. An ihrem lateralen Rande setzt das Pallium an (s. Textfig. 4), wodurch sich die Furche als Homologon der Fovea limbica der höheren Vertebraten dokumentiert. Auf die grosse Bedeutung dieser Furche, die bei allen Vertebraten zu beobachten ist, hat zuerst Edinger aufmerksam gemacht. Sie gehört nach diesem Autor „zu den Prinzipalspalten des Vertebratengehirnes“ und ihre Auffindung ist zur Orien-

tierung von grösster Bedeutung, da an ihrem lateralen Rande immer das Ende des Pallium liegt.

Das Pallium zieht sich bekanntlich über beide Basalganglien als gemeinsame Decke hinweg und setzt jederseits an der Basis derselben am lateralen Rande der Fovea limbica an (Textfig. 3 u. 4, pag. 145).

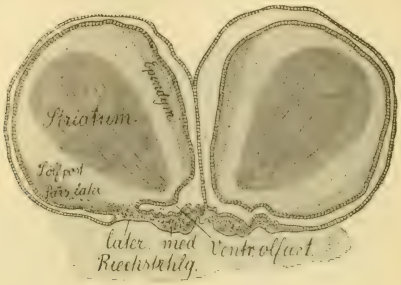

Fig. 3.
Frontalschnitt durch den vordersten Abschnitt des Gehirns von Barbus fluviatilis.

Nur mit ganz geringfügigen Faltungen dringt es in den zwischen beiden Stammganglien gelegenen Ventrikel hinein. Am vorderen Abschnitte senkt sich die Lamelle beiderseits in der Mittellinie hinab, wobei die beiden Blätter in einem beschränkten Bezirk verkleben, sodass eine median gestellte Scheidewand (s. Textfig. 1, pag. 142, Septum pallii) im Ventrikel entsteht, an welcher nur eine Epithellage nachzuweisen ist (s. Textfig. 3, pag. 144). Nach vorne zu schlägt sich das Pallium auf die Tract. olfact. über (Fig. 1, Taf. XI, u. Textfig. 1, pag. 142). Hierbei überdeckt es jeden Tractus einzeln und ist an deren lateraler und medialer Seite am Boden angewachsen. Das Septum setzt sich dabei ebensowenig wie die basale Verbindungslamelle der beiden Basalganglien auf die Tractus fort, sodass diese sowohl an ihrem pallialen Anteil wie ihrer Grundmasse vollkommen getrennt von einander sind. Hinten geht das Pallium in die epithelialen Deckgebilde des Zwischenhirns über, nachdem es vorher eine in den Ventrikel tief hineinragende Einfaltung erlitten (Velum).

Zwischen den beiden Stammganglien liegt der mittlere Ventrikel des Vorderhirns, der dorsalwärts in den zwischen Stammganglion und Pallium gelegenen lateralen Ventrikel übergeht (s. Textfig. 4, pag. 145). Auch vorn und hinten kommunizieren die beiden Ventrikel miteinander in blindsackförmigen Ausbuchtungen des Pallium, in welche der vordere, resp. der hintere Pol des Stammganglions hineinragen. Der mittlere Ventrikel mündet hinten in den Ventrikel des Zwischenhirns. Im Gebiete des Septum wird der sonst einheitliche Ventriculus medialis durch dieses in zwei Hälften gespalten (s. Textfig. 3, pag. 144), welche vorn mit dem

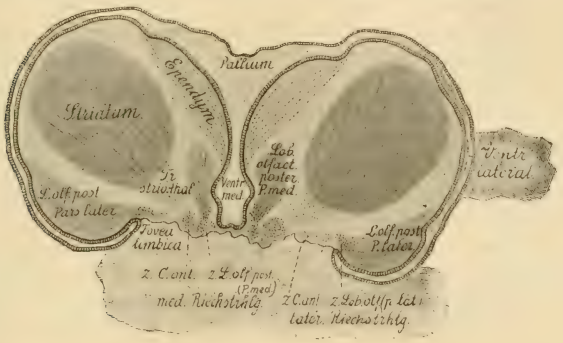

Fig. 4.
Frontalschnitt durch das Gehirn von Barbus fluviatilis. Weiter hinten gelegene Ebene als Fig. 3.

erwähnten Blindsack, lateralwärts mit dem Ventr. olfactorius kommunizieren. Der Ventriculus olfactorius (s. Textfig. 3) der gewissermaßen einen fronto-lateralen Recessus des mittleren Ventrikels darstellt, liegt beiderseits unterhalb des vorderen Stammganglionpoles und wird unten vom Tractus olfactorius, hinten vom Ansatz desselben an das Vorderhirn begrenzt. Er reicht medialwärts etwas weiter nach hinten als lateralwärts, da der mediale Abschnitt des Tractus kaudaler ansetzt als der laterale (s. Textfig. 1, pag. 142 u. 3, pag. 144). Vorn geht der Ventriculus olfactorius in den Ventrikel des Tractus über, der erst im Bulbus endet. Diese Verhältnisse sind besonders am Modell des Barbengehirns aufs klarste zum Ausdruck gekommen.

3. Die Ganglien und die Faserzüge des Vorderhirnes.

(Vergl. Textfig. 5, pag. 148).

Innerhalb des Vorderhirns lassen sich einzelne Abschnitte von einander abgrenzen, die durch die Form, Grösse und Anordnung der Zellen wie die Beziehungen zu bestimmten gesonderten Faserzügen charakterisiert sind.

a) Eine Zellenanhäufung im Bulbus der Autoren, welcher vorn die Formatio bulbaris aufsitzt und die als Lobus olfactorius anterior bezeichnet werden soll;

b) ein die Hauptmasse des Vorderhirns einnehmender Kern, besonders in dessen Zentrum und dorsalem Abschnitt gelegen, das Striatum;

c) Medial und lateral vom Striatum je eine Zellenansammlung, zwischen die das Striatum wie ein Keil hineingeschoben ist (s. Textfig. 4, pag. 145) und die als Lobus olfactorius posterior zusammengefasst werden sollen. Im lateralen Abschnitt des Lobus olfactorius posterior liegt basal die Kernmasse des Nucleus taeniae.

Diese Kerne stehen teilweise in Faserbeziehung miteinander; einige sind auch durch Commissurenfasern mit den gleichen der anderen Seite verbunden oder senden ungekreuzte und gekreuzte Faserzüge zu weiter kaudal gelegenen Hirnteilen. Die Commissuren- und Kreuzungsfasern treten alle an einer Stelle über die Mittellinie und bilden dadurch die Fasermasse der Commissura anterior.

Lobus olfactorius anterior und posterior bilden mit ihren Faserbeziehungen den zentralen Riechapparat, der zunächst geschildert werden soll.

A. Der zentrale Riechapparat.

Lobus olfactorius anterior. Tractus olfactorius. Laterale und mediale Riechstrahlung. Commissura olfactoria interbulbaris. Lobus olfactorius posterior. Tractus olfacto-hypothalamicus medialis und lateralis. Commissura olfactoria internuclearis.

Während wir über die Endigung der primären Riechbahn und die Zusammensetzung der Formatio bulbaris auch für die Knochenfische gute Untersuchungen besitzen (Bellonci, van Gehuchten, S. Ramòn y Cajal, und Catois) sind die Verhältnisse des zentralen Riechapparates noch keineswegs genügend geklärt. Bellonci (4 u. 5) unterschied als erster im Tractus

olfactorius eine mediale von einer lateralen Riechstrahlung, welche letztere im Vorderhirn — in „la corteccia de l'emisfero" enden sollte. Seit L. C. Herrick wissen wir, dass aus dem Tractus kommende Fasern zum Teil im basalen Abschnitt des Vorderhirns, zum Teil in einem occipito-dorsal in diesem liegenden Hirnteile, welchen er Hippocampal lobe nennt, enden. Edinger (19) hat dann (für Cyprinus auratus nach gemeinsam mit Miss Hamilton gemachten Untersuchungen) näher ausgeführt, dass die medialen Tractusfasern sich in einem medial vom Striatum liegenden Kern auflösen, den er Epistriatum (den Zug Tr. bulbo-epistriaticus) nennt, während die lateralen Fasern im Lobus olfactorius anterior und posterior (auch Area olfactoria genannt) ihr Ende finden (Tr. bulbo-corticalis). Ein Teil der medialen Fasern kreuzt durch die Commissura anterior auf die andere Seite. Auch wird es als wahrscheinlich hingestellt, dass Olfactoriusfasern und zwar gekreuzte (Olfactoriusschenkel der Commissura anterior) in den Hypothalamus gelangen, eine Beobachtung, die wohl zuerst von Bellonci gemacht worden ist. Hinter der Area olfactoria liegt der Nucleus taeniae, der durch die Taenia (Tr. olfacto-habenularis) mit der Habenula in Verbindung steht. — B. Haller und Catois unterscheiden ähnlich im Tractus einen medialen gekreuzten und lateralen ungekreuzten Abschnitt, die beide in einem Gebiet enden sollen, das der Area olfactoria von Edinger entspricht. Kappers beschreibt schliesslich bei Gadus und Lophius dieselben Kerne wie Edinger. In der medialen Riechstrahlung unterscheidet er nur einen schwächeren mehr markhaltigen und einen stärkeren weniger markhaltigen Abschnitt. Der stärkere kreuzt in der Commissura anterior und gelangt in das Epistriatum des Autors (oder wie dieser Kern von nun an heissen soll, in die pars medialis lobi olfactorii posterioris). Der schwächere kreuzt teilweise in der Commissura anterior und gelangt nach hinten in den Hypothalamus und endet vor dem Nucleus rotundus. Dieser Tr. olfacto-lobaris medialis erhält einen gekreuzten Zuzug aus der pars medialis lobi olfactorii posterioris. Die laterale Riechstrahlung gelangt in die Area olfactoria (pars lateralis lobi olfactorii posterioris). Von diesem Gebiet wie dem Nucleus taeniae ziehen Fasern ebenfalls nach hinten (Tr. olfacto-lobaris lateralis) und enden nach einer Kreuzung im Hypothalamus.

Unsere Untersuchungen, die vorwiegend an der Barbe und den im wesentlichen mit dieser übereinstimmenden Gehirnen von Cyprinus auratus, Chondrostoma nasus und Abramis brama vorgenommen wurden, haben zu folgenden Resultaten geführt.

Die Riechfäden aus der Nase enden im Bulbus olfactorius und zwar in dessen äusserem Abschnitt, der Formatio bulbaris, über welche unsere Untersuchungen nichts neues ergeben haben. Die Hauptmasse des Bulbus wird eingenommen vom Lobus olfactorius anterior, einer etwa kugligen Ansammlung von kleinen, gleichgrossen, rundlichen, engzusammenliegenden Zellen (s. Textfig. 5, pag. 148).

Aus dem gesamten Bulbus entspringt der Tractus olfactorius. Er enthält sämtliche Fasern, die vom Bulbus nach dem übrigen Vorderhirn ziehen. Ueber die Verbindungen dieser Faserzüge mit dem Lobus olfactorius anterior und den Zellen der Formatio bulbaris haben unsere Untersuchungen keine sicheren Resultate ergeben, da uns Golgipräparate und Degenerations-

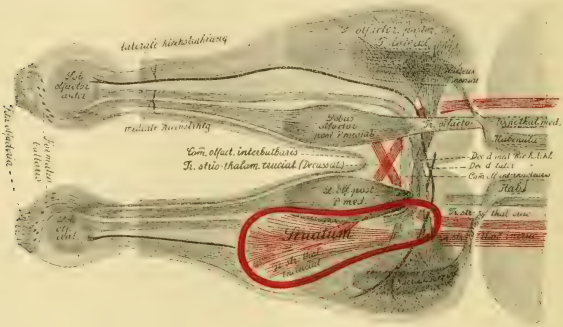

Fig. 5.
Schema der Kerne und des Faserverlaufes im Vorderhirn.
Striatumfasern rot, alles übrige schwarz.

befunde fehlten. Im Tractus sind übereinstimmend mit den Beschreibungen der meisten Autoren

1) ein lateraler Abschnitt (laterale Riechstrahlung;
2) ein medialer Abschnitt (mediale Riechstrahlung)

zu unterscheiden (s. Textfig. 4 u. 5). Beide enthalten je einen nach Kreuzung in der Commissura anterior im Vorderhirn endenden und einen ungekreuzten Teil.

1) Die laterale Riechstrahlung beginnt am Lobus olfactorius anterior, wahrscheinlich dort entspringend, zieht ausserhalb der Ansatzstelle des Palliums an den Tractus (extraventrikulär) (s. Textfig. 3, pag. 144) nach hinten und geht schliesslich auf die Basis des Vorderhirns über. Hier ist sie auf Querschnitten (s. Textfig. 3 u. 4, pag. 145) direkt über der Fovea limbica weit hinein in das Vorderhirn zu verfolgen. Sie besteht aus zwei Abschnitten, von denen jedem mehrere Bündel angehören, einem schwachen medialen, und einem stärkeren lateralen (s. Textfig. 5);

[1]) Neuerdings auch von Kappers bei Salmo salar gefunden.

a) der mediale oder Commissurenabschnitt[1]) begiebt sich im Vorderhirn dorsalwärts, geht in den dorsalen Teil der Commissura anterior hinein und endet in der anderen Seite in dem lateral vom Striatum gelegenen Anteil des Lobus olfactorius posterior (s. diesen);

b) der laterale oder ungekreuzte Abschnitt (Tr. bulbocorticalis von Edinger und von Kappers) zieht nach hinten, oben und aussen, in einem nach vorn und aussen konkaven Bogen verlaufend (s. Fig. 16, Taf. XIII), in denselben Kern der gleichen Seite (s. Textfig. 5 u. 6, pag. 157).

2) Die mediale Riechstrahlung liegt immer direkt am Ventrikel des Tractus olfactorius und dem Ventriculus medius des Vorderhirns (intraventrikulär). Sie ist von der lateralen an der Oberfläche durch eine Furche getrennt (s. Textfig. 3 u. 4, pag. 145) und geht etwas weiter hinten als diese auf das Vorderhirn über. Dort ist sie noch eine Strecke als mächtiges Bündel im medialen Gebiet des Vorderhirns zu erkennen, ehe sie in folgende Bündel zerfällt:

a) einen ganz medial gelegenen feinen Zug, der im vordersten Abschnitt der Commissura anterior auf die andere Seite gelangt, um durch den andersseitigen Tractus in den andersseitigen Bulbus zu gelangen. (Commissura olfactoria interbulbaris (s. Textfig. 6, pag. 157, u. 12, pag. 188 und Fig. 7 Taf. XI);

b) die in der Mitte liegenden Faserbündel, die in die pars medialis des Lobus olfactorius posterior gelangen und sich in seinem ganzen Gebiet aufsplittern (s. Textfig. 5, pag. 148, u. Fig. 7, Taf. XI). Ein Teil der Fasern scheint durch die Commissur in den Kern der anderen Seite zu gelangen. Nach Kappers soll sogar der ganze Zug kreuzen. Er entspricht dem von Edinger früher Tractus bulbo-epistriaticus genannten Zuge;

c) ein lateral gelegenes Bündel, das im dorsalen Abschnitt der Commissura anterior über die Mittellinie herübergeht und sich dort mit den Commissurenfasern der pars

lateralis des Lobus olfactorius posterior vermischt, wahrscheinlich mit ihnen in diesen Kern hineingelangt (s. Textfig. 5, pag. 148 u. 12, pag. 188).

Alle Fasern des Tractus (abgesehen von der Commissura olfactorii interbulbaris) enden im Lobus olfactorius posterior. Dieser mächtigste Kern des zentralen Riechapparates zerfällt in zwei Abschnitte, die pars medialis und pars lateralis.

1) Pars medialis lobi olfactorii posterioris (s. Fig. 7, Taf. XI) (entspricht dem früher von Edinger und auch noch von Kappers als Epistriatum bezeichneten Kern und dem Nucleus anterior des Vorderhirns von Haller), eine Zellenansammlung im medialen Teil der Basis des Vorderhirnes, die hinter dem Ventriculus olfactorius kurz nach dem Eintritt der medialen Riechstrahlung in die basale Ganglienmasse beginnt (s. Textfig. 4, pag. 145) und nach hinten noch eine kleine Strecke hinter die Commissura anterior reicht (s. Textfig. 6, pag. 157). Sie liegt vorn dorsalwärts von der medialen Riechstrahlung, stösst medialwärts an den Ventrikel und wird lateralwärts von den Striatumfasern und dem Striatum, dorso-lateral vom Striatum, dorso-medial von der später zu erwähnenden Ependymschicht, begrenzt (s. Textfig. 4, pag. 145). Nach hinten nimmt sie an Ausdehnung zu und rückt von unten nach oben, so dass sie in der Gegend der Commissura anterior (s Textfig. 6, pag 157) ganz dorsal von dieser zu liegen kommt. Ihre Zellen sind gross, multipolar, dunkel und unregelmässig angeordnet. Gegen die Umgegend ist sie nicht scharf abgegrenzt. Ihre Fasern setzen sich zusammen (s. Fig. 7, Taf. XI):

1) aus den Endigungen des mittleren Abschnittes der medialen Riechstrahlung (ungekreuzte und gekreuzte);

2) aus einem mächtigen Bündel, das von ihr nach hinten zieht (Tr. olfacto-hypothalamicus medialis).

Letzteres legt sich im vorderen Teil des Thalamus zwischen das noch zu erwähnende Längsbündel des zentralen Höhlengraues (s. dieses) und die medialen Fasern des Tractus strio-thalamicus, verläuft dann in einem medialwärts konkaven Bogen in den Haubenwulst, kreuzt in dessen vorderen Abschnitt und entzieht sich der weiteren Verfolgung (s. Fig. 7, Taf. XI).

Dieser Zug ist wohl zuerst von Bellonci bei Anguilla beschrieben worden, wahrscheinlich hat ihn auch Edinger schon bei seinen Untersuchungen mit Miss Hamilton beobachtet. Jedoch wird er von diesen

Autoren, wie auch den späteren, Osborn (38) und Kappers (Tr. olfactolobaris medialis) aus der Commissura anterior entspringend angegeben, was mit der vorliegenden Beobachtung nicht übereinstimmt. Nach Kappers soll er auch im wesentlichen nicht aus dem erwähnten Kern (Kappers Epistriatum), sondern direkt aus dem Tractus kommen, teils gekreuzt, teils ungekreuzt, und nur einen schwachen Zuzug vom Kern selbst erhalten. Andrerseits soll er nach diesem Autor ungekreuzt im Thalamus enden. Es liegen also hiernach Differenzen vor, die einer weiteren Klärung bedürfen.

Bemerkt sei noch, dass neben diesem Hauptbündel aus dem Kern ein basal gelegener schwächerer Zug entspringt, der, lateralwärts um die Commissura anterior herumbiegend, ebenfalls nach hinten zieht und sich schliesslich dem Hauptbündel wieder zugesellt (s. Fig. 7, Taf. XI).

2) Pars lateralis lobi olfactorii posterioris (s. Fig. 1 u. 2, Taf. XI). (Entspricht dem hippocampal lobe von C. L. Herrick, der Area olfactoria von Edinger, Haller, Kappers, sowie dem Hypostriatum Catois's). Dieser Kern ist schon in ziemlich weit vorn gelegenen Ebenen zu finden (s. Textfig. 3, pag. 144) und liegt dort mit seinem medialen Abschnitt dorsal von der lateralen Riechstrahlung und der Fovea limbica. Dorsalwärts ist der Kern vom Striatum, medialwärts von den Fasermassen des Vorderhirns begrenzt, während er lateralwärts bis an das Epithel des Ventrikels reicht. Weiter hinten, wo er an Mächtigkeit zunimmt (s. Textfig. 4, pag. 145), wird er durch die Ependymschicht, die zwischen ihm und dem Striatum medialwärts hineindringt, von diesem getrennt (s. Textfig. 6, pag. 157). Der Kern ist bis zum hinteren Pol des Vorderhirns zu verfolgen, immer dadurch charakterisiert, dass die laterale Riechstrahlung basal von ihm liegt und ihre Fasern in ihn hineindringen. Seine Zellen sind ähnlich denen des Striatum, unterscheiden sich von ihnen dadurch, dass sie kleiner sind und enger zusammenliegen. Zwischen ihnen liegt ein ausserordentlich dichtes Netzwerk (s. Fig. 3, Taf. XI). Dieses steht in Beziehung:

1) zu einer Commissur, die im dorsalen Abschnitt der Commissura anterior liegt und die beiderseitigen Kerne miteinander verbindet. Comm. olfactorii internuclearis (cf. Fig. 7, Taf. XI, Herricks hippocampal commissure, Johnstons Commissur der Epistriata bei Accipenser),
2) zu dem mächtigen lateralen Abschnitt der lateralen Riechstrahlung, der in ihm ungekreuzt endet,
3) zu dem gekreuzten medialen Abschnitt der lateralen Riechstrahlung,

4) zu dem gekreuzten lateralen Abschnitt der medialen Riechstrahlung,

5) zu einem Faserzuge, der aus dem Kern entspringt und sich nach hinten in den Hypothalamus begiebt (Tr. olfacto-hypothalamicus lateralis). Er ist marklos und bei den von uns untersuchten Arten nur im Vorderhirn selbst deutlich, dann vermischt er sich mit den dorsalen Striatumfasern. Kappers hat diesen von ihm ursprünglich als Tractus olfacto-lobaris lateralis bezeichneten Zug bei Gadus morrhua eingehend beschrieben und lässt ihn im Hypothalamus gekreuzt enden.

Schon C. L. Herrick hat einen caudo-dorsal im Vorderhirn entspringenden Zug erwähnt, der als „dorsal peduncle" nach hinten in den Hypothalamus zieht. Dieser entspricht, ebenso wie der von Johnston bei Petromyzon als Tractus olfacto-lobaris beschriebene Zug, wie auch Kappers ausführt, diesem Tractus olfacto-lobaris lateralis. Wahrscheinlich ist mit ihm auch die von Haller beobachtete Verbindung zwischen Area olfactoria und dem sog. Vereinsgebiet identisch.

Nucleus Taeniae. In der Basis des lateralen Abschnittes des Lobus olfactorius posterior liegt ein langgestreckter Kern, der vorn etwa in der Ebene der Commissura anterior schmal beginnt (s. Textfig. 6, pag. 157) und weit nach hinten, sich verbreiternd, zu verfolgen ist (s. Textfig. 8 pag. 160, u. Fig. 1 u. 2, Taf. XI). Er liegt immer direct über der Fovea limbica. Seine Zellen unterscheiden sich von denen des vorerwähnten Kernes durch ihre dunklere Färbung im Carmin-, wie Methylenblaupräparat, sowie ihre dichte, in senkrechten Reihen angeordnete Lagerung (s. Fig. 2, Taf. XI). Auch sind sie kleiner.

Der Kern steht in Verbindung mit Fasern, die in die Habenula gelangen (Tractus olfacto-habenularis taeniae Edinger) und dokumentiert sich dadurch als Nucleus taeniae. Er wird durchzogen von Fasern die aus dem Tractus olfactorius durch ihn in den darüber liegenden Lobus olfactorius posterior hineinziehen sowie den Tractus olfacto-hypothalamicus lateralis, zu dem sich vielleicht auch aus ihm Fasern beigesellen (cf. Kappers l. c.)

Der Kern entspricht dem Nucleus taeniae von Edinger, Nucleus occipitobasalis von C. L. Herrick sowie dem hinteren Abschnitt des Hypostriatum von Catois.

Die bisherige Darstellung des zentralen Riechapparates ist eine wesentlich beschreibende gewesen und hat sich möglichst auf die objektive Wiedergabe der Befunde beschränkt, sowie sie auch im Schema Textfig. 5 pag. 148

eingetragen sind. Ich habe mich, da besonders der Ursprung der Tractusfasern im Bulbus keineswegs geklärt ist, von jeder Deutung der Befunde absichtlich enthalten. Die Namen sind möglichst wenig vorwegnehmend gewählt worden und werden später vermutlich teilweise geändert werden müssen. Besonders wird es sich höchstwahrscheinlich herausstellen, dass die beiden Abschnitte des Lobus olfactorius posterior keine homologen Gebilde sind und von einander getrennt werden müssen. Sie sind, was ihren inneren Bau betrifft, sehr von einander verschieden und sind nur deshalb provisorisch zusammengefasst worden, weil sie beide mit der Riechstrahlung zusammenhängen, deren Fasern noch nicht sicher gedeutet werden können. Der laterale Abschnitt ähnelt im Bau dem Striatum und entspricht wahrscheinlich dem Epistriatum; denn er besitzt die Charakteristica dieses von Edinger zuerst bei Reptilien und Vögeln abgegrenzten Kernes, die Lagerung im occipito-temporalen Pol und die Beziehung zu zwei Faserzügen, deren einer aus der basalen Rinde stammt, Tractus cortico-epistriaticus, während der andere ein regelmässig vorkommendes Bündel der Commissur ist (Edinger 14). Dieses letztere ist oben beschrieben worden. Dem Tractus cortico-epistriaticus dürfte durch seine charakteristische Lage an der Fovea limbica (Edinger 13, S. 347) der laterale Anteil der lateralen Riechstrahlung entsprechen, dessen Fasern, soweit sich dieses am Markscheidenpräparat erkennen lässt, aus dem Lobus olfactorius anterior kommen, einem Kern, der wohl als Homologon der basalen Rinde höherer Vertebraten anzusehen ist. Nur der mediale Abschnitt des hier beschriebenen Lobus olfactorius posterior würde dann seinen Namen zu Recht erhalten. Er steht auch, wie mit ziemlicher Sicherheit zu sagen ist, mit den Zellen der Formatio bulbaris in Verbindung.

Wenn es erlaubt ist, schon jetzt trotz der Unvollständigkeit der Befunde ein zusammenhängendes Bild vom zentralen Riechapparat der Teleostier zu entwerfen, so ist folgendes zu sagen: Der zentrale Riechapparat besteht aus zwei Kernen, dem Lobus olfactorius anterior und posterior (medialer Abschnitt des vorher so genannten Gebietes). Der Lobus olfactorius posterior steht in Verbindung mit der Formatio bulbaris (sekundäre Riechbahn) und ausserdem mit dem Hypothalamus. (Tractus olfacto-hypothalamicus medialis.) Der Lobus olfactorius anterior, für den eine Verbindung mit der primären Riechbahn noch nicht nachweisbar ist, hat eine ungekreuzte und gekreuzte Beziehung zum Epistriatum (Tractus olfacto-epistriaticus incruciatus et cruciatus) das seinerseits durch eine Commissur mit dem gleichen Kern der anderen Seite und durch den Tractus epistriato-hypothalamicus mit dem Zwischenhirn verbunden ist.

Der Riechapparat bei einem Knochenfisch, der keinen Tractus besitzt, der Forelle, verhält sich nicht wesentlich anders. Es lassen sich dieselben Kerne und Faserzüge abgrenzen; nur liegen hier die beiden lobi nahe beieinander und dicht hinter der formatio bulbaris. Dadurch werden alle Faserzüge wesentlich verkürzt, was die Orientierung sehr erschwert.

B. Das Stammganglion. Ependym. Striatum.

Abgesehen von den beschriebenen Riechkernen gehört die gesamte basale Masse dem Stammganglion an, welches von einer eigentümlichen vielzelligen Ependymschicht bedeckt wird.

Edinger hat zuerst eine Zellenmasse als Stammganglion beschrieben, die durch die Verbindung mit dem Tr. strio-thalamicus (basales Vorderhirnbündel) charakterisiert war. Später hat Catois (l. c.) ein eigentliches Striatum von einem Epistriatum und Hypostriatum abgegrenzt, eine Abgrenzung, die allerdings, wie auch die Bilder zeigen, nicht ohne eine gewisse willkürliche Schematisierung vorgenommen werden konnte. In seinem Hypostriatum ist wohl sicher ein vom übrigen Gebiet wesentlich verschiedener Abschnitt zu sehen. Catois' Epistriatum ist aber nichts anderes als der dorsale Bezirk des eigentlichen Striatum, wie der Ursprung des Tractus strio-thalamicus zeigt. Der Name Epistriatum, der doch eine ganz bestimmte Homologisierung mit einem Kerne bei anderen Vertebraten ausdrückt, wenn er nicht eine rein topographische Beziehung darstellen soll, ist zweifellos nach den Verbindungen des betreffenden Abschnittes ungerechtfertigt.

Nach unserem Beobachtungen wird das Stammganglion ausschliesslich durch das Striatum repräsentiert. Es ist der mächtigste Kern des ganzen Vorderhirns und man stellt es sich am besten als Polster vor, das keilförmig zwischen die beiden Abschnitte des hinteren Riechlappens eingeschoben ist. Verfolgen wir seine Lage auf Querschnitten durch das Vorderhirn von vorn nach hinten, so finden wir, dass es in den vordersten Partien fast den ganzen Querschnitt einnimmt (cf. Textfig. 3 u. 4, pag. 145); weiter hinten wird es von den an den Randpartieen sich ausbreitenden Ganglien medialwärts verschoben (Textfig. 4) und liegt schliesslich ganz in der Mitte, nur mit zwei Ausläufern die dorsale und laterale Wand berührend (s. Textfig. 6, pag. 157). Auch medialwärts sendet es einen kleinen Ausläufer aus. Überall wo es bis an den Rand reicht, ist es von dem Ependym des Ventrikels bedeckt. Ich kann die Beobachtung Hallers (l. c. p. 620), dass im dorsalen Bezirke diese Bedeckung fehlt, nicht bestätigen.

Nach hinten zu erstreckt sich das Striatum bis in das hinterste Ende des Vorderhirns (cf. Textfig. 8, pag. 160, u. Fig. 1 u. 2, Taf. XI).

Die Zellen (s. Fig. 1 u. 2, Tafel XI) sind zum Teil sehr gross, zum Teil kleiner; sie haben, besonders die grossen, einen spindelförmigen Leib mit grossem Kern, der ein deutliches Kernkörperchen enthält. Die kleineren sind mehr polygonal gestaltet. Beide Sorten liegen oft durcheinander, wobei aber die vordersten

und hintersten Partien des Striatums wesentlich von den kleineren, die mittleren wesentlich von den grossen Zellen eingenommen werden. Schon Belloncı hat eine äussere Schicht von kleineren von den im Zentrum liegenden grösseren Zellen unterschieden. Vielleicht gelingt es später in dem scheinbar einheitlichen Kern des Striatum verschiedene einzelne Abschnitte abzuscheiden.

Das Striatum ist von einem feinen Fasernetz erfüllt und wird von dickeren Faserbündeln durchzogen, die nach abwärts gelangen und zu einem grossen Teil marklos sind. Die Fasern stammen, wie von van Gehuchten zuerst nachgewiesen wurde, zum Teil aus den Zellen des Striatum selbst, z. T. aus tiefer gelegenen Zentren, den Kernen des Thalamus. Das Netz wird durch die Endausbreitungen dieser letzteren Fasern und die zahlreichen Dendriten der Striatumzellen gebildet.

Neben dem Striatum gehören zum Stammganglion wahrscheinlich noch die pars lateralis lobi olfactorii posterioris (Epistriatum?) und der Nucleus taeniae (s. das pag. 153 darüber Gesagte).

Das Striatum wird fast auf seiner ganzen freien Oberfläche von einer eigentümlichen Schicht bedeckt, die aus kleinen, in parallel zur Oberfläche angeordneten Reihen liegenden, kreisrunden Zellen besteht. Die Zellen besitzen keinen deutlichen Zellleib, entsprechen wahrscheinlich den schon von Belloncı gesehenen, fast nur aus Kernen bestehenden kleinen Zellen in der Peripherie des Vorderhirns. Die Schicht nimmt vorn die medialste Partie des Vorderhirns ein, zwischen Striatum und Ventriculus medialis liegend (s. Textfig. 3, pag. 144) und ist latero-dorsalwärts äusserlich durch die schon (s. pag. 143) erwähnte Furche abgegrenzt. Je weiter wir nach hinten kommen, destomehr rückt sie (s. Textfig. 4 u. 6, pag. 157) entprechend dem Verlauf dieser Furche auf die dorsale Oberfläche, um schliesslich auch auf die laterale überzugehen, wo sie bis an den Schläfenpol gerät, von ihm äusserlich durch eine weitere Furche geschieden (s. Textfig. 9, pag. 166). Die Schicht verschiebt sich also in demselben Maße, wie das Stammganglion von anderen Gebilden lateralwärts verdrängt wird, auch auf die laterale Oberfläche immer das Stammganglion von der ventrikulären Seite her bedeckend. Die eigentümliche Anordnung, das Aussehen der Zellen sowie der Umstand, dass sie keinerlei Beziehungen zu Fasern erkennen lassen, machen es wahrscheinlich, dass es sich um Ependymzellen handelt. Ohne jedoch ein bestimmtes

Urteil über ihre Bedeutung auszusprechen, sind wir geneigt, in dieser Schicht ein Homologon der bei Säugern besonders im Embryonalleben so charakteristichen das Striatum ventriculär überziehenden Gliaschicht zu sehen. Dafür spricht besonders auch die ganz ähnliche Lage.

C. Die Fasersysteme des Vorderhirns.

Da die Faserzüge des Tractus olfactorius schon besprochen worden sind (s. pag. 148), erübrigt nur noch auf den Faserverlauf in der Commissura anterior, sowie auf die Züge, die vom Vorderhirn nach hinten verlaufen, im Zusammenhang einzugehen (s. Schemata, Textfig. 5, pag 148, u. 8, pag. 160).

I. Commissura anterior: Comm. olfactoria interbulbaris. Decussatio tr. strio-thalamic. Comm. olfactoria internuclearis. Kreuzung der Fasern aus der lateralen und medialen Riechstrahlung.

Baudelot (1), von dem wohl die ersten Angaben über den Faserverlauf in der Commissura anter. der Knochenfische herstammen, lässt deren Fasern drei Quellen entstammen, den Pedunculi cerebri, den Hemisphären und dem Nervus olfactorius. Die späteren Untersucher, Fritsch, Bellonci, Osborn, Edinger haben besonders den Zuzug der C. ant. vom Riechnerven betont, Edinger (10) hat ausserdem ähnlich den Baudelotschen Anschauungen von einer Commissur der Striata gesprochen, eine Annahme die von den neueren Autoren namentlich Haller vertritt. Im Gegensatz hierzu sind besonders van Gehuchten und Catois dafür eingetreten, dass die Commissura interlobaris eigentlich keine Commissur, sondern eine Kreuzung darstellt und so die Homologisierung mit der Comm. anterior höherer Vertebraten nicht berechtigt sei. Van Gehuchten (17) hat das Vorkommen von Commissurenfasern vollkommen geleugnet, während es Catois als zweifelhaft hinstellt. Nach ersterem Autor sollen in der Comm. interlobaris ausschliesslich Fasern kreuzen, die aus dem Thalamus ins Striatum ziehen (also sensible Fasern des basalen Vorderhirnbündels); Catois nimmt für den mittleren und unteren Abschnitt die gleichen Fasern in Anspruch, während der oberste ein Chiasma olfactif bilden soll.

Unsere Untersuchungen haben zu folgenden Resultaten geführt. Es sind an der Kommissur drei in der Medianebene deutlich von einander getrennte Abschnitte zu unterscheiden, die in der Weise übereinander angeordnet sind, dass die beiden oberen etwa in einer Ebene, der untere mehr vorn liegen (s. Fig. 7 Taf. XI).

a) Der unterste vorderste Abschnitt enthält Fasern, die aus dem Tractus olfactorius herkommen. Sie stammen aus

dem Bulbus, liegen ganz medial im Tractus und gelangen durch die Commissur in den Tractus und den Bulbus der anderen Seite.

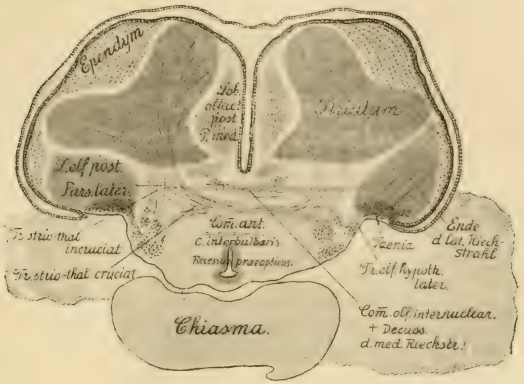

Fig. 6.
Frontalschnitt durch das Vorderhirn von Barbus fluviatilis.
Ebene der Comm. anterior.

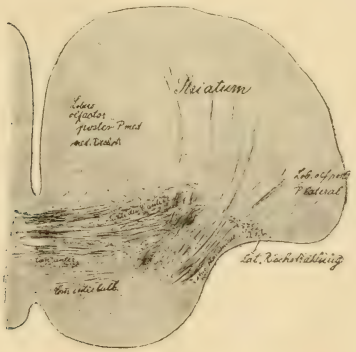

Fig. 7.
Frontalschnitt durch die Comm. anterior von Cyprinus auratus. Achsenzylinderfärbung.

Sie sind also als Commissura olfactoria interbulbaris zu bezeichnen (s. Textfig. 6, pag. 157, 5, pag. 148 u. 7, pag. 157, Fig. 7, Taf. XI). Ein Eingehen von Fasern des Tr. strio-thalamicus

in diesen Abschnitt (Catois) war mit ziemlicher Sicherheit auszuschliessen; ebenso deutlich war zu erkennen, dass keine Kreuzung, sondern eine Commissur vorliegt.

b) Der mittlere Abschnitt (Textfigur 5, pag. 148, 6 u. 7, pag. 157, 8, pag. 160), steht mit dem Striatum in Verbindung und enthält wahrscheinlich kreuzende Fasern des Tr. striothalamicus (van Gehuchten, Catois). Die Fasern sind teilweise marklos.

c) Der oberste Abschnitt enthält Fasern verschiedener Herkunft.

1) Fasern aus dem medialen Teil der lateralen Riechstrahlung (s. pag. 149), die in die pars lateralis lobi olfactorii posterioris der anderen Seite gelangen.

2) Commissurenfasern zwischen dem lateralen Abschnitte der beiderseitigen Lobi olfactorii posterioris[1]) (Textfig. 6, pag. 157, u. 8, pag. 160). Hier scheint, wie Horizontalschnitte durch das Forellengehirn zeigen, eine wirkliche Commissur vorzuliegen (s. Fig. 16, Taf. XIII).

3) Fasern aus dem lateralen Teil der medialen Riechstrahlung (s. pag. 149), die durch die Commissur in die pars lateralis lobi olfactorii posterioris der anderen Seite kreuzen (ähnlich besonders von Haller und Catois beschrieben).

Schliesslich kann ich noch im hintersten Abschnitt eine dünne Commissur unterscheiden, deren Schenkel nach dem Thalamus gerichtet sind. Diese ist auf dem Horizontalschnitt durch ein Forellengehirn (Fig. 6, Taf. XIII) deutlich zu erkennen. Vielleicht handelt es sich hier um dieselben Fasern, die Haller (l. c. S. 622) beschreibt und im Schema Fig. 57 mit der Zahl 11 bezeichnet, d. h. Fasern, die aus dem Thalamusteil des Vorderhirns nach Durchgang durch den hinteren Teil der Commissur in den Thalamusteil des Zwischenhirns gelangen und umgekehrt.

II) Die nach hinten ziehenden Fasern aus dem Vorderhirn:

a) Tr. strio-thalamicus (u. thalamo-striaticus), die mächtige Faserung, die das Striatum mit dem Thalamus verbindet.

Schon von Stieda ist ein von dem Vorderhirn nach hinten ziehender Faserzug gesehen worden: er kehrt dann in den Darstellungen aller Untersucher als pedunculus cerebri wieder. Edinger, der ihn als basales Vorderhirnbündel bezeichnete, liess ihn im Striatum entspringen. Van Gehuchten

[1]) Neuerdings von Kappers ebenfalls bei Salmo salar beobachtet.

und nach ihm Catois unterschied an diesem Bündel einen motorischen, aus dem Striatum in den Thalamus ziehenden, und einen sensitiven umgekehrt verlaufenden Zug, von denen allein der sensitive in der C. interlobaris kreuzen soll.

Nach unseren Untersuchungen ist ein ungekreuztes und ein gekreuztes Bündel, das durch den mittleren Commissurenabschnitt hindurchgeht, zu unterscheiden. Über die Verlaufsrichtung der Fasern kann ich jedoch nichts Bestimmtes sagen. Wenn auch anzunehmen ist, dass die Fasern in aufsteigender und absteigender Richtung verlaufen, so wird man die vermittels der Golgimethode gewonnenen Anschauungen von van Gehuchten und Catois solange mit einem gewissen Misstrauen betrachten müssen, bis sie durch die Degenerationsmethode bestätigt werden. Leider haben unsere Degenerationspräparate noch keine eindeutigen Resultate geliefert. Die gekreuzten und ungekreuzten Fasern sind zunächst so angeordnet, dass die gekreuzten medial von den ungekreuzten liegen (s. Textfig. 6, pag. 157), im weiteren Verlauf vermischen sie sich mehr und mehr. Hinter der Comm. anterior lässt sich ein ventraler und ein dorsaler Abschnitt am basalen Vorderhirnbündel abgrenzen (Textfig. 8, pag. 160). Der dorsale enthält im wesentlichen Fasern aus dem medialen und hinteren Bezirk des Striatum, der ventrale aus dem vorderen und lateralen. Die Fasern gelangen weiterhin in den Thalamus, bei dessen Beschreibung wir ihnen wieder begegnen werden.

b) Taenia thalami zieht aus dem Nucl. taeniae medialwärts und dorsalwärts (s. Textfig. 5, pag. 148, 6, pag. 157, 8, pag. 160 u. 9 pag. 166) in den dorsalen Teil des Vorderhirnes, dann in das dorsale Gebiet der Pedunculi vor dem Opticus hinaufsteigend in den Epithalamus, wo sie sich in die Habenula von vorn einsenkt. Sie ist auf dem Horizontalschnitt durch das Forellengehirn (Fig. 16, Taf. XIII) quer getroffen vor dem Opticus zu sehen.

c) Die schon vorher beschriebenen Tractus olfacto-hypothalamicus medialis und lateralis.

Das Zwischenhirn.

Die Arbeiten, die wir über das Zwischenhirn der Teleostier besitzen, sind nicht zahlreich und erschöpfend. Von den älteren Autoren sind Baudelot (l. c.) und Fritsch (l. c.) zu nennen, denen wir die erste Abgrenzung einzelner Kerne verdanken. Maysers vorzügliche Studie über das Gehirn der Knochenfische hat im Zwischenhirn wesentlich Aufklärung über den Epithalismus gebracht, mit dem sich auch die späteren Autoren Edinger (9)

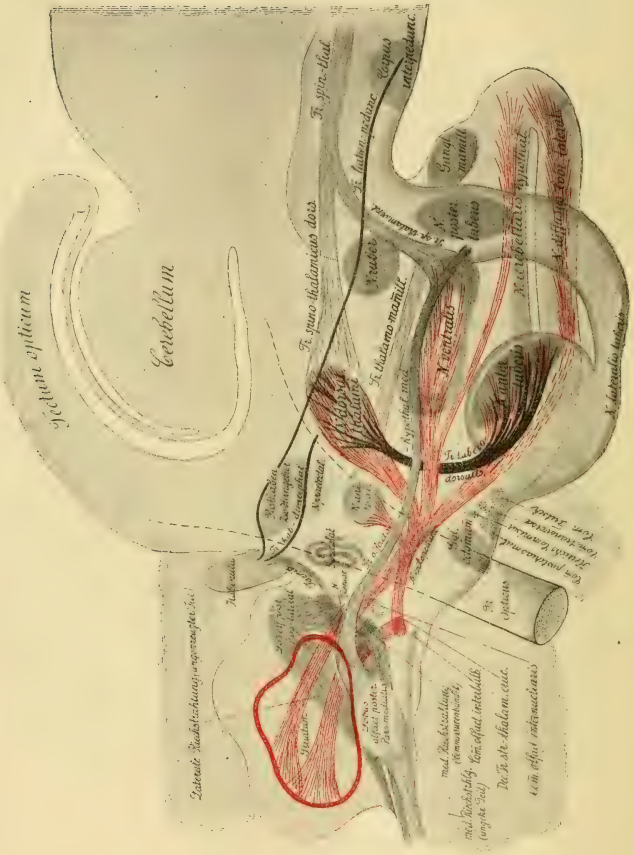

Fig. 8.

Schematische Darstellung der Kerne und Faserzüge im Vorderhirn und Zwischenhirn (mit Ausschluss der Kleinhirnverbindungen und postoptischen Commissuren (s. Textfig. 21. pag. 206). Rot ist alles dem Stammganglion zugehörige, schwarz alles übrige gezeichnet.

C. L. Herrick (l. c.), B. Haller (l. c.), van Gehuchten (l. c.) und Catois (l. c.) vorwiegend beschäftigt haben. Daneben haben sich die Untersuchungen der gleichen Autoren u. a. auf den Hypothalamus erstreckt, über den ausserdem einige rein morphologische Arbeiten vorliegen. Von diesen ist als die ausführlichste, sich auf eine grosse Reihe von Arten erstreckende die von David (8) hervorzuheben. Am mangelhaftesten sind wir zweifellos über den Hauptteil des Thalamus, der zwischen Epi- und Hypothalamus liegt, unterrichtet. Zwar besitzen wir hierüber neben einzelnen Angaben bei Mayser, Edinger (l. c.), C. L. Herrick u. a., besonders die ausführlichen Arbeiten von B. Haller (l. c.) und Catois (l. c.). Aber gerade für diesen Abschnitt treffen die vorher der Haller'schen Arbeit gemachten Vorwürfe besonders zu. Es lässt sich aus den zahlreichen Einzelheiten, die oft nach der Beschreibung und den mangelhaften Bildern nicht einmal am selben Objekt (Forelle) sicher wiederzufinden sind, kein Gesamtbild formen. Auch ist mancherlei wahrscheinlich falsch gedeutet worden und eben aus der Beobachtung bei der Forelle allein vieles nicht zu ergründen gewesen. Catois, dessen Darstellung und Bilder auch hier wieder sich durch Klarheit auszeichnen, hat die ausschliessliche Benutzung der Golgimethode vielerlei übersehen lassen. Dagegen ist die Untersuchung von Kappers auch für den Thalamus als ein bedeutender Fortschritt zu bezeichnen. Auf Einzelheiten dieser drei Hauptarbeiten wird im Laufe der Darstellung noch öfters zurückzukommen sein.

Weiterhin ist noch Bellonci (3 u. 6) zu nennen, dem wir, wie bei den übrigen Vertebraten, so auch bei den Teleostiern neben anderen wesentliche Aufklärung über die portoptischen Commissuren und den Verlauf des Opticus und seine Beziehungen zum Zwischenhirn verdanken.

I. Der Epithalamus.

A. Ganglion habenulae. Tr. habenulo-peduncularis. Tr. habenulo-prosencephalicus. Tr. habenulo-diencephalicus, Commissura habenularis.

Über den Bau des Ganglion habenulae ist der Beschreibung der früheren Autoren nichts wesentlich neues hinzuzufügen. Es besteht, wie schon mehrfach beschrieben, aus einem vorderen oberen und einem hinteren unteren Abschnitt. Die Zellen sind klein, im hinteren Abschnitt in einem Netzwerk von Fasern gleichmässig verteilt, während der vordere einen streifigen Bau aufweist, der durch den Wechsel von Zellen und Faserschichten bedingt ist (s. Fig. 6, Taf. XI). Die beiden Ganglia habenulae sind durch die Comm. habenularum miteinander verbunden.

Als Verbindungen des Ganglion habenulae hat Edinger (11) bei Selachiern einen Tr. descendens haben., der in das Fasergebiet der Mittelhirnbasis gehen soll, einen Tr. hab. ad diencephalon ins Mittelhirndach und einen Tr. ad prosencephalon sowie den Fasciculus retroflexus beschrieben. Letzterer, dessen eigenartige Endigung im Ggl. interpeduncular Mayser

(16) bei den Knochenfischen und Edinger (11) bei den Selachiern, ähnlich den Beobachtungen Meynerts bei Säugern, geschildert haben, ist bei Teleostiern dann an Golgipräparaten besonders von van Gehuchten (17) eingehend untersucht worden. Bei der Forelle unterscheidet Haller (13) abgesehen vom Fasc. retoflexus, einen Zug der ins Zwischenhirn geht (Hauben-Zwischenhirnbahn) und Fasern, die sich in den Opticus begeben (Habenulawurzel des Opticus), während Catois (15) von einem Zug zum Nervus opticus und einem zum Vorderhirn spricht.

Nach unseren Präparaten von Barbus fluviatilis, Chondrostoma nasus und Cyprinus auratus und teilweise, soweit geeignete Präparate vorhanden waren, auch bei Salmo trutta lassen sich folgende Züge, die mit der Habenula in Verbindung stehen, abgrenzen.

1) Tractus habenulo-pedunc ularis, dessen Fasern, wie van Gehuchten (13) nachgewiesen hat, lange Fortsätze der Ganglienzellen der Habenula sind und nach hinten und abwärts, immer in der Nähe des Ventrikels gelegen, ziehen, um schliesslich unter eigenartigen Durchkreuzungen im Corpus interpedunculare zu enden. Die Fasern entspringen jedoch nicht alle in der Habenula selbst (s. Fig. 6, Tafel XI), sondern zum Teil auch aus dem post-habenulären Zwischenhirngebiet (s. dieses), wie es Haller (l. c. pag. 587) auch schon beschrieben hat. Die grössere, zentral gelegene Partie des Zuges ist marklos und wird von markhaltigen Fasern umgeben. (s. Figg. 11 u. 16, Taf. XIII).

2) Tr. habenulae ad prosencephalon (Tr. olfactohabenularis Taeniae) (s. pag. 152, Textfig. 5, pag. 148, u. 6, pag. 157). Die Fasern dieses Zuges, die teils markhaltig teils marklos sind, kommen aus dem N. taeniae (s. pag. 152) sammeln sich an der Basis dieses Kernes zu einem Bündelchen und ziehen zunächst medialwärts nach hinten, und oben, wobei sie lateral vom Tr. strio-thalamicus liegen. Dann begeben sie sich über dessen dorsalste Partie hinweg (s. Textfig. 9, pag. 166) vor dem Opticus (s. Fig. 16, Taf. XIII u. Textfig. 11, pag. 176) nach oben in das Ganglion habenulae (s. Textfig. 10, pag. 169) und zwar nach Edinger (Vorl. pag. 142) zum Teil, nach Catois (l. c. pag. 70) und Kappers (l. c. pag. 61) ganz ins Ganglion der anderen Seite. Unsere Präparate geben darüber keine sichere Auskunft.

Manchmal, besonders auf Längsschnitten, hatte es den Anschein als ob Fasern direkt aus dem Tractus olfactorius bis in die Habenula gelangten. Dieser Zug ist aber keineswegs als gesichert zu betrachten.

3) Tr. habenulae ad diencephalon, Fasern die (s. Fig. 6, Taf. XI) aus dem unteren Teile der Habenula hervorbrechen, ein kurzes Stück nach abwärts ziehen, dann in fast rechtem Winkel nach hinten umbiegen und im Zwischenhirn verloren gehen (im N. dorsalis?). Ob sie schon im posthabenulärem Zwischengebiet, wie Haller annimmt, enden, ist unsicher; jedenfalls nicht alle. Diese Fasern treten höchstwahrscheinlich in die Comm. habenularum ein; bei Chondrostoma nasus waren sie direkt in die Commissur hinein zu verfolgen, wie es in Fig. 6, Taf. XI durch den gestrichelten Kontur angedeutet ist.

4) Die Commissura habenularis, über deren Zusammensetzung ich, abgesehen von den sub. 3 angeführten Fasern, nicht ganz ins Klare kommen konnte, soll nach Edinger (9), Catois (6), Kappers (l. c.) auch Fasern aus der Taenia enthalten. Nach Haller (l. c.) gehen in sie ausserdem Fasern hinein, die aus der Habenula kommen, und durch sie in die anderseitige Habenularwurzel des Opticus gelangen und auch solche, die im anderseitigen Ganglion enden.

Ueber Opticusursprünge in der Habenula haben unsere Präparate keine Auskunft gegeben.

B. Das posthabenuläre Zwischenhirngebiet.

Unter dem posthaben. Zwischenhirngebiet ist ein an Weigertpräparaten (s. Fig. 6, Taf. XI u. Fig. 11, Taf. XIII) immer hell erscheinendes Gebiet dicht hinter der Habenula zu verstehen, dass eine sagittal gestellte mässig breite Platte von etwa ovaler Umgrenzung darstellt und schon von Haller abgegrenzt worden ist. Es ist von mächtigen Faserzügen umgeben und von feinen längsverlaufenden Bündeln durchzogen. Lateralwärts ziehen die Bündel der medialen Opticuswurzel in zahlreichen Strängen von unten nach oben über das Gebiet, es teilweise durchsetzend, hinweg. Die graue Masse ist, wie die nach S. Ramòn y Cajal und Nissel gefärbten Präparate zeigen, erfüllt von meist kleinen, zum Teil auch recht grossen dichtgelagerten Ganglienzellen, die meist in ziemlich regelmässigen Längsreihen angeordnet sind (s. auch Fig. 25, Taf. XV.) Oben wird sie durchzogen vom Tr. habenulo-peduncularis, in den sie, wie auch Haller (l. c. S. 587) ausführt, ebenfalls Fasern entsendet. Basal von dem Gebiet liegt ein nach oben konkaver Faserzug, der nach hinten und oben zieht (s. Fig. 6, Taf. XI u.

Fig. 11, Taf. XIII) und im Fasernetz des Nucleus funic. longit. dorsalis zu verschwinden scheint. Es ist der Tractus praetectospinalis, den wir später genauer kennen lernen werden (pag. 178). Lateral von diesem Zug liegt ein weiteres Bündel, das in der Habenula entspringt (s. Fig. 6, Taf. XI) und zunächst in ähnlicher Weise wie das vorerwähnte verläuft, dann aber nach unten umbiegt und im Zwischenhirn sich verliert (im Nucleus dorsalis?) (Tr. habenulae ad diencephalon, Hauben-Zwischenhirnbahn von Haller) (s. pag. 163).

C. Die Gebilde, die aus der Decke des Zwischenhirns entstehen.

Auf die Literatur, die über diese besteht, soll nicht näher eingegangen werden, sondern es sollen nur die Beobachtungen darüber von der Barbe (s. hierzu Textfig. 1, pag. 142) und Chondrostoma kurz geschildert werden. Am besten eignen sich dazu Längsschnitte (s. Fig. 7, Taf. XI).

Hinter dem Velum erfährt die Decke eine mächtige Ausstülpung nach oben, die sich meist als schlauchförmiges Gebilde auf das Vorderhirn legt und auf Frontalschnitten oft bis in die Gegend der Comm. anterior überhalb des Pallium zu verfolgen ist. Sie weist an ihrem oberen Ende zahlreiche kleinere Aussackungen auf und entspricht dem Zirbelpolster (s. Fig. 7, Taf. XI). Auf sie folgt wiederum ein gefalteter langgezogener Sack, der seitlich an die Habenula ansetzt und die Epiphyse darstellen dürfte. Hinter dieser liegt dann direkt am Uebergang der Epiphyse in die Commissura posterior die Comm. habenularum. Gewöhnlich wird die Lage dieser Commissur vor den Eingang in die Epiphyse verlegt. Entweder weicht das Gehirn dieser Arten vom gewöhnlichen Verhalten ab, oder die Deutung des Sackes als Epiphyse ist falsch; allerdings ist hinter der Commissur kein Gebilde mehr aufzufinden, das als Epiphyse anzusprechen wäre. Jedenfalls bedarf dieser Punkt noch einer eingehenden Nachuntersuchung. Hier sollte nur die Tatsache, an der nach den Präparaten bei Chondrostoma und Barbus fluviatilis (s. Fig. 7, Taf. XI) nicht zu zweifeln ist, konstatiert werden. Der letzte Teil des Zwischenhirndaches, der allerdings schon zum Mittelhirn gezählt werden kann, wird von der Commissura posterior eingenommen, die auf medialen Sagittalschnitten eine etwa U-förmig

gebogene Platte darstellt, an welcher ein oberer und ein unterer Schenkel und ein etwas dickeres Verbindungsstück zu unterscheiden sind. Der untere Schenkel enthält wohl Commissurenfasern zwischen beiden N. praetectales, wie es auch Catois beschreibt, und nach letzterem Autor auch zwischen beiden Geniculata. Nach Haller sollen dort auch aus der medulla kommende Fasern kreuzen (Fasern aus dem sog. gemischten Längsfasersystem). Der obere Teil stellt bekanntlich eine Commissur der Lobi optici dar. Das Verbindungsstück, das wohl allein der Comm. posterior höherer Vertebraten entspricht, endet jederseits in einem Kerne, der zugleich Ursprungskern für einen Teil der Fasern des fascic. long. dorsalis ist. Wir kommen darauf noch zu sprechen (s. pag. 208).

II. Der Thalamus sens. strict.

Am Thalamus soll zunächst das Stück betrachtet werden, das zwischen Commissura anterior und Opticus liegt (Pars anterior thalami) (Praethalamus von C. L. Herrick) und gewöhnlich als Pedunculus bezeichnet wird. Daran soll sich die Schilderung des mittleren Thalamusgebietes (Pars mediathalami), wesentlich zwischen den beiderseitigen Opticusarmen gelegen, und schliesslich die des hinteren Abschnittes (Pars posterior s. tegmentalis thalami) anreihen.

A. Pars anterior thalami (Pedunculus Aut.)

Der schmalste Teil des Thalamus. Er geht vorn in den basalen Abschnitt des Vorderhirns über, wird dorsalwärts vom dünnen Zwischenhirndach bedeckt und grenzt ventral an das Chiasma und die postoptische Commissurenplatte, oberhalb der er sich noch ein Stück nach hinten erstreckt und mit der pars media zusammentrifft. Es lässt sich an ihm ein lateraler und ein medialer Bezirk abgrenzen.

1) Der laterale Bezirk. Tr. olfacto-hypothalamicus medialis und lateralis. Tr. strio-thalamicus. Nucleus entopeduncularis. Ganglion ectomammillare.

Im lateralen Bezirk liegen die Faserzüge die vom Vorderhirn in die hinteren Thalamusteile ziehen (s. Textfig. 9 pag. 166 und 10 pag. 169). Am meisten dorsal und medial der Tr. olfactohypothalamicus medialis, lateral die Fasermassen des basalen Vorderhirnbündels, von denen hier ein dorsaler und ventraler Abschnitt unter-

schieden werden kann, die zu entsprechend im Thalamus gelegenen Kernen in Beziehung treten. Es sind Züge zu folgenden Ganglien des Thalamus und Hypothalamus (s. w. u.) abzugrenzen, die in Textfig. 12 pag. 188 schematisch eingezeichnet sind: im Thalamus zum Nucleus anterior, Nucleus dorsalis, N. ventralis und N. posterior; im Hypothalamus zum Nucleus anterior tuberis, N. lateralis tuberis und N. diffusus lobi lateralis. Im dorsalen Abschnitt des Tractus strio-thalamicus liegt wohl auch, an unseren Präparaten nicht abgrenzbar, der Tractus olfacto-lobaris (s. olfacto-hypothalamicus lateralis) von Kappers (s. auch pag. 152).

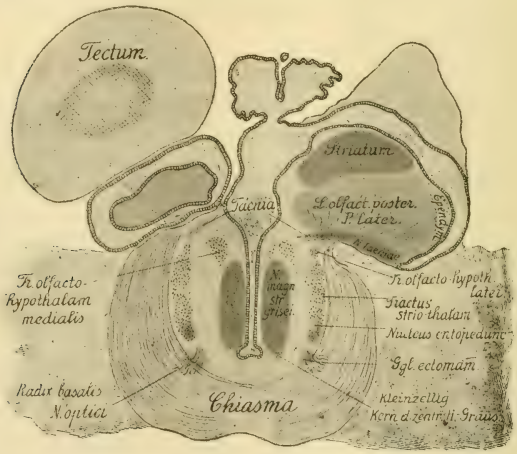

Fig. 9.
Frontalschnitt durch den vorderen Zwischenhirnabschnitt von Abramis brama.

Am Horizontalschnitt durch das Forellengehirn fällt ausser den erwähnten Faserzügen ausserhalb des zentralen Höhlengraues noch ein feiner Faserzug auf, den ich schon vorher als eingehend in den hintersten Abschnitt der Comm. ant. beschrieben habe (s. dort.), und der am Frontalschnitt wegen seiner Feinheit noch nicht aufzufinden war. Der Horizontalschnitt durch das Forellengehirn (Fig. 16, Taf. XIII) zeigt überhaupt die erwähnten Bahnen sehr deutlich. Ganz lateral liegt der Tract. strio-thalamicus, medial am zentralen Höhlengrau der erwähnte feine Zug. Zwischen beiden sieht man den Tractus olfacto-hypothalamicus medialis nach hinten ziehen. — Erwähnt

zu werden verdient ferner noch ein weiteres feines Bündelchen, das auf den Längsschnitten bei der Barbe und bei Chondrostoma nasus zu beobachten ist. Es ist dies ein längsverlaufender Faserzug der ganz median in der schmalen basalen Platte des Gehirns im Gebiete der Pedunculi liegt, und nach vorn bis an die Comm. ant. zu verfolgen ist, hinten vor dem Chiasma empor steigt und dann an dessen oberen Rande sich der weiteren Verfolgung entzieht. Der Faserzug, über dessen Bedeutung ich nichts näheres anzugeben weiss, ist an Fig. 7, Taf. XI deutlich zu sehen. Er ist nicht mit dem vorher erwähnten identisch, denn er liegt medial und dieser lateral vom Kern des zentralen Höhlengraues.

Nucleus entopeduncularis (s. Textfig. 9 pag. 166, 10 und 12 pag. 188). In die Faserung des basalen Vorderhirnbündels ist, besonders ausgeprägt im Gebiete des Chiasmas ein diffuser Kern eingelagert, der wohl mit dem von Edinger bei Reptilien an gleicher Stelle beschriebenen Nucleus entopeduncularis identisch ist. Der Kern, dessen Zellen gross und multipolar sind, ist hier bei den Teleostiern zum ersten Male beobachtet worden.

Ganglion ectomammillare (s. Textfig. 21 pag. 206). Ganz basal liegt direkt über dem Chiasma ein Kern, der sowohl auch dem Frontalschnitt (s. Textfig. 9 pag. 166 u. 10 pag 169) als auf dem Horizontalschnitt (Forelle) (s. Fig. 21. Taf. XIV) eine ovale Gestalt hat. Er erreicht seine grösste Ausdehnung etwas hinter der Frontalebene der Habenula, und stösst hinten und medialwärts an die vorderste Partie des Nucleus ventralis thalami. Er liegt also am Uebergang zum Hypothalamus. Die Zellen des Ganglions sind mittelgross; die von ihnen ausgehenden Fasern gelangen in das Chiasma (basale Opticuswurzel höherer Vertebraten?) Ausserdem wird das Ganglion von Fasern durchzogen, die den postoptischen Commissuren angehören und vielleicht eine Commissur beider Ganglien bilden. (Catois' Commissura postchiasmatica). Das Ganglion entspricht seiner Faserbeziehungen und seiner Lage zum Opticus nach dem von Edinger als Ganglion ectomammillare bei Reptilien beschriebenen Ganglion, das mit dem von Bellonci zuerst charakterisierten Ganglion pedunculare identisch ist. Edinger hat den Namen deshalb gewählt, weil es bei Reptilien nach aussen vom Corpus mammillare liegt. Bei den Teleostiern ist es durch die kräftige Entfaltung des unteren Thalamusabschnittes, der sich zwischen Chiasma und Ganglion mammillare hineinschiebt, von seiner Lage neben diesem Kern weit entfernt worden.

2) Der mediale Bezirk des vorderen Thalamusabschnittes. Nucleus magnocellularis und Nucleus parvocellularis strati grisei.

Von der Commissura anterior an bis hinter die postoptischen Commissuren erstreckt sich direkt an das Ventrikelepithel stossend eine aus zahlreichen Schichten von Zellen bestehende Ganglienmasse, die als das zentrale Höhlengrau zusammengefasst werden soll. Es lassen sich darin ein grosszelliger und ein kleinzelliger Kern unterscheiden, die derart zu einander angeordnet sind, dass der grosszellige den mittleren Abschnitt des zwischen der Commissura anterior und der postoptischen Commissurenplatte gelegenen Gebietes einnimmt, während der kleinzellige vorn, hinten und lateralwärts ihn umgiebt (s. Textfig. 9 pag. 166 u. 10 pag. 169 u. Fig. 7, Taf. XI). Dieselben Kerne sind bei Reptilien und Vögeln von Edinger (l. c.) beschrieben worden.

Nucleus magnocellularis strati grisei (wohl identisch mit dem Nidulus praeopticus von C. L. Herrick, wahrscheinlich auch schon von Mayser und von van Gehuchten gesehen; bei Ganoiden von Goronowitsch und Johnston beobachtet). Er dehnt sich in seinem vorderen Abschnitt vom Ventrikelboden fast bis zum Uebergang der lateralen Wand des Thalamus ins Dach aus (Textfig. 9 pag. 166). Weiter hinten nimmt er nur den oberen Abschnitt ein und zieht sich bis in das Gebiet der Habenula immer kleiner werdend hin (s. Textfig. 10 pag. 169 und Fig. 7, Taf. XI). Die Zellen sind sehr gross, unregelmässig, birnförmig und besitzen einen runden mittelgrossen Kern, welcher ein grosses Kernkörperchen enthält. Fig. 26, Taf. XV zeigt sie gefärbt nach der S. Ramón y Cajalschen Methode. Die Fasern bilden zwischen den Zellen ein feines Netz, welches sich zu mehreren Bündeln sammelt, die nach hinten, lateralwärts und oben ziehen, und sich bis in das posthabenuläre Gebiet des Zwischenhirns begeben, wo sie sich einer weiteren Verfolgung entziehen. (Längsbündel des grosszelligen Kerns des zentralen Höhlengraues.)

Nucleus parvocellularis strati grisei, wahrscheinlich dem Nucl. postopticus von C. L. Herrick entsprechend, reicht von der Comm. ant. bis hinter die postoptischen Commissuren. Dorsalwärts erstreckt er sich so weit wie der grosszellige Kern.

Die Zellen sind mittelgross, mit grossem Kern und Kernkörperchen. Zwischen den Zellen liegt ein feines Fasernetz, ausserdem durchziehen den Kern dickere Fasern von oben nach unten und scheinen durch die Bodenplatte in den anderseitigen Kern überzugehen (Commissur des kleinzelligen Kerns — Textfig. 10 pag. 169 u. Fig. 7, Taf. XI.) Andere Fasern biegen von der ab-

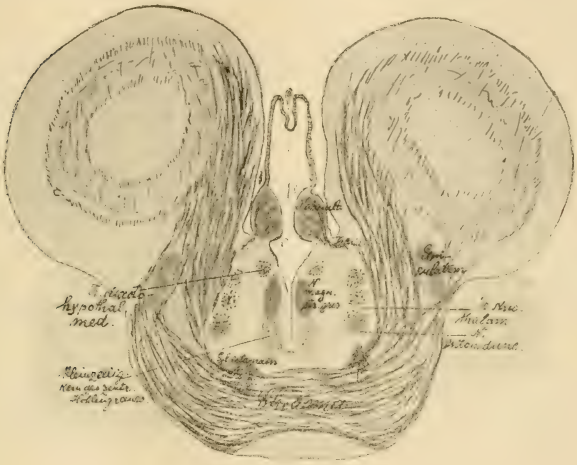

Fig. 10.
Frontalschnitt durch Abramis brama.
Ein wenig weiter kaudal als Textfig. 9.

wärts laufenden Richtung nach hinten und lateralwärts um, und ziehen zum Teil über das Chiasma und die postoptischen Commissuren hinweg, zum Teil durch diese hindurch und enden in einem Fasernetz das sich hinter den postoptischen Commissuren im vorderen medialen Abschnitt der Wand des Hypothalamus zwischen den Zellen des hinteren Teiles des kleinzelligen Kernes befindet.

Dieser hintere Abschnitt des kleinzelligen Kernes, der schon im Hypothalamus liegt, stösst hinten an den Nucleus anterior tuberis, unterscheidet sich von diesem aber durch die Grösse der Zellen wie die dunklere Färbung bei der S. Ramón y Cajalschen

Färbung. Die Längsfasern des kleinzelligen Kernes liegen lateral vom Längsbündel des grosszelligen Kernes und medial vom basalen Vorderhirnbündel. Sie stellen wahrscheinlich eine Längscommissur der einzelnen Abschnitte des kleinzelligen Kernes des zentralen Höhlengraues dar.

Diese Längsfasern sind wahrscheinlich identisch mit den von Johnston bei Acipenser ähnlich verlaufend beschriebenen, sowie dem Tractus praethalamo-cinereus von Kappers.

3. Das Chiasma und die potsoptische Kommissurenplatte.

Bevor wir zur Pars media des Thalamus übergehen, soll hier die Fasermasse beschrieben werden, die basal am Übergang des vorderen in den mittleren Abschnitt und in den Hypothalamus liegt. Sie umfasst das Chiasma nervorum opticorum und die Systeme der postoptischen Kommissurenplatte.

Vom Chiasma ziehen die beiden mächtigen Optikusarme an der Aussenseite des Thalamus zum Mittelhirn, der vordere ventrale fast senkrecht in die Höhe, der hintere dorsale schräg nach oben und hinten. Hierbei fassen die beiderseitigen Arme einen Teil des vorderen und den mittleren Thalamusabschnitt zwischen sich. Einzelne Bündel des Optikus durchsetzen den basalen Thalamusteil und durchflechten sich hierbei mit dem Tr. strio-thalamicus. Über die Optikusendung selbst haben die Untersuchungen nichts wesentlich neues ergeben. Auch lag dies ausserhalb des vorgesetzten Themas. Ursprünge im Thalamus, die besonders Haller (l. c.) beschrieben hat, konnten nicht beobachtet werden.

Nur an einer einzigen Stelle scheint die Möglichkeit eines solchen Ursprungs vorzuliegen. Bei Zoarces viviparus war ein feiner Zug zu beobachten, der aus dem vordersten Schnitt des Nucl. dorsalis thalami hervorzukommen schien, und von da lateralwärts verlaufend in der ventralen Optikuswurzel in der Nähe des Nucl. anterior verschwindet. Wohin der Zug geht, ist nicht sicher. Ebenso, ob die Ursprungszellen noch zum N. dorsalis thalami zu rechnen sind.

Die postoptische Kommissurenplatte enthält mehrere Abschnitte von ganz verschiedener Bedeutung, die bei den einzelnen Gebieten, denen ihre Fasern zugehören, noch Erwähnung finden sollen. Hier soll zunächst das ganze Kommissurensystem im Zusammenhang beschrieben werden.

Es sind darin zu unterscheiden (s. Textfig. 12, pag. 188 u. 21, pag. 206, Fig. 7, Taf. XI):

1) Commissura postchiasmatica. Der ventralste und zugleich der vorderste Teil direkt hinter dem Chiasma gelegen. Er enthält starke Fasern von ähnlichem Kaliber wie die des Chiasmas. Ihre Bedeutung war nicht sicher zu ermitteln. Sie entsprechen wohl der Comm. ventralis von C. L. Herrick (l. c. pag. 35) und der Comm. postchiasmatique von Catois (l. c. pag. 113), ein Name, der am besten ihrer Lage gerecht wird. Catois hält die Fasern für Kommissurenfasern zwischen beiden Ganglia ectomammillaria, die, soweit dies aus seiner Beschreibung allein (leider ist kein Bild beigegeben) zu erkennen ist, mit den von uns so genannten Ganglien übereinstimmen. Auch unsere Bilder sprechen für diese Catoissche Annahme (s. Fig. 21, Taf. XIV Comm. ventralis, Textfig. 21, pag. 206).

2) Comm. transversa (A. v. Haller), (Decussatio supraoptica ventralis Edinger, Commissura postoptica B. Haller) ein mächtiges von allen Autoren gesehenes System von zarteren Fasern, die zunächst fast horizontal seitwärts verlaufen, dann in fast senkrechter Richtung im vorderen Thalamus bis in die Nähe des Ventrikels aufsteigen, dort in beinahe senkrechtem Winkel nach hinten umbiegen, ganz dorsal den Thalamus in der Längsrichtung durchziehen, und in der Nähe des Ganglion isthmi zu enden scheinen. Dieser Verlauf ist besonders an den jungen Exemplaren von Zoarces viviparus klar geworden, wo die gesamte Kommissur auf einem Längsschnitt zu übersehen ist (s. Fig. 13, Taf. XIII). Genaueres über ihre Endigungsweise ist nach unseren Präparaten nicht anzugeben. Jedenfalls stehen die Fasern nicht mit dem Optikus in Beziehung; auch liegt keine Kommissur, sondern eine Kreuzung vor.

Fritsch hat die Kommissur mit den älteren Autoren als vorwiegend aus Sehnervenfasern bestehend aufgefasst. Doch schon von Gudden, nach dem sie auch benannt wird, hat mit Bestimmtheit hervorgehoben, dass sie nichts mit dem peripheren Nervus opticus zu tun hat, und Mayser hält diese Guddensche Auslegung für „eine Tatsache, die, wie nur wenige andere in der Hirnanatomie durch schlagende Beweise gestützt ist". In ähnlicher Weise haben sich dann wohl alle späteren Autoren geäussert. Was ihren Verlauf anbetrifft, so hat Edinger ihn bei Selachiern ganz ähnlich wie oben dargestellt, geschildert. Ihr Ende soll sie zum Teil in einem an der dorsalen Aussenseite des Thalamus gelegenen Kerne finden, wie auch C. L. Herrick sie in einem vor dem Tectum gelegenen Kern enden lässt, Dieser Kern dürfte wohl dem Nucleus praerotundus von Kappers entsprechen. der mit den Fasern der Commissura transversa in Verbindung stehen soll. —

Nach Catois sollen Fasern der Kommissur bis in die Medulla oblongata gelangen, eine Annahme, für die sich an unseren Präparaten kein Beleg findet.

3) Commissura minor C. L. Herrick (Commissura supraoptica dorsalis. Herricks Kommissur) eine dünne Kommissur von mässig dicken Fasern, die dorsal von der Commissura transversa liegt (s. Fig. 5, Taf. XI) und deren Fasern lateralwärts verlaufen, unterhalb des Tractus strio-thalamicus hinwegziehen, durch den medialen Optikusarm hindurchbrechen und schliesslich an der Unterseite des Nucleus anterior thalami liegen, von wo aus sie in das Corpus geniculatum gelangen (Commissura intergeniculata) (Abramis brama). Hier verschwinden sie, ohne dass mit Bestimmtheit zu sagen ist, dass alle Fasern dort ihr Ende finden. C. L. Herrick, der die Kommissur zuerst beschrieb und nach dem sie Herricks Kommissur hier genannt werden soll, konnte sie auch nur bis zu der Stelle verfolgen, wo die laterale Optikuswurzel ins Tectum eintritt. Kappers, der einzige Autor, der sie sonst noch beschrieben hat, meint, dass vielleicht Fasern derselben im Geniculatum enden, der grössere Teil jedoch „unter dem Brachium laterale hindurch in die äusserste Lage des Tectum opticum" gelangt.

4) Fibrae ansalatae von Bellonci (s. Fig. 5, Taf. XI, Fig. 21, Taf. XIV), Fasern, die ganz dorsal in der Kommissurenplatte, direkt an das zentrale Höhlengrau anstossend, liegen. Sie sind von mässig dickem Kaliber (Abramis brama), laufen bogenförmig um den Ventrikel herum und steigen seitlich von ihm in die Höhe. Wahrscheinlich stellen sie eine Verbindung seitlicher Thalamusabschnitte dar. Kappers meint, dass ein Teil der Fasern im Geniculatum, andere durch dieses hindurchtretend im vordersten Teil des Nucleus corticalis enden.

5) Commissura horizontalis (Fritsch). Zuerst von Fritsch beschrieben, dann von allen Autoren gesehen. Sie nimmt auf dem Medianschnitt (s. Fig. 7, Taf. XI) das hintere Feld der Kommissurenplatte ein. Ihre Fasern, die von starkem Kaliber sind und sich in der Mittellinie in einem ein wenig spitzen Winkel treffen, ziehen zunächst lateral- und dorsocaudalwärts und durchbrechen den Nucleus ventralis thalami (N. rotundus Aut.) (s. Fig. 14, Taf. XIII, Fig. 21, Taf. XIV und 24, Taf. XV) in nach vorn konkavem Bogen, wobei sie sich gleichzeitig wieder medialwärts richten.

Oberhalb des N. ventralis kreuzen sich die Fasern mit dem Tr. thalamo-mammillaris (s. Fig. 24, Taf. XV), (wobei der Tr. thalamo-mammillaris medial liegt), verlaufen dann in fast einer Sagittalebene nach vorn in nach unten und vorn konkavem Bogen und stossen mit dem Tr. cerebello-tectalis (Crus cerebelli ad. cerebrum directum Fritsch, Tr. cereb. ad. lob. opticum von Mayser) zusammen, mit dem sie ins Tectum gelangen.

Ganz ähnlich hat den Verlauf der Fritsch'schen Kommissur schon Mayser (l. c. pag. 330) beschrieben. Dagegen lassen Bellonci, Haller und nach ihnen Catois die Kommissura Fritsch schon im sog. N. rotundus, der unserem N. ventralis entspricht, enden. Dem kann ich keinesfalls beistimmen. Ich habe die Kommissur bei verschiedenen Arten in verschiedenster Schnittrichtung studiert und habe immer denselben oben beschriebenen Verlauf konstatieren können. Die Bilder sind so klar, dass gar kein Irrtum möglich ist. Besonders beweisend waren wieder die Schnitte durch die Embryonen von Zoarces viviparus. Ich glaube auch das dorsale Stück der Comm. Fritsch bei Haller wiederzufinden. Es entspricht ihm wahrscheinlich die sog. dorsale Zwischenhirn-Lobusbahn von Haller. Diese Bahn, die auf Fig. 15, Taf. XIII, einem Sagittalschnitt der Forelle, ähnlich wie sie Haller abbildet zu sehen ist, geht bei genauer Verfolgung in die Comm. Fritsch ein; allerdings ist dieser Nachweis bei der Forelle weit schwerer als bei der Barbe oder dem Goldfisch und ich würde, wenn ich nicht den Vergleich mit den Bildern der anderen Fischarten hätte, auch nicht behaupten können, dass die Kommissur bei der Forelle dorsalwärts zieht. Insofern kann ich mit Haller und Catois allerdings übereinstimmen, dass wahrscheinlich in der Commissura horizontalis auch Kommissurenfasern zwischen beiden Nuclei ventralis thalami (rotundi Aut.) verlaufen. Jedoch ist es nur ein kleiner Teil der Kommissur.

Die Hauptmasse der Fasern geht wohl ins frontale Mittelhirndach (wie es schon Mayser und Edinger beschrieben haben), wo auch der Tractus cerebello-tectalis endet. Es hat nun ganz den Anschein, als wenn die Fasern der Kommissur aus diesem Zuge stammten. Jedenfalls ist es mir nie gelungen, diesen Zug vom oberen Teil der Kommissur zu trennen. Natürlich bedarf diese Annahme noch sehr der experimentellen Nachprüfung. Die Zusammengehörigkeit beider Züge wird noch besonders dadurch wahrscheinlich gemacht, dass beide zu gleicher Zeit, und zwar sehr frühzeitig, vor den meisten anderen Bahnen, ihre Markscheiden erhalten (Zoarces viviparus).

Man dürfte sich den Verlauf der Fasern in der Commissura Fritsch derart vorstellen, dass die Fasern einerseits im Tr. cerebello-tectalis aus dem Cerbellum kommen, in der Commissura Fritsch abwärts ziehen und durch diese in das Tectum der anderen Seite gelangen, andererseits vom Tectum

auf demselben Wege ins Cerebellum verlaufen (Tractus cerebello-tectalis et tecto-cerebellaris cruciatus). Wahrscheinlich handelt es sich in den Fasern der Commissura Fritsch nicht um Hauptfasern, sondern um Teilungsäste der Fasern des Tractus cerebello-tectalis. Ich verhehle mir nicht, dass meine Anschauung mit den Beobachtungen anderer Autoren (C. L. Herrick, David, Kappers), nach denen die Kommissurenfasern nicht ins Tectum gelangen, sondern im Nucleus corticalis (Herrick) oder im Nucleus lentiformis (Kappers) enden sollen, in gewissem Widerspruch steht. Die Sachlage bedarf eben sehr der Klärung durch das Experiment, das allein hier beweisend sein kann.

B. Pars media thalami.

Dicht hinten und dorsal vom vorderen Thalamusabschnitt gelegen und nicht nur seitlich von den Optikusfasern begrenzt, sondern auch von ihnen, namentlich in den lateralen Abschnitten vielfach durchzogen. Betrachten wir zunächst zur allgemeinen Übersicht einen Frontalschnitt durch den vorderen Teil dieses Gebietes bei Abramis brama (s. Fig. 5, Tafel XI), so stossen wir vom Ventrikel aus lateralwärts gehend auf folgende Gebilde:

1) Direkt am Ventrikelepithel der kleinzellige Kern des zentralen Höhlengraues; 2) lateral davon eine graue Masse, die als posthabenuläres Zwischenhirngebiet schon beim Epithalamus beschrieben worden ist, und über der dorsal das hintere Ende der Habenula zu erkennen ist; 3) die mediale Optikuswurzel; 4) wiederum eine graue Masse, in der sich mehrere Kerne abgrenzen lassen und die als praetectales Korngebiet bezeichnet sein möge. Sie wird von vielfachen Fasern durchzogen, und hat bei der Untersuchung besondere Schwierigkeiten gemacht. Jedenfalls ist dieses Gebiet, am Übergang des Zwischenhirns ins Mittelhirn gelegen, einer der kompliziertesten Abschnitte des ganzen Gehirnes. Die folgenden Untersuchungen darüber sind keineswegs als erschöpfend aufzufassen.

Auf Fig. 5, Taf. XI, die dieses Gebiet gut illustriert, ist im unteren Abschnitte schon der Ventrikel des Hypothalamus zu sehen, weil der Schnitt schräg von vorn oben nach hinten unten geführt war. Auf einem genauen Frontalschnitt hätten wir unten die postoptische Kommissurenplatte getroffen.

In weiter hinten gelegenen Ebenen ändert sich das Bild insofern, dass an Stelle des posthabenulären Zwischenhirngebietes und namentlich basal von ihm ein mächtiger neuer Kern auftritt, den wir N. dorsalis thalami nennen, der aber, weil er zum grössten Teil im folgenden Thalamusabschnitt liegt, erst dort beschrieben werden soll. Das ganze Gebiet ist auf den Horizontal-

schnitten durch das Forellengehirn Fig. 16, Taf. XIII (dorsalere Horizontalebene) und Fig. 18, Taf. XIV (ventralere Horizontalebene) gut zu übersehen.

1) Das prätectale Kerngebiet. N. anterior thalami. Tr. thalamo-mammillaris. N. praetectalis. Tr. praetecto-spinalis. Geniculatum. N. intermedius.

Diese graue Masse liegt im wesentlichen zwischen der lateralen und medialen Optikuswurzel und medialwärts von letzterer. Sie ist am genauesten bei der Forelle studiert worden, wo die Verhältnisse viel klarer liegen als bei den anderen untersuchten Arten. An die bei dieser Fischart gewonnenen Bilder soll sich die folgende Beschreibung der Kerne wesentlich halten. Dagegen sollen die den Kernen zugehörigen Faserzüge, die besonders bei Cyprinus auratus und seinen Verwandten gut zu beobachten waren, nach diesen geschildert werden. Hier hat uns die Vergleichung der verschiedenen Arten die grössten Vorteile gebracht.

Die vier Kerne, die sich in diesem Gebiet unterscheiden lassen, sind derart zu einander gelagert, dass wir, auf Horizontalschnitten von dorsal ventralwärts gehend, zunächst auf das Corp. geniculatum und den Nucleus praetectalis treffen, während etwas tiefer der N. anterior thalami und noch ventraler der N. intermedius beginnt. Andererseits reicht das Geniculatum, der N. anterior und der N. intermedius etwa gleichweit ventralwärts, während der N. praetectalis schon in weit dorsaler gelegener Ebene verschwindet (s. Fig. 18, Taf. XIV). Was die Lagerung der Kerne in der horizontalen Ausdehnung betrifft, so befindet sich das Geniculatum vorn, dahinter lateral der N. praetectalis, medial der N. anterior, während der N. intermedius zwischen den drei anderen, besonders aber ventral vom N. praetectalis liegt (Fig. 18, Taf. XIV). So bei der Forelle. Bei anderen Fischarten, z. B. Cyprinus auratus sind die Kerne, besonders das Geniculatum, nicht so scharf von einander abgegrenzt. Der N. anterior liegt eingebettet in einer diffusen Ganglienmasse, die sich zwischen den Optikusarmen ausbreitet und die ich, wie auch schon Mayser, als Geniculatum anspreche. Im einzelnen verhalten sich die Kerne wie folgt.

Nucl. anterior thalami. Ein etwa eiförmiges Ganglion, dessen Längsachse ungefähr die Richtung der Optikusarme hat. Es liegt im Winkel zwischen dem vorderen und hinteren Optikusarm

(s. Fig. 4 u. 5, Taf. XI) und erstreckt sich noch ein Stück hinter den letzteren. Die Zellen sind birnförmig, mittelgross, und im wesentlichen an der Peripherie gelegen, während das Zentrum des Kernes fast nur von Fasern gefüllt ist, die überall ein sehr dichtes Netzwerk bilden, wie es besonders schön ein mit Osmium gefärbtes Präparat von Cyprinus auratus zeigt (s. Textfig. 11, pag. 176).

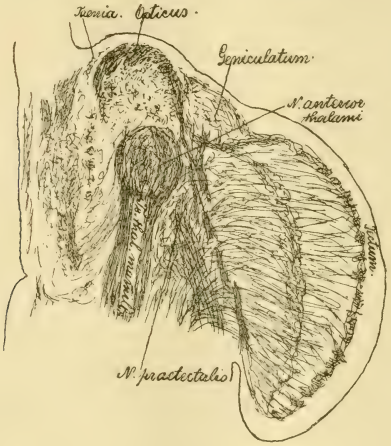

Fig. 11.
Horizontalschnitt durch das prätectale Kerngebiet von Cyprinus auratus. Osmiumpräparat.

Mit dem Kern stehen zwei Fasersysteme in Verbindung: 1. Vorn unten Fasern aus dem Vorderhirn; 2. hinten geht aus ihm ein dicker Faserzug hervor, den wir Tract. thalamo-mammillaris nennen. Dieser zieht (Cypr. aurat., Abramis brama, Barbus fluviatilis etc.) als kompaktes Bündel lateralwärts vom dorsalen Thalamuskern, medialwärts vom Tract. cerebello-tectalis von vorn lateral nach hinten medial bis zum hinteren Ende des Nucl. ventralis, kreuzt dort mit dem aufsteigenden Schenkel der Fritschschen Commissur (s. Fig. 24, Taf. XV), wobei er medial von derselben liegt und biegt ventralwärts und nach hinten um. Jetzt durchflicht er sich mit dem Tract. cerebello-hypothalamicus und wendet sich — in dem dichten Fasernetz dieses Gebiets besonders auch deshalb schwer erkennbar, weil er hier

in zahlreiche dünne Bündel zerfällt — immer mehr medial- und ventralwärts, um schliesslich in einem Kern zu enden, der Corpus mammillare genannt sei (s. Fig. 23, Taf. XV). Während sich der erste Teil dieses Faserzugs besonders gut an Längsschnitten verfolgen lässt, kommt der letzte Abschnitt weit besser an Frontal- und Horizontalschnitten zur Ansicht (s. Fig. 10, Taf. XII). Bei der Forelle ist die Beobachtung dieses Faserzuges weit schwieriger, weil er von Anfang an ein loseres Bündel darstellt, das hinter dem Nucl. ventralis verschwindet und nicht mehr weiter zu verfolgen ist. Von dort geht er wahrscheinlich direkt in die Tiefe, in das Corpus mammillare, das hier viel weiter vorn liegt als bei den vorerwähnten Arten.

Ich bin mir wohl bewusst, dass ich, wenn ich von Nucl. anterior, Tract thalamo-mammillaris und Corp. mammillare spreche, die Deutung und Bezeichnung eines jeden dieser Gebilde im wesentlichen nur durch die Beziehung zu den anderen rechtfertigen kann. Die Lage der beiden Kerne, sowie die Anordnung des ganzen Systems ist aber so charakteristisch und übereinstimmend mit dem gleichbezeichneten der höheren Vertebraten, dass ich keine falsche Homologisierung zu begehen glaube.

Mayser hat den Kern schon gesehen, aber irrtümlich für den N. rotundus gehalten. Haller bezeichnet den eben geschilderten Kern als inneren Kernteil seines N. opticus lateralis, den er dem Geniculatum der Autoren gleichsetzt, den hier beschriebenen Tr. thalamo-mammillaris als kaudale Verbindung des N. opticus lateralis. Dagegen beschreibt er als Tr. thalamo-mammillaris (l. c. pag. 596) einen Zug, der aus dem sog. hinteren Thalamuskern kommt, der ganz dorsal liegt und den ich mit keinem meiner Kerne sicher identifizieren kann. Der Zug kommt aus der hinteren Gegend der Comm. posterior und zieht in den Infundibularteil, in das sog. Vereinsgebiet, das der Lage unseres N. posterior thalami und dem dortigen dichten Fasernetz entspricht. Er endet zum Teil im Lob. inferior. Diese Bahn zeigt in keiner Weise die Charakteristika des Tr. thalamo-mammillaris. Der Ursprung liegt zu weit dorsal und hinten. Ausserdem hätte Haller mindestens, wenn er den Kern dem N. anterior der höheren Vertebraten für homolog gehalten hätte, ihn auch N. anterior nennen müssen, unter welchem Namen er bei Selachier einen ganz unserem N. anterior entsprechenden Kern beschreibt. Ebenso konnte er kein Ende (nach van Gehuchten wahrscheinlich Anfang) in einem Körper nachweisen, der dem Corp. mammillare entspräche. Wie die von Haller beschriebene Bahn aufzufassen ist, konnte ich nicht genau erforschen. Bei der Barbe liess sich ein ähnlich verlaufender Zug finden, der aus der Gegend der Comm. posterior in die Nähe des N. ventralis verläuft; es ist aber nicht sicher zu sagen, ob es sich nicht um mediale Fasern der Fritschschen Commissur handelt. — Der N. anterior von Catois dürfte etwa unserem homolog sein, wahrscheinlich enthält er jedoch mehr als unser Kern, nämlich auch unseren N. dorsalis, für den sich bei Catois kein Äquivalent findet. (Auf Fig. 31 des Autors entspricht die Lage des N anter. ganz

unserem N. dorsalis). Der von ihm als Tr. thalamo-mammillaris beschriebene Zug endet in einer ganz vorn gelegenen Partie des Hypothalamus, vor dem Tuber cinereum. Das ist sicher nicht die Stelle des Mammillare, das immer hinter dem Tuber liegt. Auch hier liegt wohl eine Verwechslung vor.

Ob der von Kappers als Nucleus anterior bezeichnete Kern unserem gleichnamigen Kern entspricht, kann ich nicht sicher sagen. Er liegt weit mehr medial als der hier beschriebene. Andererseits scheint aber der Tractus thalamo-lobaris von Kappers doch, was seinen Verlauf betrifft, mit dem Tractus thalamo-mammillaris identisch zu sein, wenn der Autor auch kein Ganglion mammillare als seine Endstätte abgrenzen konnte.

N. praetectalis, eine schmale Kernplatte, die lateral vom posthabenulären Zwischen-Hirngebiet (von ihm durch die mediale Opticuswurzel getrennt) und hinter dem Geniculatum liegt. Sie hat auf dem Sagittalschnitt eine ovale (s. Fig. 25, Taf. XV), auf dem Horizontalschnitt etwa die Gestalt einer Bohne, deren stärker gekrümmte Fläche medialwärts gerichtet ist (s. Fig. 16, Taf. XIII). Lateralwärts stösst der Kern direkt an das Tectum. Zwischen Tectum und ihn schieben sich nur zahlreiche Fasermassen, die teils dem Opticus, teils den Bahnen des tiefen Markes und des Tr. cerebello-tectalis zugehören. Der Kern selbst wird hierbei von vielen Fasern überzogen und durchsetzt. Die Zellen sind von verschiedener Grösse, sehr kleine wechselnd mit recht grossen (s. Fig. 16, Taf. XIII). Sein Name ergibt sich aus seiner Lage vor dem Tectum. Er entspricht ganz dem von Edinger bei Reptilien abgegrenzten gleichnamigen Kern, sowie dem N. praetectalis von Catois und müsste eigentlich zum Mittelhirn gerechnet werden.

Vor diesen Autoren hatte Belloncı dieselbe Kernmasse als Ggl. thalam. poster. beschrieben. Sie ist höchstwahrscheinlich ferner identisch mit dem N. lentiformis von Fritsch, in welchem nach Mayser (l. c. pag. 287) auch die sog. Linsenkernschlinge Fritsch's, unser Tr. praetecto-spinalis, der Hauptsache nach enden soll. Mayser beschreibt diesen Kern als aussen, hinten und oben vom Geniculatum liegend. Ferner ist er in der von Kappers als Nucleus lentiformis bezeichneten Kernmasse enthalten, deren vorderen Abschnitt er darstellt.

Mit dem Kern stehen folgende Faserzüge in Verbindung: 1. Tr. praetecto-spinalis (bulbaris). (Fritsch's Linsenkernschlinge, gekreuzte und ungekreuzte rostroventrale Assoziationsbahn des Tectum von Haller), ein Zug, den wir in einem Teil seines Verlaufes schon bei Beschreibung des posthabenulären Zwischenhirngebietes kennen gelernt haben (s. pag. 164). Er ist früh markhaltig und deshalb bei Zoarces am besten zu

verfolgen gewesen. Er scheint im wesentlichen im N. praetectalis zu entspringen, zieht von da dorsal- und medialwärts (s. Fig. 11 u. 12, Taf. XIII), gelangt in das Fasernetz des Kernes des dorsalen Längsbündels, dann dahinter und kreuzt hier mit dem grössten Teil der Fasern zwischen diesem Kern und dem Kern des Oculomotorius ganz dorsal im Haubenwulst (s. Fig. 12, Taf. XIII u. Fig. 8, Taf. XII), (Tubercularkreuzung von Haller). Ein Teil der Fasern zieht ungekreuzt nach hinten (Haller) und gelangt, wie die gekreuzten, in den dorsalen Abschnitt des dorsalen Längsbündels. Nach Mayser (l. c. pag. 287) ist der Zug bis in die Nähe der hinteren Olive kaudalwärts zu verfolgen.

Nach Mayser sollen einzelne Fasern dieses Zuges auch nach den grossen Zellen zugehen, die den N. corticalis Fritsch darstellen, wo Haller ihn ganz enden lässt. Besonders nach den Präparaten von Zoarces viviparus scheint mir Maysers Ansicht auch sehr wahrscheinlich. Der Kürze halber soll der Zug jedoch als Tr. praetecto-spinalis bezeichnet werden, wobei es späterer genauerer Nachforschung vorbehalten bleibt, zu entscheiden, ob er nicht nur aus dem N. praetectalis, sondern auch aus dem N. corticalis entspringt.

2. Ein Zug, der von dem Kern kaudalwärts zieht, lateral vom posthabenulären Zwischenhirngebiet (s. Fig. 6, Taf. XI) in die Basis des Zwischenhirns gelangt, ventral und lateral vom Tr. habenulo-peduncularis gelegen, über die Comm. ansulata hinübergeht und sich hinter derselben in den Fasermassen der Oblongata verliert (Abramis brama, s. Fig. 5, Taf. XI). Catois hat diesen Zug ebenfalls beobachtet. Er entspricht nach seiner Meinung dem „Fasciculo descendente del Nucleo pretectal", den P. Ramón y Cajal bei Vögeln und Reptilien beschrieben hat. Identisch wahrscheinlich mit dem Tractus thalamo-spinalis von Kappers. Nach Catois sollen auch Fasern aus dem N. praetectalis in die Comm. posterior gelangen, andererseits Collateralen aus dem Corp. geniculatum und dem Tr. opticus in ihm enden. Die erste Beobachtung scheint nach meinen Befunden ebenfalls wahrscheinlich (unterer Abschnitt des C. posterior).

Corpus geniculatum: Eine graue Masse, die an der lateralen Aussenseite des Thalamus sich in grosser Ausdehnung von oben nach unten erstreckt und in die Fasern der Opticusarme eingebettet ist. Es erscheint bei jeder Schnittrichtung (s. Fig. 5, Taf. XI, Fig. 15 und 16, Taf. XIII) „als ein gefaltetes Organ von grauer Substanz mit eingestreuten kleinen Ganglienzellen", wie es schon Fritsch (l. c. pag. 60) beschreibt. Die äusseren Partien sind wesentlich von Fasern eingenommen, während die inneren von Fasern und besonders von dicht gelagerten kleinen Zellen erfüllt sind. Die Anordnung der Zellmassen gibt dem Ganglion auf den

Schnitten den eigentümlichen Charakter, der, wie Catois richtig bemerkt, an einen Schnitt durch die Säugerolive erinnert. In ganz der gleichen Gestalt ist das Ganglion bei Barbus fluviatilis Abramis brama, Chondrostoma nasus, Zoarces viviparus, Leuciscus rutilis und Salmo trutta nachzuweisen. Bei Cyprinus auratus jedoch ist ein so charakteristisches Ganglion nicht aufzufinden. Es entspricht ihm, wie schon vorher erwähnt, die diffuse Zellenmasse, die um den Nucleus anterior thalami, zwischen dem vorderen und hinteren Opticusarm, sich ausdehnt (s. Fig. 22, Taf. IV).

Unser Corpus geniculatum entspricht dem Corp. geniculatum thalamicum von Bellonci, dem vorderen Teil (äusseren Kernteil) des N. opticus lateralis von Haller, dem Corpus geniculatum von Catois, dem Corpus geniculatum laterale Edingers.

Was die Faserung des Corpus geniculatum anbetrifft, so ist unser Material zu deren Untersuchung nicht ausreichend gewesen. Es wird von starken Opticusfasern durchzogen, zwischen denen auch feinere Fasern liegen, die wahrscheinlich im Ganglion selbst enden. Schon Fritsch und später Mayser haben die Vermutung ausgesprochen, dass Fasern aus dem Tractus im Corpus geniculatum ihr Ende finden. Dasselbe wird auch von Edinger, sowie Haller und Catois angenommen. Eine Commissur beider Geniculata ist vorher als in Herricks Commissur enthalten beschrieben worden (s. pag. 172).

Allerdings scheinen die experimentellen Untersuchungen Krauses (26) gegen die Annahme der Endigung von Tractusfasern im Geniculatum zu sprechen; denn diese haben keine sichere Degeneration im Corpus geniculatum nach Exstirpation des Auges bei Cyprinus auratus ergeben. Krauses Fig. 2 zeigt aber, dass der von ihm Geniculatum genannte Kern unser Nucl. anterior thalami ist. Andererseits sieht man, dass das Gebiet, das wir für das Homologon des Geniculatum bei Cyprinus auratus halten, bei dem „längst einäugigen Fisch“ fast absolut faserlos ist. Ein grosser Teil der fehlenden Fasern gehört allerdings den Opticusfasern zum Tectum zu, die das Geniculatum nur durchziehen. Es fehlen aber auch die feinen Fasern und das Netz zwischen den Zellen, was, wie der fast vollkommene Mangel an Fasern überhaupt, beweist, dass auch die diesem Kern selbst zugehörigen Fasern aus dem Opticus stammen.

Als Nucl. intermedius sei schliesslich ein Kern bezeichnet, der in einer Horizontalebene, in der der Nucleus praetectalis zu verschwinden beginnt, zwischen diesem, dem Nucl. anterior, sowie dem Corpus geniculatum und dem medialen Opticusarm auftritt (s. Fig. 18, Taf. XIV), sich ventralwärts vergrössert und so weit wie das Geniculatum nach abwärts reicht. Fig. 18, Taf. XIV zeigt ihn in seiner grössten Ausdehnung. Er besteht aus einer

grauen Masse, in der zu einzelnen Häufchen angeordnete kleine Ganglienzellen dicht gedrängt liegen. Über seine Bedeutung, sowie seine Faserbeziehungen weiss ich vorläufig nichts anzugeben.

C. Pars posterior s. tegmentalis thalami. Nuclus dorsalis, Nucleus ventralis, Nucleus posterior, Nucleus ruber.

Nucleus dorsalis thalami: Schon erwähnt als kaudal und ventral vom posthabenulären Zwischenhirngebiet gelegen, wo er lateral von Opticusfasern überzogen wird, während er medial an das zentrale Höhlengrau stösst. Von da erstreckt er sich ein bedeutendes Stück nach hinten (bis etwa an das kaudale Ende der hinteren Commissur), wobei er gleichzeitig an Breitenausdehnung zunimmt, und dorsaler rückt, so dass er nahe an dem Ventrikelboden zu liegen kommt (s. Fig. 4, Taf. XI und Fig. 14, Taf. XIII). Ventral von seinem hinteren Abschnitt liegt der Nucl. ventralis, dorsal und lateral der Torus semicircularis. Der N. dorsalis thalami ist eine mächtige graue Masse, die von einem dichten Netz feiner Fasern erfüllt ist, zwischen dessen Maschen relativ wenige mittelgrosse Zellen liegen (s. Fig. 18, Taf. XIV und Fig. 25, Taf. XV). Merkwürdigerweise ist dieser grosse Kern bisher von allen Autoren übersehen worden. Er ist wahrscheinlich im Nucl. thalami anterior von Catois und auch im Nucleus lentiformis von Kappers enthalten. Am schönsten kommt er an den nach S. Ramón y Cajal gefärbten Präparaten von Cyprinus auratus zum Ausdruck. Er steht mit folgenden Faserzügen in Verbindung (s. Textfig. 12, pag. 188 u. 21, pag. 206):

Frontal mit 1) dem Tractus strio-thalamicus, von dem ein mächtiges Bündel in ihn hineinzieht und sich in ihm auflöst (s. Fig. 25, Taf. XV);

2) dem Tractus tubero-dorsalis, einem Zuge, der im Nucleus anterior tuberis entspringt und in den lateralen Abschnitt des Kernes einmündet (s. Fig. 4, Taf. XI) und der bei der Beschreibung des Nucleus anterior tuberis eingehend geschildert werden soll (s. pag. 195);

kaudal mit 3) dem Tractus cerebello-thalamicus, einem feinen Bündelchen, das in der medialen unteren Partie des Kernes entspringt (s. Fig. 25, Taf. XV), dorsalwärts und nach hinten zieht und sich mit dem Tractus cerebello-hypothalamicus ins Cerebellum begiebt;

4) endet hier die Hauptmasse der Fasern, die den Thalamus mit der Medulla oblongata und dem Rückenmark verbinden, der Tractus spino-(bulbo-)thalamicus (s. Fig. 16, Taf. XIII und Fig. 18, Taf. XIV). Dieser bei den Knochenfischen hier zum erstenmale beschriebene Zug ist ein mächtiges Bündel, das aus der Oblongata heraufzieht, die Commissura ansulata durchbricht und sich von da dorsalwärts begibt, um in der lateralen und oberen Partie des Nucleus dorsalis zu enden (s. Textfigur 22, pag. 211 und Fig. 24, Taf. XV). Beim Durchgang durch die Commissura ansulata verlässt ein Teil der Fasern das Hauptbündel und wendet sich ventralwärts (s. Fig. 24, Taf. XV) in den später zu erwähnenden Nucl. ventralis. Der Umstand, dass wir es in dieser Verbindung zweier mächtiger Kerne des Thalamus mit der Oblongata und dem Rückenmark wohl mit einem Homologon der medialen Schleife höherer Vertebraten zu tun haben, dürfte der Beobachtung eine besondere Bedeutung geben.

Schliesslich war aus dem vorderen Teil des Nucleus dorsalis bei Zoarces viviparus noch ein zarter Faserzug lateralwärts ziehend zu beobachten, der in der Nähe des Nucleus anterior thalami sich mit den Opticusfasern vermischt und der weiteren Beobachtung entzieht. Seine Bedeutung wie sein Ende ist unklar geblieben. Vielleicht handelt es sich, wie schon erwähnt, um eine sogenannte Thalamuswurzel des Opticus. Ob die Ursprungszellen überhaupt zum Nucl. dorsalis gehören, muss unentschieden bleiben.

Nucleus ventralis thalami. (Nucl. rotundus Fritsch). Von allen Untersuchern des Knochenfischgehirns beobachtet und beschrieben. Hier ist die Bezeichnung als N. rotundus aufgegeben worden, weil der Kern keineswegs bei allen Arten eine runde Gestalt hat, und der Kern Nucleus ventralis genannt worden, weil er bei allen Arten im ventralen Thalamusabschnitt liegt. Es ist der mächtigste Kern des Thalamus und erstreckt sich fast durch die ganze Länge desselben. So stellt er sich bei der Forelle auf einem Horizontalschnitt (s. Fig. 21, Taf. XIV) als ein vorn breiteres, hinten schmaleres Band dar, das hinten bis an die Hinterwand des Tuber reicht, und nach vorn sich bis hinter das Ganglion ecto mammillare ausdehnt. Die Gestalt des Kernes ist schwer zu bestimmen. Er ist ein unregelmässiger Körper (Cyprinus auratus), der, im lateralen Abschnitt des ventralen Thalamusteils gelegen, dorsalwärts und vorn an den Nucl. thalami

dorsalis anstösst (s. Fig. 25, Taf. XV), weiter hinten ebenso wie auf seiner medialen Fläche von den zahlreichen Faserzügen, die den Thalamus in dieser Gegend durchziehen, bedeckt ist. Hinter ihm liegt lateral ein Gebiet, das von einem dichten Gewirr von Fasern erfüllt ist, und in dem grosse Zellen liegen, die wir als Nucl. posterior thalami zusammenfassen (s. Fig. 25, Taf. XV), medial und dorsal von ihm der Nucl. ruber. Ventralwärts berührt er sich mit dem Nucl. cerebellaris des Hypothalamus. Es sind am Nucl. ventralis zwei Abteilungen zu erkennen, eine grosszellige und eine kleinzellige, von denen letztere das Zentrum des Ganzen bildet, das von dem grosszelligen an seiner lateralen Seite, sowie ventral, vorn und hinten umgeben wird. Schon C. L. Herrick (l. c.) unterschied am N. rotundus grosse und kleine Zellen. Der grosszellige Kernteil ist in seinem mittleren Abschnitt schmal, während sein hinteres und vorderes Ende mächtig angeschwollen sind (s. Schema Textfig. 12, pag. 188). Seine Zellen sind gross, spindelförmig oder unregelmässig gestaltet, und besitzen einen relativ kleinen Kern; die des kleinzelligen sind rundlich und lassen fast gar keinen Zellleib erkennen, indem der Kern die ganze Zelle fast vollständig ausfüllt Die beiden Abteilungen sind aber nicht nur durch die Form und Grösse ihrer Zellen, sondern auch durch die Konsistenz der Zwischensubstanz und die Anordnung der Zellen in dieser verschieden. Beim grosszelligen Kern ist die Grundsubstanz sehr dicht, erscheint bei der S. Ramón y Cajal'schen Färbung fast homogen und dunkel gefärbt; die Zellen liegen in ihr ziemlich weit auseinander. Dagegen ist sie beim kleinzelligen Kern hell und locker; die Zellen liegen dicht, oft eng in Reihen oder Gruppen zusammengepresst. Innerhalb des Kernes zeigen sich streifenförmige Lücken, die einzelne Zellhaufen von einander trennen und den Eindruck von zahlreichen Lymphspalten machen, vielleicht aber nur die Folge der geringen Widerstandsfähigkeit des Grundgewebes gegen über den fixirenden Flüssigkeiten sind. Sie waren sowohl bei Chrom-, Formalin-, wie bei Alkoholfixierung zu beobachten. — Kappers hat einen Nucleus subrotundus vom eigentlichen Nucleus rotundus abgegrenzt. Dieser Nucleus subrotundus scheint mit dem grosszelligen Anteil unseres Kernes identisch zu sein.

Bei Zoarces viviparus, wo der Nucleus ventralis wirklich von kugeliger Gestalt ist, also bei jeder Schnittrichtung kreisförmig erscheint, liegt der grosszellige, dichtere Anteil in der Mitte, während er von einem lockereren, kleinzelligen (s. Fig. 14, Taf. XIII) umgeben ist, von dem ein Ausläufer sich weit nach vorn und dorsalwärts bis in die Nähe des Nucl. anterior erstreckt. Die Lagerung der beiden Kernteile zueinander verhält sich also hier wesentlich anders als bei dem vorher beschriebenen Typus. Ob den beiden Abteilungen des Nucleus ventralis verschiedene Bedeutung zukommt, vermag ich nicht zu entscheiden.

Folgende Faserzüge, die beiden Abteilungen ziemlich gleichmässig zuzugehören scheinen, stehen mit dem Nucl. ventralis in Verbindung:

1) Fasern aus dem Tr. strio-thalamicus (von allen Untersuchern gesehen), dringen von oben und vorn in ihn ein und splittern sich dort, wie Edinger es beschrieben hat, in feinen Pinseln auf. Ein besonderes Bündel gelangt in die Basis des grosszelligen Kernteiles, verästelt sich in dessen hinterem Abschnitte und sendet auch noch Fasern in das hinter dem N. ventralis gelegene Gebiet (s. Fig. 25, Taf. XV und Schema Textfig. 12, pag. 188).

Nach Kappers soll bei Lophius und Gadus der Tractus strio-thalamicus nur mit dem Nucleus subrotundus in Beziehung stehen, was für die von uns untersuchten Arten sicher nicht zutreffend ist.

2) Der Tractus spino-(bulbo-)thalamicus ventralis. Es sind dies die Fasern, die wir bereits auf pag. 182 erwähnten, und die sich in der Gegend der Commissura ansulata (s. Fig. 24, Taf. XV) von der Hauptmasse des Tractus spino-(bulbo-)thalamicus abzweigen, um ventralwärts in den Nucleus ventralis zu ziehen. Sie sind hier ebenfalls zum erstenmale beschrieben.

3) Wird der Kern durchzogen von der Fritsch'schen Commissur (s. diese). Ein Teil derselben endet in ihm und enthält wahrscheinlich Commissurenfasern zwischen beiden Kernen, die von anderen Autoren (Haller, Catois) beschrieben worden sind.

4) Schliesslich ist noch ein Zug zu erwähnen, der aus der Gegend hinter der Comm. post. kommt und wahrscheinlich im N. ventralis sein Ende findet. Catois schildert diesen Zug ebenfalls, lässt ihn aber nur teilweise im N. rotundus (s. ventralis) enden und die Hauptmasse der Fasern in die postoptische

Commissur ziehen. Dieser Umstand, sowie die Tatsache, dass der Catois'sche Zug weit stärker ist, als der hier beobachtete, legt wohl die Annahme nahe, dass die in die Commissur eingehenden Fasern nur isolierte Bündel der Fritsch'schen Commissur sind, die auch an unseren Präparaten nicht scharf von diesem Bündel zu trennen war. Die Bahn entspricht wahrscheinlich der lateralen dorso-ventralen Zwischenhirnbahn von Haller, sowie dem Tractus rotundo-lentiformis von Kappers.

5) Fasern, die vom Nucleus ventralis in den Hypothalamus gelangen und besonders bei Zoarces viviparus (s. Fig. 14, Taf. XIII) deutlich aus der Markkapsel des Kernes entstehend zu erkennen sind. Bei den erwachsenen Fischen sind sie wenigstens bei den hier untersuchten Arten in der Fülle der Fasern schwer zu isolieren. Diese Fasern sind schon von Belloncí, Catois und David beobachtet worden. Besonders deutlich scheinen sie bei Gadus zu sein, wo sie Kappers als Tractus rotundo-lobaris beschreibt.

Catois hat noch einen weiteren Zug beschrieben, der aus dem Geniculatum an die laterale äussere Oberfläche des Nucl. ventralis gelangt und der einem schon vorher von Belloncí beobachteten Zuge entsprechen soll. Unsere Präparate geben dafür keine Belege.

Nucleus posterior thalami: Unter diesem Namen sei eine Summe von Ganglienzellen zusammengefasst, die hinter dem N. ventralis unregelmässig angeordnet liegen und von verschiedener, zum Teil ausserordentlicher Grösse sind (Fig. 25, Taf. XV). Neben diesen Zellen ist das Gebiet durch ein dichtes, sehr feines Netz von Fasern, sowie mehrere es durchziehende Faserzüge ausgezeichnet. Das Netzwerk kommt im wesentlichen dadurch zu Stande, dass mehrere Faserzüge hier, kurz vor ihrem Endpunkte, in zahlreiche einzelne Bündel zerfallen. Alle Fasern, die von hinten und oben in den Lob. lateralis des Hypothalamus ziehen, müssen durch dieses Gebiet hindurch. In wie weit Fasern hier enden, war ebensowenig wie die Bedeutung der Zellen zu eruieren.

Haller hat dieses Gebiet Vereinsgebiet genannt und die Zellen unter dem Namen Ganglien des Vereinsgebietes zusammengefasst. Nach ihm sollen aus diesen Zellen entspringende Fasern durch die Comm. nuclei rotundi (Teil der Fritsch'schen Commissur) in das andere „Vereinsgebiet" oder auch in das andersseitige Basalbündel des Vorderhirns gelangen (l. c. pag. 602).

Nucleus ruber (s. Fig. 10, Taf. XII u. 11, Taf. XIII; Fig. 17, Taf. XIV; Fig. 22, Taf. XV). Endstätte des gekreuzten Bindearmes

(Tr. cerebello-tegmentalis cruciatus) und deshalb dem Nucleus ruber tegmenti höherer Vertebraten gleichzusetzen, liegt hinten und dorsalwärts vom N. ventralis, gleichzeitig etwas medialer, sodass er lateralwärts mit den vordersten Zellen des N. posterior thalami in Beziehung steht. Vorn stösst er an den hintersten Abschnitt des N. dorsalis, dorso-caudalwärts an den Kern des dorsalen Längsbündels. Seine grösste Ausdehnung hat er etwa in einer Frontalebene, die etwas vor der Kreuzung der Tr. praetecto-spinales verläuft. Er ist dorsalwärts von Fasern des Tr. spino-thalamicus und des lateralen Längsbündels bedeckt.

Edinger hat bei Selachiern die Fasern des gekreuzten Bindearms pag. 17) in ganz ähnlich gelegene Zellen verfolgen können, d. h. in ein Gebiet „caudal und lateral vom Kern des fascic. long. poster." — ebenso wie bei Reptilien der gekreuzte Bindearm nach demselben Autor (13 pag. 184) in einer grauen Masse vor und basal vom Nucl. funic. long. post. enden soll, die wahrscheinlich auch dem N. ruber entspricht. Nach Mayser liegt die graue Masse, in der der gekreuzte Bindearm endet, bei den Knochenfischen ventral vom Meynert'schen Bündel und caudalwärts vom Ganglion habenulae, während Haller keinen bestimmten Kern als Endstätte der Fasern auffinden konnte. Hier ist dieser Nachweis zum ersten Male mit einer gewissen Sicherheit gelungen; ein Nachweis, der für die Identifizierung der einzelnen Abschnitte des Thalamus der Teleostier von grosser Bedeutung sein dürfte, weil in diesem Kern ein bei Säugern, Vögeln und Reptilien wohl charakterisierter Orientierungspunkt vorliegt. Klarheit über die Endigung der Bindearmfasern haben erst die Präparate von Zoarces viviparus gebracht; an erwachsenen Exemplaren war es bei sämtlichen untersuchten Arten vergeblich, in dem Gewirr der Fasern dieses Thalamusabschnittes die Bindearmfasern isoliert zu verfolgen. Es konnte immer nur (ähnlich wie von Haller) festgestellt werden, dass die Fasern nach der Kreuzung nach vorn, aussen und abwärts auseinandergingen. Nachdem aber auf dem Längsschnitte durch das Gehirn des jungen Exemplares von Zoarces viriparus der ganze Verlauf und die Endigung des Bindearmes in einem isolierten Kern, wie es Fig. 11, Taf. XIII zeigt, erkannt war, gelang es auch den Kern an unseren Präparaten von der Forelle (Fig. 17, Taf. XIV) wie dem Goldfisch (Fig. 10 Taf. XII, u. 22 Taf. XV) aufzufinden.

Die Zellen des Nucl. ruber (Cyprinus auratus) sind spindelförmig, mittelgross. Die Achsenzylinder sind meist nach hinten gerichtet. Ausser den Faserbeziehungen zum Bindearm konnten keine weiteren nachgewiesen werden.

C. L. Herrick und auch Johnston haben den Nucleus rotundus Aut. als Nucleus ruber bezeichnet, wozu aber keine Berechtigung vorliegt, da dieser Kern das Hauptcharakteristikum des Nucleus ruber, die Verbindung mit dem gekreuzten Bindearm, nicht besitzt.

Mit diesen vier Kernen sind die Zellen des Hauptabschnittes des Thalamus noch keineswegs erschöpft. Es finden sich noch an verschiedenen Stellen, teils isoliert, teils zu Gruppen geordnete Zellen, die, namentlich die isolierten, zum Teil von riesiger Grösse sind. Näheres über sie lässt sich zur Zeit nicht aussagen. Nur eine Kerngruppe ist noch etwas genauer zu charakterisieren. Sie liegt unterhalb des lateralen, hinteren Abschnittes des N. dorsalis und hinten und oberhalb des N. ventralis, jedoch lateraler als die vorher beschriebenen Kerne. Sie besteht aus kleinen Zellen, die jedoch weit grösser sind als die daneben liegenden Zellen des kleinzelligen Abschnittes des N. ventralis (s. Fig. 4, Taf. XI N. x.). Zwischen ihnen befindet sich ein dichtes Fasernetz; ausserdem zieht ein Hauptbündel des Tr. cerebello-hypothalamicus hindurch.

Das Ergebnis des vorigen lässt sich wie folgt resümieren. Der Thalamus sens. strict. enthält folgende Kerngruppen:

A. Die Schleifenkerne, nämlich den Nucleus dorsalis und den Nucleus ventralis thalami, in welchen Faserzüge aus dem Rückenmark und der Oblongata enden (Tractus spino- (bulbo-) thalam.).

B. Den Nucleus anterior, der eine mächtige Bahn zu dem Corpus mammillare entsendet (Tractus thalamo-mammillaris).

Alle drei Kerne stehen in Verbindung:

1. Mit dem Vorderhirn durch den Tractus strio-thalamicus.
2. mit dem Hypothalamus;

der Nucleus ventralis durch zerstreute Fasern mit dem mittleren und caudalen Hypothalamusgebiete;

der Nucleus dorsalis durch den Tractus tubero-dorsalis mit dem Tuber;

der Nucleus anterior mit dem Corpus mammillare durch den Tractus thalamo-mammillaris.

Der Nucleus dorsalis ist ausserdem durch den ungekreuzt verlaufenden Tractus cerebello-thalamicus mit dem Kleinhirn verbunden.

C. Den Nucleus ruber tegmenti, in welchem gekreuzte Fasern aus dem Kleinhirn (Tractus cerebello-tegmentalis cruciatus) enden.

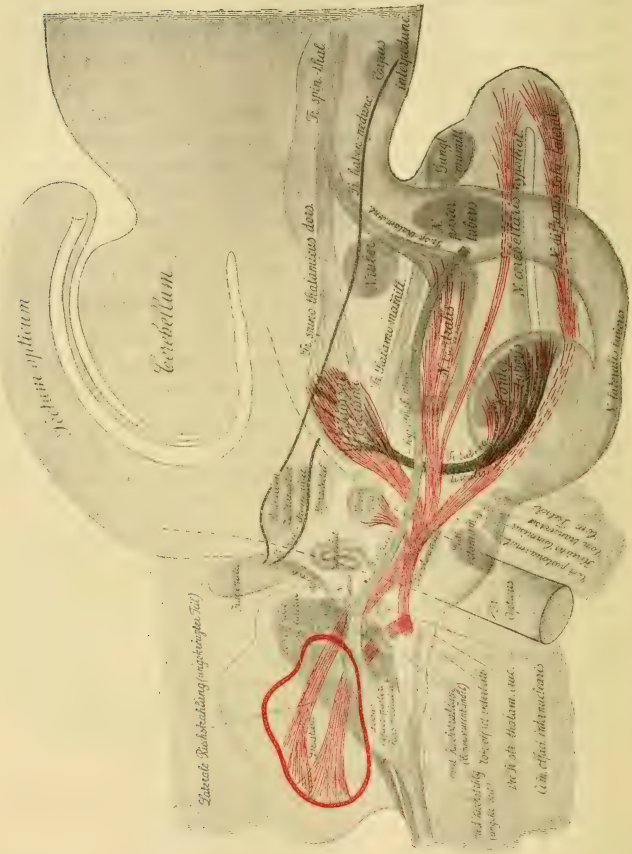

Fig. 12.

Schematische Darstellung der Kerne und Faserzüge im Vorderhirn und Zwischenhirn (mit Ausschluss der Kleinhirnverbindungen und postoptischen Commissuren (s. Textfig. 21, pag. 206). Rot ist alles dem Stammganglion zugehörige, schwarz alles übrige gezeichnet.

D. Die Opticuskerne;
das Geniculatum,
das Ganglion ectomammillare.

Beide besitzen ausser der Verbindung mit dem Opticus eine solche mit dem entsprechenden Kerne der anderen Seite (Herricks Kommissur und Commissura postchiasmatica).

III. Der Hypothalamus.

A. Morphologie.

Das Gebiet des Hypothalamus ist von jeher Gegenstand eingehender morphologischer wie histologischer Untersuchungen gewesen. Dabei hat es von Seiten der Autoren die verschiedenste Homologisierung erfahren und die verschiedensten Namen erhalten, von denen die Bezeichnung: Lobi inferiores die gebräuchlichste geworden ist. Die genaueste morphologische Beschreibung dieses Gebietes bei verschiedenen Arten der Knochenfische findet sich in einer Dissertation von J. J. David (8). David unterscheidet das Tuber cinereum (mit dem Infundibulum), an das sich lateralwärts die Lobi laterales anschliessen, während es nach hinten in die Lobi mediales übergeht. An diesen lassen sich zwei paarige und ein unpaares Läppchen abgrenzen; mit dem unpaaren steht der saccus vasculosus in Verbindung.

Da diese Verhältnisse besonders am Modell vom Barbengehirn recht deutlich zu übersehen waren, soll der Hypothalamus zunächst in morphologischer Beziehung etwas genauer geschildert werden. Betrachtet man das Gehirn von der Unterseite (s. Textfig. 13, pag. 190), so sieht man, dass der Hypothalamus jeder Seite aus einem lateralen und einem medialen Lappen besteht (Lobi laterales und mediales). Zwischen beiden befindet sich eine tiefe Furche, wie auch der laterale Lappen sich gegen das Mittelhirn durch eine tiefe Furche absetzt Die Lobi laterales beginnen etwas hinter dem Chiasma schmal, verbreitern sich nach hinten zu, wobei sie die medialen Lappen umschliessen und sie kaudalwärts ein bedeutendes Stück überragen. Mit ihrem freien hinteren, wieder etwas schmäleren Pole nähern sie sich der Mittellinie und lassen zwischen sich nur einen schmalen Spalt frei, in dem der Saccus vasculosus und ausserdem zahlreiche Gefässe liegen, die an die Hinterwand des Thalamus herantreten. An der medialen Fläche dieses hinteren Abschnittes, die sichtbar

wird, wenn man das Gehirn in der Medianebene durchschneidet, verläuft fast horizontal, in nur wenig nach oben konkavem Bogen, vom Ansatz der Lobi laterales an die Hinterwand des Tuber cinereum (s. dieses) eine Furche nach hinten, die auf die Unterseite übergeht (s. Textfig. 13, Sulcus mammillaris) und über und hinter sich einen kleinen Lappen abgrenzt. In diesem Lappen liegt das Corpus mammillare.

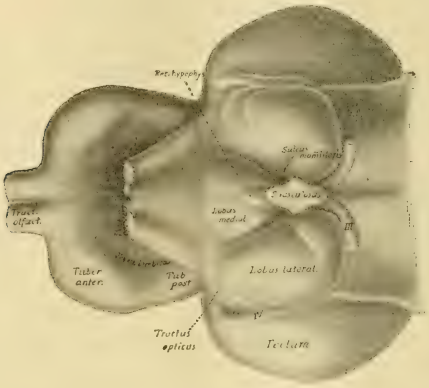

Fig. 13.
Ansicht der Basis des Barbengehirnes (Modell).
Auf $^1/_2$ verkleinert.

Die Lobi mediales bilden vorn zwischen den Lob. laterales zwei mächtige Vorwölbungen, die sich nach dem Chiasma zu allmählich abflachen (s. Textfig. 13, pag. 190). Nach hinten zu verschmälern sie sich, um in den schmalen Saccus vasculosus überzugehen. Zwischen beiden Lobi mediales zieht sich eine seichte Furche hin, die in ihrem hinteren Abschnitt sich fast ganz ausgleicht, sodass die beiden Lobi hier als ein unpaariges Gebilde erscheinen. An diesem lässt sich ein Mittelstück von zwei lateralen Läppchen abgrenzen; am Mittelstück hängt nach abwärts die Hypophysis herab. Der vordere Abschnitt des Lobus medialis sei als Tuber cinereum, der hintere als pars infundibularis bezeichnet.

Über die diesen äusseren Reliefverhältnissen entsprechenden inneren Anordnungen geben die Durchschnitte durch das Modell,

die wir angelegt haben, sowie die Serienschnitte durch das Gehirn selbst Aufschluss.

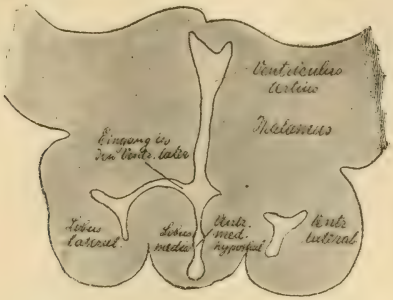

Fig. 14.
Umrisszeichnung eines Frontalschnittes durch das Tuber cinerium von Barbus fluviatilis.

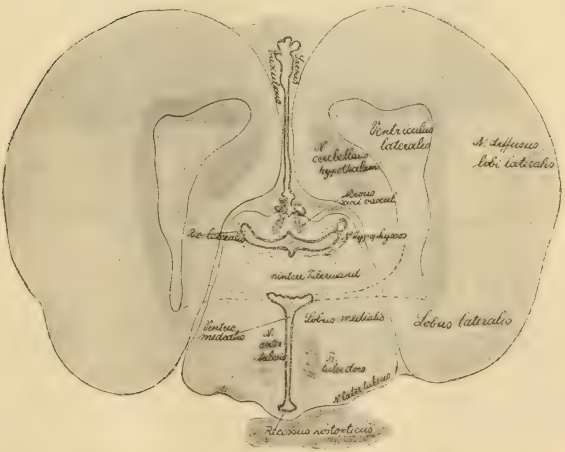

Fig. 15.
Horizontalschnitt durch den Hypothalamus (Tuber cinerium) der Forelle.

Am Tuber cinereum lassen sich unterscheiden die beiden dicken Seitenwände (s. Textfig. 14 u. 15), die Bodenplatte

(s. Textfig. 16), eine schmale Substanzbrücke, die nach vorn in die postoptische Kommissurenplatte übergeht, sowie die Hinterwand, welche die Fortsetzung derhinteren Thalamuswand (des Haubenwulstes) nach abwärts darstellt (s. Textfig. 15 u. 16). Diese Wände fassen einen spaltförmigen Ventrikel zwischen sich, der in seinem ventralen und vorderen Bezirk zum Recessus postopticus ausgeweitet ist (s. Textfig. 15 u. 16).

Der Ventrikel kommuniziert seitlich mit dem Ventrikel der lobi laterales (s. Textfig. 15), hinten mit dem der pars infundibularis (s. Textfig. 16), oben mit dem Ventriculus tertius (s. Textfig. 14).

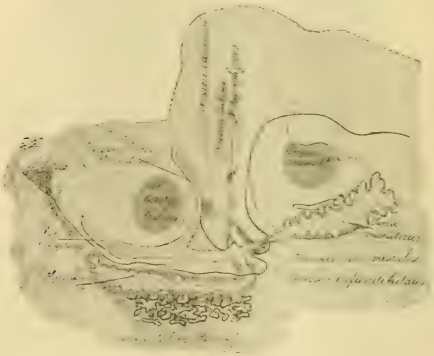

Fig. 16.
Halbschematischer Längsschnitt durch den Hypothalamus ein wenig ausserhalb der Medianebene.

An der pars infundibularis, deren Decke ganz durch die dicke Hinterwand des Tuber, die nach hinten über diesen Teil hinüberragt, gebildet wird (s. Textfig. 16), lässt sich ein mittlerer Abschnitt (Saccus medialis) von zwei seitlichen Säckchen (Sacci laterales) abgrenzen. Den Säckchen entsprechen die Recessus laterales des Ventrikels (s. Textfig. 17 u. 18).

Der Ventrikel des mittleren Abschnittes besteht aus einem bauchigen Hauptstück, das nach oben sich in ein schmales Röhrchen auszieht (s. Textfig. 18, pag. 193) und lateralwärts in die Recessus laterales, unten in den Recessus infundibuli übergeht: das schmale Röhrchen geht in das Dach der pars infundibularis,

die Hinterwand des Tuber, hinein und spaltet dadurch von dieser eine Lamelle ab (s Textfig. 16), die in den Ventriculus Tuberis hineinragt und an ihrem vorderen freien Rande mehrere Vorsprünge (s. Fig. 19, Taf. XIV) zeigt, die besonders bei der Forelle sehr charakteristisch sind und dort schon von Haller (l. c. pag. 605)

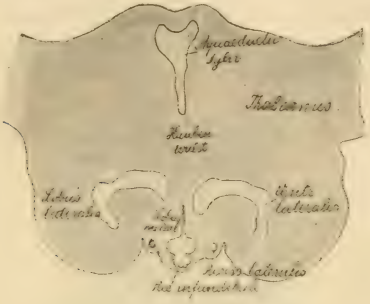

Fig. 17.

Fig. 18.

Umrisszeichnungen von Frontalschnitten durch den Thalamus von Barbus fluviatilis, in weiter kaudal gelegenen Ebenen als Textfigur 14.

beschrieben worden sind. Es lässt sich deutlich je ein medialer und ein lateraler Vorsprung unterscheiden: in ihnen liegen Zellenanhäufungen, deren Bedeutung später (s. pag. 198) gewürdigt werden soll. Der Horizontalschnitt durch den Hypothalamus von Cyprinus

auratus (Fig. 23, Taf. XV) lässt die Vorsprünge ebenfalls erkennen, wenn sie hier auch nicht so stark ausgebildet sind wie bei der Forelle.

Die Recessus lateralis verlaufen erst fast horizontal lateralwärts durch die ganze Breite der Sacci laterales (s. Textfig. 15, pag. 191 u. 18, pag. 193), biegen dann nach hinten und abwärts, um sich in dieser Richtung noch eine kurze Strecke auszudehnen. Der Ventrikel der pars infundibularis steht mit dem Hohlraum des Saccus vasculosus in Verbindung (s. Textfig. 19).

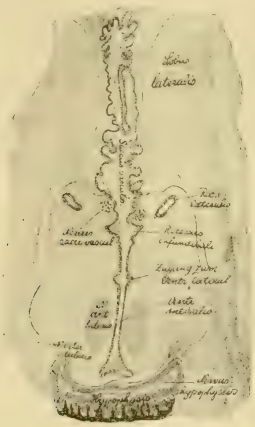

Fig. 19.
Horizontalschnitt durch den untersten Abschnitt des Hypothalamus der Forelle.

Die Kommunikation des Ventr. tuberis mit dem Ventrikel der lobi laterales liegt in der lateralen Wand des Tuber, kurz vor ihrem Übergang in die Hinterwand (s. Textfig. 15, pag. 191). Sie ist in ihrem medialen Abschnitt etwa trichterförmig (s. Textfig. 14, pag. 191), wobei die breite Öffnung des Trichters medialwärts schaut. Das Übergangsgebiet zwischen lateraler Tuberwand und der medialen Wand des Lobus lateralis kommt auf den Frontalschnitten als Vorwölbung zwischen den Ventrikeln der beiden Lappen des Hypothalamus zum Ausdruck (s. Textfig. 14, pag. 191 u. 17, pag. 193). Es macht den Eindruck, als wenn der Boden des

Hypothalamus in den ursprünglichen einheitlichen Ventrikel hineingefaltet wäre. An der ventralen Seite entspricht der Vorwölbung die schon erwähnte tiefe Furche (s. Textfig. 14, pag. 191 u. 17 u. 18, pag. 193). Der Ventrikel des Lob. lateralis erstreckt sich in diesem weit nach vorn und hinten und erweitert sich von seinem Eingang aus in der Breiten- und Höhenausdehnung (s. Textfig. 15, pag. 191 u. 18, pag. 193). Im vorderen und hinteren Pol des lateralen Lappens läuft er dann wieder mehr spitz aus (s. Textfig. 15, pag. 191).

B. Die Kerne und Fasersysteme des Hypothalamus.

1. Des Lobus medialis: Nucl. anterior tuberis; Tr. tubero-dorsalis; Nucl. lateralis tuberis; Nucl. posterior tuberis; Faserzüge im Haubenwulst.

Dicht am Ependym des Ventriculus tuberis liegen Zellenanhäufungen von oft bedeutender Ausdehnung, welche zum Teil wohl Ependymzellen, zum Teil Fortsetzung des zentralen Höhlengraues des Thalamus darstellen. Lateral davon liegt der Nucl. anterior tuberis (schon von Edinger (9. pag. 151) erwähnt), im vorderen Teil der Seitenwand des Tuber, an manchen Stellen direkt an den Ventrikel stossend. Er besteht aus kleineren und grösseren, meist langgestreckten, spindelförmigen Zellen, zwischen denen ein feines Fasernetz gelegen ist (s. Textfig. 20, pag. 196). Von Fasern kann man dickere und dünnere Bündel unterscheiden. Die dickeren sind Striatumfasern, die zum Teil mit dem Ganglion in Verbindung stehen, zum Teil es durchziehen, um in den Lobus lateralis zu gelangen. Sie strahlen in fast sagittaler Ebene von vorn nach hinten in das Ganglion ein. Sie kreuzen sich dabei mit dünneren Fasern, die im Ganglion wahrscheinlich entspringen von medial lateralwärts und nach vorn, dann in der Vorderwand des Tuber ganz an der Oberfläche nach oben ziehen (Fig. 19, Taf. XIV), hinter den postoptischen Commissuren vorbeilaufen und lateralwärts vom unteren Tractus strio-thalamicus liegend in nach vorn konkavem Bogen in den Nucleus dorsalis thalami eindringen (Fig. 4, Taf. XI). Dieser ziemlich mächtige Zug, den ich noch nirgends erwähnt finde[1]), sei Tractus tubero-dorsalis genannt.

[1]) Kappers hat diesen Zug neuerdings auch bei Thymus vulgaris aufgefunden.

Die beiderseitigen Nucl. anter. tuberis sind durch eine mächtige Commissur verbunden, die im Boden des Tuber direkt am Ventrikel liegt. Sie kam besonders schön am Osmiumpräparat bei Cyprinus auratus zur Anschauung (s. Textfig. 20, pag. 196).

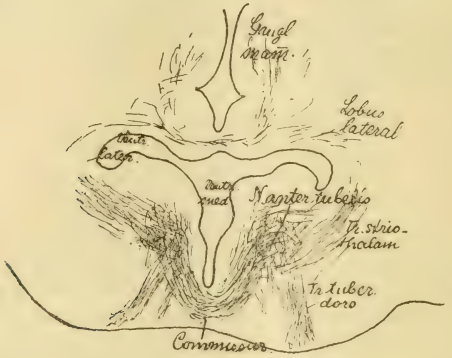

Fig. 20.
Horizontalschnitt durch den Hypothalamus von Cyprinus auratus. Osmiumpräparat.

Kappers hat weiterhin eine Bahn beschrieben, die aus dem vorderen Teil des Tuber jederseits längs des Ventrikel nach hinten zieht und im vorderen Abschnitte der Lobi laterales endet. (Tr. lobo-cinereus brevis.) Für derartige Fasern finden sich auch an unseren Präparaten Homologa, ohne dass es jedoch möglich wäre, ein isoliertes Bündel abzugrenzen.

Nucleus lateralis tuberis (ventrales Ganglion der pars infundibalaris von Haller), liegt ziemlich oberflächlich in der lateralen Wand des Tuber (Textfig. 12, pag. 188 u. Fig. 8, Taf. XII) und besteht aus wenigen Reihen übereinanderliegender grosser Zellen, die sich von der Gegend des Saccus lateralis infundibuli bis in die Vorderwand des Tuber erstrecken (Fig. 19, Taf. XIV). Es hat den Anschein, als wenn in ihn Fasern aus dem Hirnteil der Hypophysis einstrahlten (Forelle; Textfigur 19, pag. 194). Ferner waren Fasern zu beobachten, die als feinste Fäserchen in ihm beginnen hinter dem Eingang in den Lobus lateralis sich sammeln und zunächst in der Hinterwand des Tuber emporziehen, um sich wahrscheinlich dann den Striatumfasern zum Tuber beizugesellen. Ausserdem steht der Kern in Beziehung zu Fasern, die

von vorn her in ihn eindringen (Striatumfasern? — Frontalschnitt von Abramis brama (Fig. 5, Taf. XI) Haller (l. c. pag. 640) konnte ebenfalls einen Zug aus dem basalen Vorderhirnbündel in dieses Ganglion ziehend beobachten; ausserdem sollen umgekehrt Fasern aus dem Ganglion in das basale Vorderhirnbündel gelangen.

Nucleus posterior tuberis (s. Textfig. 12, pag. 188), eine diffuse Anhäufung von mittelgrossen, unregelmässig geformten oder pyramidenförmigen Zellen, die in der Hinterwand des Tuber und ihrer Fortsetzung nach oben (dem Haubenwulst) jederseits von der Mittellinie liegt (s. Fig. 19, Taf. XIV). Sie reicht ventralwärts bis in eine Horizontalebene, die etwas über der Spitze des rinnenförmigen Fortsatzes des Ventric. medialis infundibuli (s. pag. 192) liegt und ist dorsalwärts über die Höhe der Comm. ansulata zu verfolgen. Zwischen den Zellen bilden die Fasern ein dichtes Netzwerk, das mit folgenden Faserzügen in Verbindung steht:

1) Mit Commissurenfasern, die die beiderseitigen Kerne in ihrer ganzen Ausdehnung mit einander verbinden (s. Fig. 21, Taf. XIV). Vielleicht handelt es sich um eine Kreuzung der aus dem Kern nach hinten ziehenden Fasern analog den sub 3 angeführten kreuzenden Fasern (Cyprinus auratus).

2) Fasern aus dem gekreuzten (s. Fig. 23, Taf. XV) und ungekreuzten Anteil des Nervus hypophyseos (s. Fig. 19, Taf. XIV) (s. diesen).

3) Fasern, die aus dem N. posterior tuberis hervorkommen, nach hinten und oben bis zur Comm. ansulata verlaufen, über diese hinwegziehen und dann nicht weiter verfolgt werden können. Sie seien vorläufig als Tr. tubero-posterior bezeichnet. (Forelle) — Diese Fasern entspringen nur zum grössten Teil aus dem Nucl. posterior; zum kleineren Teil aber aus einer vorn und lateral vom untersten Abschnitt desselben in dem lateralen Vorsprung der Hinterwand des Tuber (Forelle) gelegenen Zellenanhäufung der anderen Seite (s. Fig. 19, Taf. XIV). Die Fasern, die aus diesen Zellen kommen, kreuzen in einer fast horizontalen Ebene und gehen dann mit den ungekreuzten nach oben. (Tr. tubero-posterior cruciatus).

4) Der unterste Abschnitt des Nucl. posterior wird ferner von verschiedenen Fasern durchzogen (Cyprinus auratus):

a) von Commissurenfasern zwischen beiden Lobi laterales (schon von Haller beschrieben, l. c. pag. 119);
b) von Kreuzungsfasern des Tr. strio-thalamicus, die in der vorderen Tubergegend herabkommen und nach der Kreuzung in den Lob. lateralis ziehen (vorderer Abschnitt);
c) von Commissurenfasern im hinteren Abschnitt, die wahrscheinlich eine Commissur der Corp. mammillaria (s. diese) darstellen.

In dem medialen Vorsprung der hinteren Tuberwand liegt jederseits ebenfalls ein Ganglion (s. Fig. 19, Taf. XIV), das in Verbindung steht mit einem marklosen aus dem Saccus vasculosus hervorkommenden Zuge und das deshalb Ganglion nervi sacci vasculosi genannt werden mag. Die Fasern dieses Zuges strömen von allen Teilen des S. vasculosus (s. Fig. 20, Taf. XIV), in dessen vordersten Abschnitt zusammen (Forelle), ziehen hinter dem Ventriculus medialis infundibuli, also medial jederseits neben der Mittellinie (s. Textfig. 19, pag. 194) empor, dann über ihn hinweg und fast in einer Horizontalebene nach vorn (s. Fig. 8, Taf. XII), um in dem erwähnten Zellenhaufen ihr Ende zu finden. Haller hat diesen Nerv ebenfalls schon beobachtet (l. c. pag. 604), lässt ihn aber in einer „Riesenzelle in dem kaudalen Abschnitt der Infundibularwand" enden, was nicht mit unseren Beobachtungen übereinstimmt. Edinger (11, pag. 17) hat wohl als erster die Fasern eines Nerven im Saccus vasculosus (bei Selachiern) enden sehen; doch hat er wahrscheinlich den weiteren Verlauf dieser Fasern nicht richtig angegeben. Wir kommen darauf noch zu sprechen.

Nervus hypophyseos: Die Fasern dieses markhaltigen Nerven entspringen in der Grundsubstanz der Hypophysis (s. Fig. 20, Taf. XIV), begeben sich von da jederseits in den Boden des Hypothalamus unterhalb des Recessus lateralis infundibuli, umziehen diesen vorn und hinten, ihn schlingenförmig umfassend (s. Fig. 8, Taf. XII), und sammeln sich schliesslich zu einem hinter dem Ventrikel gelegenen kompakten Bündelchen, das emporsteigt, sich etwa in der Nähe der grössten Ausdehnung der Corp. mammillare mit dem der anderen Seite kreuzt (s. Fig. 23, Taf. XV) und gekreuzt und ungekreuzt in den Nucl. posterior tuberis gelangt.

Die Kreuzung entspricht wahrscheinlich der Decussatio infundibuli, die Edinger bei Selachiern beschrieben hat. (11 pag. 17). Die Fasern derselben sollen „aus der dorsalen Gegend des Zwischenhirns (oder schon aus dem

Mittelhirn) beiderseits herabsteigen" und „nach der Kreuzung sich jederseits in der Seitenwand nach hinten begeben, wo sie bis in die Falten des Saccus vasculosus verfolgt werden können". Was diesen letzten Verlauf anbetrifft, so liegt, wie schon Haller hervorgehoben hat, wahrscheinlich ein Irrtum vor, in dem diese Fasern nach der Kreuzung nicht in den S. vasculosus, sondern wie Haller meint, in die Seitenteile des thalamus gelangen. Nach unserer Beobachtung ist aber auch das nicht richtig, sondern die Fasern der Kreuzung ziehen in die Hypophysis, und Edinger hat nur die Fasern, die zum Saccus vasculosus gehen und fast bis in die Höhe der Kreuzung hinaufziehen, von diesen Hypophysisfasern nicht abgeschieden. Andererseits kann ich Edinger, entgegengesetzt zu Hallers Ansicht, darin nur beistimmen, dass die Fasern von oben kommen und kreuzen und nicht, wie Haller meint, eine Commissur zwischen seitlichen Thalamuspartien darstellen. Nur ist eben der von Edinger unterhalb der Kreuzung beschriebene Zug nicht die Fortsetzung des oberhalb derselben gelegenen Zuges. Ob übrigens ausserdem eine Commissur im Haller'schen Sinne ebenfalls existiert, vermag ich nicht sicher zu entscheiden. Es ist mir nach den Frontalschnitten von Abramis brama nicht ganz unwahrscheinlich.

Edinger hat bei Reptilien die Fasermasse, die etwa die von uns beschriebenen Kreuzungs- und Commissurenfasern enthält, als Decussatio hypothalamica zusammengefasst. Sie liegt schon mehr oder weniger in dem Abschnitt der Hinterwand des Thalamus, der gewöhnlich als Haubenwulst bezeichnet wird. Dieser Haubenwulst, ein sehr kompliziertes Gebiet, das zum Teil allerdings schon dem Mittelhirn zuzurechnen ist, verdient im Zusammenhang kurz besprochen zu werden. In der schematischen Fig. 8, Taf. XII sind alle Gebilde, die er nach unseren Untersuchungen enthält und die im einzelnen schon angeführt wurden oder noch werden angeführt werden, eingezeichnet.

Am meisten caudal liegt das Corpus interpeduncularе, davor die auf dem Längsschnitte etwa V-förmige Commissura ansulata, als deren dorsalster Abschnitt die Kreuzung der Bindearme erscheint, und die vom Tractus tubero-posterior durchbrochen wird. Davor zieht von oben vorn nach hinten unten der Tr. habenulo-peduncularis vorbei. Im dorsalsten Abschnitte des Haubenwulstes liegt der fasciculus long. dorsalis, die Kerne des IV. und III. Hirnnervens durchziehend und schliesslich im Nucl. funiculi long. dors. endend. Zwischen den Nucl. oculomtorii und dem Kern des dorsalen Längsbündels ist ganz dorsal die uns schon bekannte Decussatio der tractus praetecto-bulbares zu sehen. Vom Kern des dorsalen Längsbündels geht ein Zug dünner

Fasern nach vorn — Verbindung mit der Commissura posterior (s. die pag. 208) — und einer nach unten in die Decussatio funic. long. posterioris, die wir noch kennen lernen werden (s. pag. 209). Ventral davon liegt in dem von Haller Tuberculum impar inferius genannten Vorsprung eine weitere Kreuzung, von der wir schon gesprochen haben, die Decussatio der Tractus olfacto-hypothalamici mediales. Ventral schliessen sich dann die Kerne und Fasern an, die wir eben behandelt haben

Zur Übersicht sollen schliesslich nochmals kurz alle Kommissuren und Kreuzungen, die wir in diesem Gebiet kennen gelernt haben, aufgeführt werden. Von dorsal nach ventral lassen sich abtrennen:

1) Commissura ansulata.
2) Decussatio der Bindearme.
3) Decussatio der tract. praetecto-bulbares.
4) Decussatio der funic. longitud. dorsal.
5) Decussatio der Tr. olfacto-hypothalamici mediales.
6) Kommissur der beiden Nuclei poster. tuberis (Decussatio der Tract. tubero-posteriores?)
7) Decussatio eines Teiles der Tr. tubero-posteriores.
8) Decussatio der Nerv. hypophyseos.
9) Commissura intermammillaria.
10) Decussatio der Tr. strio-thalamici.
11) Am ventralsten die Kommissur der Lobi laterales.

2) Die Kerne und Fasersysteme des Lobus lateralis: Nucl. diffusus lobi lateralis. Nucl. cerebellaris hypothalami. Ganglion mammillare.

Betrachtet man einen Horizontalschnitt durch den unteren Abschnitt des Hypothalamus, so sieht man, dass das Gebiet der Lobi laterales fast gleichmässig mit Zellen erfüllt ist (s. Fig. 23, Taf. XV). Vom Ventrikel ausgehend, lassen sich folgende Schichten in der Wand abgrenzen:

1) Eine dicke Schicht eng gelagerter Zellen, die wohl dem Ependym zuzurechnen sind.

2) Mittelgrosse Zellen in diffuser Anordnung.

3) kleinere Zellen in gleicher Anordnung.

Schicht 2 und 3 soll als Nucleus diffusus lobi lateralis zusammengefasst werden.

In weiter höher gelegener Ebene treten dann in der medialen Wand des Lob. lateralis zwei umschriebene Kerne auf; ein grosszelliger lateraler, der Nucl. cerebellaris, ein kleinzelliger medialer das Gangl. mammillare.

Nucl. diffusus lobi lateralis (s. Textfig. 12, pag. 188 u. 21, pag. 206). Catois hat im Lobus lateralis ebenfalls mehrere Schichten verschieden grosser Zellen unterschieden, indem er eine superficielle kleinzelligere von einer grosszelligen mittleren und ausserdem ein zentrales Zellenlager abgrenzt. Wie schon Haller hervorhebt, liegt zwischen den Ganglienzellenschichten und der Ependymschicht ein Raum, in dem die Zellen recht spärlich sind und der von Fasern eingenommen wird. Der Nucl. diffusus erfüllt den ganzen Lobus lateralis (Fig. 22, Taf. XV). Dorsalwärts geht er in die Zellenhaufen des Nucl. posterior thalami über. Die Zellen des Kernes sind meist spindelförmig (s. Fig. 22 u. Fig. 25, Taf. XV), wie erwähnt in der zentraleren Schicht mittelgross, in der peripheren kleiner. Zwischen ihnen liegt ein ziemlich dichtes Fasernetz, das mit folgenden Fasersystemen in Beziehung steht, die ähnlich auch schon von den meisten Autoren hervorgehoben worden sind:

1) mit Fasern aus dem Striatum; dünnere Fasern;

2) mit Fasern aus dem Tr. cerebello-hypothalamicus (s. diesen), die vom Nucl. cerebellaris hypothalami in dicken bogenförmig lateral- und ventralwärts verlaufenden Bündeln in den Nucleus diffusus einstrahlen (s. Fig. 24 u. Fig. 25, Taf. XV);

3) mit Fasern, die aus dem hintersten Teil des Mittelhirns, und zwar dem Ganglion isthmi kommen (Zoarces viviparus) (s. Fig 14, Taf. XIII). Dieser Tractus isthmo-hypothalamicus (s. Textfig. 21, pag. 206), der hier zum ersten Male beschrieben ist, entspringt im Ganglion isthmi (Edinger), das lateral und ventral vom Nucl. lateralis cerebelli am Übergang des Mittelhirns ins Kleinhirn liegt, verläuft zunächst medialwärts, dann ventralwärts, (medial vom lateralen Längsbündel gelegen) gelangt, die Commissura ansulata überschreitend, nach vorn in den Hypothalamus und zieht lateralwärts vom Nucl. ventralis thalami in den Lobus lateralis, wo er sich aufsplittert. Der Zug ist frühzeitig markhaltig;

4) mit Fasern, die vom Nucleus ventralis herkommen (s. diesen). Kappers hat ferner noch Fasern beschrieben, die den vorderen Teil des Lobus mit dem hinteren verbinden; Associationsbahnen, die in dem dichten Fasernetz sicher vorhanden sind, aber an unseren Präparaten nicht abzugrenzen waren.

Nucl. cerebellaris hypothalami (s. Textfig. 21, pag. 206, Fig. 10, Taf. XII, Fig. 21, Taf. XIV u. Fig. 22 – 25, Taf. XV).

Dieser Kern liegt medial vom Ventrikel und erstreckt sich von dessen caudalem Ende ziemlich weit frontalwärts. Er beginnt in einer Horizontalebene, die etwa durch den Boden des Ventrikels hindurchgeht und reicht dorsalwärts über den Ventrikel hinweg, oberhalb dessen er dann teilweise zu liegen kommt. Er stösst medial und hinten an das Gangl. mammillare, medial vorn an den Nucl. post. tuberis, lateral an den Ventrikel, höher oben an den Nucl. diffusus lobi lateralis und schliesslich noch an den Nucleus ventralis. Dorsal von ihm liegt der Nucl posterior thalami (s. Fig. 22 u. 25, Taf. XV). Die Zellen sind grösser als alle übrigen Zellen des Lobus lateralis. Zwischen ihnen liegt ein ausserordentlich dichtes Netzwerk (s. Fig. 23, Taf. X). Von oben her strahlen in ihn die mächtigen Bündel des Tractus cerebellohypothalamicus; doch nicht alle enden in ihm, ein Teil geht durch ihn hindurch weiter in den Nucleus diffusus. Weitere Faserbeziehungen waren nicht nachzuweisen. Der Kern ist in der Literatur bisher noch nicht erwähnt.

Ganglion mammillare (s. Textfig. 12, pag. 188) ebenfalls hier zum ersten Male bei den Knochenfischen abgegrenzt. Es liegt im dorsalen Abschnitt der medialen Wand des hinteren, freien Teiles des Lobus lateralis; durch die erwähnte Furche wird es schon äusserlich nach unten abgegrenzt (Fig. 10, Taf. XII). Es ragt als halbkuglige Vorwölbung in den Spalt zwischen beiden Lobi laterales hinein (s. Fig. 23, Taf. XV) und reicht frontalwärts bis an den Uebergang des Lob. later. in die hintere Tuberwand. Lateralwärts berührt es sich in seinem frontalsten Abschnitt mit dem N. ventralis (s. Fig. 10, Taf. XII), weiter caudal mit dem Nucl. cerebellaris (s. Fig. 23, Taf. XV). Dorsal überziehen ihn mächtige Faserzüge, die aus der Gegend der Comm. ansulata in die Lob. laterales sich begeben und deren Bedeutung, sofern es sich nicht nur um Kleinhirnfasern handelt, nicht zu eruieren war. Die Zellen des Kernes sind sehr klein, zeigen keinen deutlichen Zelleib und einen grossen Kern und deutliches Kernkörperchen (s. Fig. 23, Taf. XV); sie sind zum Teil sehr dicht gelagert.

Die Fasern bilden zwischen ihnen ein sehr dichtes, sehr feines Netzwerk. Das Ganglion kam besonders bei Cyprinus auratus sehr klar zum Ausdruck, war aber auch bei Barbus fluviatilis, Chondrostoma nasus, Abramis brama in ähnlicher Lage zu beobachten. Schwieriger war es, das Ganglion bei der Forelle

aufzufinden. Er ist hier nicht so scharf, besonders gegen den N. ventralis abgrenzbar und liegt wahrscheinlich hier in des Hinterwand des Tuber selbst, am Uebergang derselben in den Lob lateralis, nicht im Lobus lateralis. Von Faserzügen hatten wir die Hauptverbindung mit dem Nucleus anterior, den Tractur thalamo-mammillaris, schon bei Schilderung dieses Kernes erwähnt (s. das dort darüber gesagte). Wahrscheinlich gehen ausserdem aus dem Ganglion Fasern dorso-causalwärts in die Gegend der Commissura ansulata (Haubenbündel des Mammillare?) (wohl identisch mit dem Tractus lobo-peduncularis von Kappers) und sind beide Ganglion durch eine Commissur verbunden.

Der Aufbau des Hypothalamus und seine Beziehungen zu andern Hirnteilen dürften sich nach der vorliegenden Untersuchung in ihren Hauptzügen folgendermassen darstellen:

A. Beziehungen zum Vorderhirn:

1) Mit dem Striatum sind durch den Tractus strio-thalamicus verbunden:
   der Nucleus anterior tuberis;
   der Nucleus lateralis tuberis (?);
   der Nucleus diffusus lobi lateralis.
2) Zum Riechapparat bestehen Beziehungen durch die Tractus olfacto-hypothalamici mediali et lateralis (Endkern unbekannt).

B. Beziehungen zum Thalamus sens. strict.: Es ist verbunden:

1) mit dem Nucleus dorsalis thalami durch den Tractus tubero-dorsalis der Nucleus anterior tuberis:
2) mit dem Nucleus ventralis thalami durch zerstreute Fasern der mittlere und hintere Abschnitt des Hypothalamus;
3) mit dem Nucleus anterior thalami durch den Tractus thalamoma-mmilaris das Ganglien mammillare.

C. Beziehungen zum Cerebellum: Es sind verbunden mit dem Cerebellum durch den Tractus cerebello-hypothalamicus
1) der Nucleus cerebellaris hypothalami;
2) der Nucleus diffusus lobi lateralis.

D. Beziehungen zu weiter caudal gelegenen Hirnteilen: Es sind verbunden

1) der Nucleus diffusus lobi lateralis mit dem Ganglion isthmi durch den Tractus isthmo-hypothalamicus;

2) das Corpus mammillare mit unbekannter Stätte in der Oblongata durch das Haubenbündel des Mamillare (?);

3) der Nucleus posterior tuberis mit unbekannter Stätte in der Oblongata durch den Tractus tubero-posterior.

E. Der Hypothalamus ist das Zentrum der Innervation des Hypophyse und des Saccus vasculosus:

1) der Nucleus posterior tuberis für die Hypophyse, verbunden mit dieser durch den Nervus hypophyseos.

2) der Nucleus nervi sacci vasculosi für den Saccus vasculosus, verbunden mit diesem durch den Nervus sacci vasculosi.

F. Fast sämtliche Kerne des Hypothalamus sind durch Commissurenfasern mit den entsprechenden der anderen Seite verbunden. Es sind zu unterscheiden:

1) die Commissur der Nucl. anter. tuberis;
2) die Commissur der Nucl. diffus. lobi lateralis;
3) die Commissur der Corpora mammilaria;
4) die Commissur der Nucl. posteriores tuberis.

Vergleich des Knochenfischthalamus mit dem Thalamus anderer Vertebraten.

Von den im Thalamus beschriebenen Kernen und Faserzügen sind nur eine beschränkte Anzahl mit Gebilden höherer Vertebraten zu homologisieren. Am besten steht es mit dem Epithalamus, der ja überhaupt, wie von Edinger besonders hervorgehoben worden ist, zu den in der ganzen Vertebratenreihe konstantesten Hirnteilen gehört. Seine Beziehungen bei den Teleostiern stimmen mit denen der Säuger fast vollkommen überein; natürlich fehlen die dort vorhandenen Rindenverbindungen. Das Geniculatum ist dem Geniculatum externum höherer Vertebraten gleichzusetzen; für den Nucl. praetectalis ist bekanntlich bei den Säugern noch kein Homologon gefunden worden. Die Kerne des zentralen Höhlengraues sind ebenso bei den Reptilien und Vögeln zu finden. Das Ganglion ectomammillare, das ja bei den Säugern auch noch nicht zu identifizieren war, besitzen die Teleostier in ähnlicher Faserbeziehung, wenn auch in veränderter

Lage (s. pag. 167) wie die Reptilien und Vögel. Als ziemlich übereinstimmend mit dem Verhalten bei höheren Vertebraten ist besonders das System Nucl. anterior thalami — Tr. thalamo-mammillaris — Ganglion mammillare zu betrachten. Es steht wie dort mit dem Vorderhirn (Striatumbündel zum Nucl. anterior thalami) und wahrscheinlich auch mit der Medulla vom Ganglion mammillare aus in Verbindung. Eine direkte Bahn vom Ganglion mammillare zum Vorderhirn (entsprechend dem Fornix) fehlt; Herricks Fornix ist wohl identisch mit dem Tr. olfacto-hypothalamicus lateralis. Der Tractus olfacto-hypothalamicus medialis entspricht wahrscheinlich dem von Ganser zuerst gesehenen, von Edinger und von Wallenberg eingehend untersuchten basalen Riechbündel zum Zwischen- und Mittelhirn. — Der Nucl. ruber ist durch seine Beziehungen zum gekreuzten Bindearm als identisch mit dem der höheren Vertebraten charakterisiert. Die bei den Säugern vorhandenen Verbindungen des Kernes mit der Rinde, dem Thalamus und dem Rückenmark konnten allerdings noch nicht aufgedeckt werden. Erstere kann natürlich nicht vorhanden sein, die Rückenmarkverbindung hat in irgend einem der zahlreichen in und um den Kern von hinten her einstrahlenden Fasern sicherlich ihr Homologon; nur ist sie nicht abzugrenzen. Ebenso liegt zwischen dem Kern und den benachbarten Thalamuskernen ein so enges Fasernetz, dass zweifellos die mannigfaltigsten Beziehungen möglich sind. — Von allen übrigen Kernen des Thalamus und Hypothalamus lassen nur noch der Nucl. ventralis und dorsalis eine gewisse Homologisierung zu. Diese beiden, von denen der erste in ähnlicher Weise auch bei Reptilien und Vögeln vorkommt, dürften etwa den ventralen Thalamuskernen der Säuger entsprechen. Sie besitzen wie diese eine Verbindung mit dem Striatum, andrerseits endet in ihnen wie dort die sekundäre sensible Bahn, als welche der als Tr. spino-thalamicus beschriebene Zug wohl aufzufassen ist.

Besonders charakteristisch sind für den Thalamus der Teleostier die zahlreichen Verbindungen mit dem Kleinhirn, die für zwei Kerne seines Hauptabschnittes (Nucl. dorsalis, Nucl. ruber), besonders mächtig aber für den Hypothalamus nachzuweisen sind. Es kann ja nicht wundernehmen, wenn bei Tieren, in deren Lebensbetätigung das Gleichgewicht eine so grosse Rolle spielt, das Hauptzentrum des Gleichgewichtes, das Cerebellum, mit der

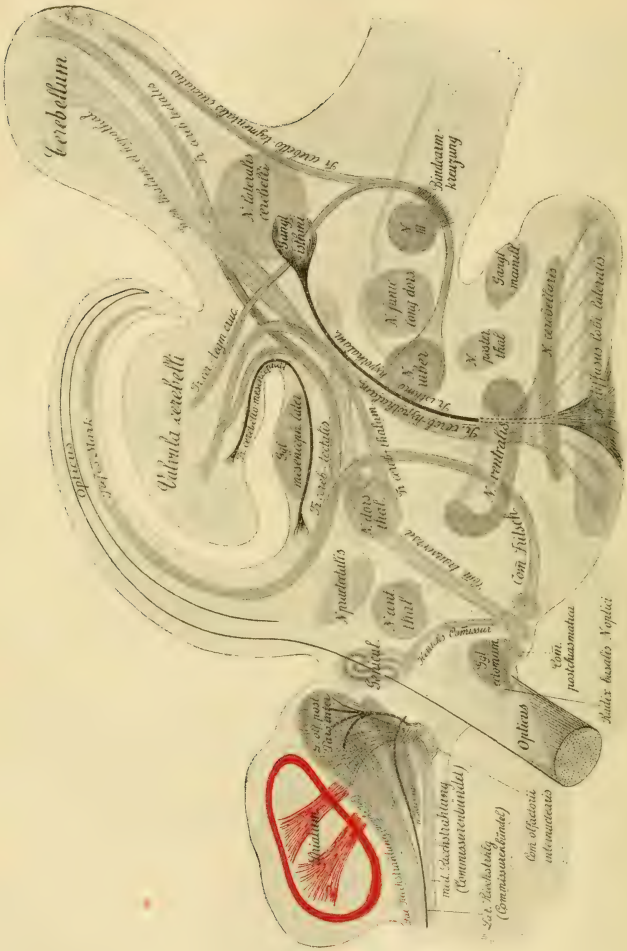
Cerebellum
Valvula cerebelli
Pedunculus cerebelli
Balkenkreuzung
Tractus opticus
Corpus mamillare
Ganglion habenulae
Commissura anterior
Commissura posterior
Nucleus ruber
Substantia nigra
Pedunculus cerebri
Pes pedunculi
Tegmentum
Aquaeductus cerebri
Nucleus oculomotorii
Nucleus trochlearis
Nucleus tegmenti
Nucleus nervi trigemini
Nucleus nervi abducentis
Nucleus nervi facialis
Nucleus nervi acustici
Nucleus nervi glossopharyngei et vagi
Nucleus nervi accessorii
Nucleus nervi hypoglossi
Nucleus ambiguus
Nucleus olivaris inferior
Nucleus olivaris superior
Nucleus arcuatus
Nucleus pyramidalis
Nucleus funiculi gracilis
Nucleus funiculi cuneati
Nucleus funiculi lateralis
Nucleus centralis
Nucleus dorsalis
Nucleus ventralis
Nucleus anterior
Nucleus lateralis
Nucleus medialis
Nucleus posterior
Nucleus intermedius
Nucleus reticularis
Nucleus tractus solitarii
Nucleus tractus spinalis nervi trigemini
Nucleus tractus mesencephalici nervi trigemini
Nucleus tractus descendens nervi trigemini
Nucleus tractus spinalis nervi accessorii
Nucleus tractus cerebellaris anterior
Nucleus tractus cerebellaris posterior
Nucleus tractus cerebellaris lateralis
Nucleus tractus cerebellaris ventralis
Nucleus tractus cerebellaris dorsalis
Nucleus tractus cerebellaris medialis
Nucleus tractus cerebellaris superior
Nucleus tractus cerebellaris inferior
Nucleus tractus cerebellaris intermedius
Nucleus tractus cerebellaris posterior
Nucleus tractus cerebellaris an

Hauptzentrale der Motilität und Sensibilität, die der Thalamus doch zweifellos darstellt, in engster Verbindung steht.

Der Thalamus als Ganzes ist, abgesehen von seinen Beziehungen zum Opticus, nach seinem anatomischen Bau als ein mächtiges Umschaltungszentrum zwischen den Impulsen, die vom Vorderhirn einerseits, von Hypothalamus, Cerebellum und Medulla andererseits in ihn gelangen, anzusehen. Es dürfte sowohl eine Beeinflussung aller dieser Hirnteile vom Thalamus als auch aller auf einander durch Vermittlung des Thalamus möglich sein. Inwieweit es sich in den Bahnen um ausschliesslich rezeptorische oder motorische handelt, wird erst durch genaue experimentelle Untersuchungen festzustellen sein.

Anhang.

In diesem Anhang sollen einige Bahnen des Mittel- und Kleinhirns beschrieben werden, die bei der Untersuchung des Thalamus einerseits wegen ihrer direkten Beziehung zu diesem, andrerseits wegen der notwendigen Abgrenzung gewisser Bahnen des Thalamus gegenüber diesen räumlich oft so eng benachbarten und durchflochtenen Bahnen untersucht werden mussten. Es soll hierbei die Literatur nicht so ausführlich beigezogen werden wie bisher, sondern im wesentlichen nur eine einfache Beschreibung gegeben werden. Vom Mittelhirn sind alle wesentlichen langen Bahnen, vom Kleinhirn nur die Bahnen untersucht worden, die von ihm zu frontalwärts gelegenen Hirnteilen ziehen.

Mittelhirn.

Funiculus longitudinalis dorsalis. F. uniculus long. lateralis. Commissura ansulata. Tr. cerebello-tectalis.

I. Funiculus longitudinalis dorsalis.

Die Beobachtungen haben sich wesentlich auf den Ursprung dieses Fasersystems erstreckt. Erst durch die Untersuchung embryonalen Materials war es möglich über diese zur Klarheit zu kommen. Das dorsale Längsbündel gehört zu den frühzeitig markhaltigen Systemen. Neben den Embryonen von Zoarces viviparus wurden ausgewachsene Exemplare von Cyprinus auratus beigezogen.

Das hat zu folgenden Resultaten geführt.

1) Die Hauptmasse, namentlich der dicken Fasern, entspringt in einem vor dem Oculomotoriuskern liegenden, sich dicht an dessen Kerngebiet anschliessenden Kern im obersten Teil des Haubenwulstes (Tub. impar. superius Haller) (s. Fig. 8,

Taf. XII u. Fig. 11. Taf. XIII), der sich von da seitlich in das hintere Mittelhirn hinein erstreckt. Die Zellen dieses schon Fritsch als Endstätte von Fasern des dorsalen Längsbündels bekannten Kernes, sind sehr gross, noch grössser als die des Oculomotoriuskernes. Zwischen ihnen befindet sich ein feines Netzwerk von Fasern (s. Fig. 11, Taf. XIII), von dem nach zwei Richtungen sich Züge ablösen, zur Commissura posterior und zu einer Kreuzung im Haubenwulst.

Im dorsalen Abschnitt des Kernes fallen einige ausserordentlich grosse Zellen auf, wie man sie auch sonst noch im weiteren Verlauf des dorsalen Längsbündels, ihm dicht anliegend, findet. Sie werden, wie besonders schön die L. Ramòn y Cajalsche Färbung zeigt, förmlich von dünnen Fasern des Hauptbündels umsponnen, wie Mayser es so charakteristisch für die Zellen des Oculomotoriuskernes schildert, ähnlich wie man einen Apfel mit der ganzen Hand umspannt (l. c. pag. 285).

2) Die Fasern zur Commissura posterior (s. Fig. 6, Taf. XI, Fig. 11 u. 12, Taf. XIII, Fig. 25, Taf. XV) sind dünnen Kalibers. Sie sollen sich nach Edinger (9) „nach dem Ursprung unter Teilung trennen, wo dann die einen in die Comm. posterior hinüber zur anderen Seite, die anderen im Längsbündel kaudalwärts ziehen.“ Ist dieses auch nicht sicher, so steht jedenfalls soviel fest, das beide einen gemeinsamen Ursprungskern haben (Zoarces viviparus, s. Fig. 12, Taf. XIII). Wohin die Fasern nach Eingang in die Commissur auf der anderen Seite gelangen, ist nicht zu eruieren gewesen. Nach Mayser sollen Fasern aus diesem Commissurteil „aus dem motorischen Feld, bezw. der Formatio reticularis stammen“ und gleichwertig Fasern des hinteren (und lateralen) Längsbündels sein. Held hat auch bei Säugern Fasern des dors. Längsbündels in die Commissura posterior verfolgen können. Wahrscheinlich ist also der Faserverlauf der, dass die Fasern aus dem Kern des dorsalen Längsbündels einerseits direkt nach hinten, andrerseits durch die Commissur und den anderseitigen Kern des dors. Längsbündels hindurch mit den Hauptfasern derselben nach hinten ziehen (gekreuztes dorsales Längsbündel. – Die Commissura posterior ist also eigentlich eine Kreuzung). Die Zusammengehörigkeit von Commissura posterior und dorsalem Längsbündel wird auch noch dadurch wahrscheinlich gemacht.

dass beide zu gleicher Zeit, recht frühzeitig, ihre Markscheiden erhalten (Zoarces viviparus).

3) Verbindung mit der Kreuzung im Haubenwulst (s. pag. 200.) Die sehr dünnen Fasern dieser Verbindung ziehen vom Netzwerk des dors. Längsbündelkernes ventralwärts und ein wenig frontalwärts in die schon erwähnte (auch von Edinger beschriebene) Kreuzung (s. pag. 200) (s. Fig. 8, Taf. XII). Wohin sie nach Ueberschreiten der Mittellinie gelangen, ist nicht sicher, Sie strahlen nach unten und lateralwärts aus (Zoarces viviparus, s. Fig. 9, Taf. XII).

Vom Kern aus ziehen die Fasern des Längsbündels nach hinten um zunächst den Oculomotoriuskern zu durchbrechen.

Auf diesem Wege stossen zu ihm

4) weitere Fasern, die in medialen Partien des Thalamus ihren Ursprung haben. Mayser hat derartige Bündelchen schon bei Teleostiern und Edinger bei Selachiern beschrieben; sie sind besonders von Haller geleugnet worden. Allerdings gibt es auch nach ihm eine geringe Anzahl Fasern, die aus dem Ganglion des Tuberc. impar superius (unser Kern des dors. Längsbündels) kommen und in tiefe Thalamusteile gelangen. Sie ziehen bei uns erst hinter dem Kern ins Hauptbündel; wenn auch das Gebiet des Kernes keineswegs scharf abgrenzbar ist, so sieht es doch nicht so aus als wenn die Fasern dort mit Zellen in Verbindung ständen. (Cyprinus auratus. Ramón y Cajalsche Färbung (s. Fig. 25, Taf. XV.) Die Fasern haben mittelstarkes Kaliber; ihr Ursprung in bestimmten Zellen des Thalamus war nicht festzustellen.

5) Dicht vor dem Oculomotoriuskern begibt sich der Tr. praetecto-spinalis (bulbaris) (s. pag. 178) zum Teil gekreuzt, zum Teil ungekreuzt (Haller) in den ventralen Abschnitt des dorsalen Längsbündels (Zoarces viviparus, s Fig. 12, Tafel XIII).

6) Am Oculomotoriuskern erhält das Hauptbündel eine wesentliche Verstärkung, besonders dicker Fasern. Der weitere Verlauf in der Medulla und dem Rückenmark ist nicht mehr untersucht worden.

II. Funiculus longitudinalis lateralis.

Auch hier habe ich mich wesentlich auf die Feststellung des Endpunktes beschränkt. Wie besonders deutlich der Horizon-

talschnitt durch die Forelle (Fig. 16, Taf. XIII), aber auch der Längsschnitt durch Zoarces viviparus zeigt, endet das laterale Längsbündel fast vollständig im Torus semicircularis wie es schon von Fritsch beschrieben worden ist; und zwar in einer Kernansammlung, die Edinger Nucleus lateralis Mesencephali nennt. Edinger hat diesen Kern als Endkern des lateralen Längsbündels auch bei Reptilien und Vögeln nachweisen können, während er „bei Amphibien wenigstens durch die Lagebeziehung zu erkennen ist" (Edinger). Das Bündel gehört nach Wallenbergs Untersuchungen wahrscheinlich zum Acusticusapparat, bis zu dessen Ursprung in der Oblongata es degenerativ zu verfolgen ist.

III. Die Commissura ansulata.

Die Fasermasse, die an der Basis des Mittelhirns liegt und von den älteren Autoren als Commissura ansulata bezeichnet wurde, enthält, wie schon mehrere neuere Autoren hervorgehoben haben, nur zum geringeren Teil wirkliche Commissurenfasern. Mayser (l. c. pag. 347) hat sie sogar im Gegensatz zu Fritsch, der sie (l. c. pag. 74) „exquisites Commissurensystem" nennt, als exquisite Kreuzung aufgefasst. Unsere Untersuchungen bei Cyprinus auratus, Chondrostoma nasus, Barbus fluviatilis, Salmo trutta wurden teils an Horizontalschnitten, teils an Längsschnitten vorgenommen. Bei der letzteren Schnittrichtung erscheint die Commissur auf dem Medianschnitt als V-förmiges Gebilde. Nur die Fasern, die durch die Medianebene, also dieses V-förmige Gebiet hindurchziehen, sind natürlich eigentlich zur „Comm. ansulata" zu rechnen; während auf dem Commissurenbild der Horizontalschnitte tatsächlich viele Fasern, die auf derselben Seite bleiben, aber von medial schräg lateralwärts verlaufen, den Eindruck von Commissurenfasern machen. Ausserdem wird das Gebiet von Fasern in der Längsrichtung durchzogen; alle diese Züge sollen hier zusammen dargestellt werden. Textfig. 22, pag. 211 zeigt sie in schematischer Darstellung. Die Figur ist als ein von hinten unten nach vorn oben verlaufender Schrägschnitt gedacht, in dem die höher und tiefer gelegenen Gebilde in eine Ebene verlegt sind. Die Übereinanderlagerung der Züge ist angedeutet.

1. Am basalsten und medialsten liegen Fasern, (untere Pyramide Aut.), die vor dem Corp. interpeduncul are kreuzen und

auf der anderen Seite durch den lateralen Abschnitt des basalen Mittelhirns hindurch ins Tectum opticum gelangen (s. Fig. 16, Taf. XIII). Die Kreuzung der Fasern verschiebt ihren Ort in der Weise, dass die basalsten am weitesten hinten (entsprechend der nach hinten etwas ausgebogenen Spitze des V), die höher gelegenen mehr vorn über die Mittellinie gehen. Die Fasern kommen aus der Medulla, sind also als Tr. bulbo- (spino-tectalis) cruciatus und zwar (s. unten) medialis zu bezeichnen. Zu diesem Zuge gesellen sich in höheren Ebenen Fasern aus lateralen Partien

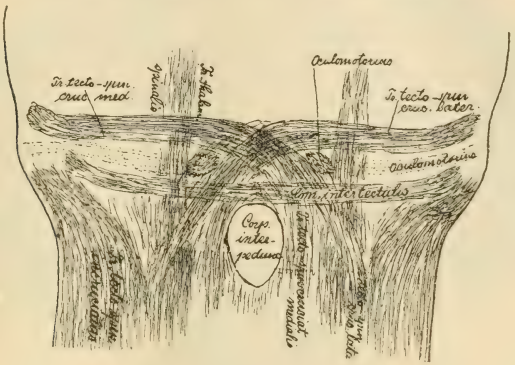

Fig. 22.
Schema des Faserverlaufes in der Commissura ansulata

der Oblongata (vom medialen mehr oder weniger scharf durch den Tr. spino-thalamicus getrennt), die weiter vorn über die Mittellinie gelangen (s. Fig. 24, Tafel XV) (im vorderen Schenkel des V), dann sich vorn an den Zug anlegen, und mit ihm ebenfalls ins Tectum ziehen. Sie sind ihm gegenüber als Tr. bulbo-(spino-)tectalis cruciatus lateralis (s. Fig. 24, Taf. XV) zu bezeichnen.

2) Lateral liegt ebenfalls auch schon basal ein mächtiges Fasersystem, deren Fasern auf lateralen Längsschnitten (s. Fig. 24, Taf. XV) in zum Teil schräger, zum Teil querer Schnittrichtung erscheinen, was dadurch zustande kommt, dass die Fasern von medial lateralwärts verlaufen, wie es die Horizontalschnitte zeigen (s. Fig. 16, Taf. XIII u. Fig. 17, Taf. XIV). Die Fasern gelangen die Comm. ausulata nur durchquerend in die Seitenteile der Mittel-

hirnbasis und von da ins Tectum (Tr. bulbo- (spino-) tectalis incruciatus.

3) Etwas dorsaler verläuft jederseits durch die Comm. ausulata zwischen Tr. spino-tectalis cruciatus lateralis und medialis der Tr. bulbo- (spino-) thalamicus (s. pag. 182).

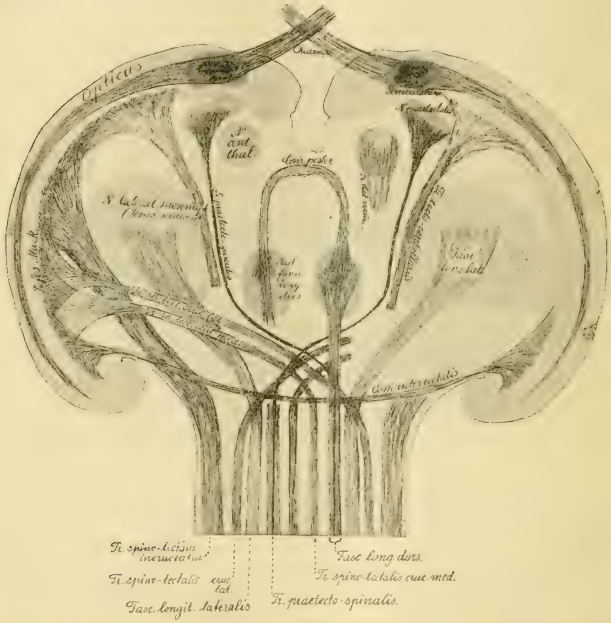

Fig. 23.
Schematische Darstellung des Verlaufes der Hauptbahnen des Mittelhirnes.

4) Als eigentliche Kommissur ist nur ein Faserzug zu erwähnen, der im hinteren Schenkel des V über die Mittellinie ziehend, die beiden Tecta (Commissura intertectalis) (s. Fig. 24, Tafel XV) wahrscheinlich auch die Tori semicirculares (Catois) miteinander verbindet.

5) Mitten durch die Comm. ansalata zieht zunächst von dorsal ventralwärts, dann fast rechtwinklig nach aussen umbiegend, der Oculomotorius (s. Fig. 11, Taf. XIII u. Textfig. 22).

IV. Tractus cerebello-tectalis cruciatus et incruciatus,

die zum Teil schon beschrieben sind (s. pag. 173), zum Teil noch weiter unten beschrieben werden sollen (s. pag. 213).

Fassen wir unsere Darlegung über die langen Bahnen des Mittelhirns zusammen, so haben wir zwei, die in der Basis des Mittelhirns enden (resp. entspringen):

1) den Funiculus longitudinalis dorsalis,
2) den Funiculus longitudinalis lateralis.

Alle übrigen ziehen ins Tectum und bilden das „tiefe Mark" des Mittelhirns.

1) der Tr. praetecto-spinalis, der im Nucl. praetectalis endet, welcher wohl schon zum Tectumgrau mitzuzählen ist;
2) der Tr. bulbo- (spino-) tectalis cruciatus medialis;
3) der Tr. bulbo- (spino-) tectalis cruciatus lateralis;
4) der Tr. bulbo- (spino-) tectalis incruciatus;
5) der Tr. cerebello-tectalis incruciatus et cruciatus (?);
6) die Commissura intertectalis.

Diese Fasern nehmen die ventrale Faserschicht im Tectum ein, während die dorsale die Endausbreitung des Optikus darstellt. Schema Textfig. 23 gibt eine Übersicht über alle diese Bahnen und ihre Beziehung zum Mittelhirn. Er ist als Schrägschnitt gedacht, der von unten hinten nach vorn oben verläuft. Alle darüber und darunter liegenden Gebilde sind in eine Ebene projeziert.

Cerebellum.

Vom Kleinhirn sind nur die Bahnen untersucht worden, die es mit frontal gelegenen Hirnteilen verbinden. Es sind folgende Züge zu unterscheiden:

1) Tractus cerebello-tectalis (s. Textfig. 21, pag. 206). (Crus cerebelli ad cerebrum directum Fritsch, Brach. antero-superius Haller). Die Fasern dieses Zuges, die nach Haller aus Purkinjezellen kommen, sammeln sich aus zahlreichen feineren Bündelchen zu einem mächtigen Strange, der zunächst im ventralen, medialen Gebiet des Hauptteiles des Kleinhirnes liegt und bis in den hintersten Kleinhirnpol zu verfolgen ist. Seine Fasern stammen nach Haller zum Teil auch aus der anderen Kleinhirnhälfte. Dieses Bündel, dem sich auch Fasern aus der Valvula beigesellen, zieht dann vor dem Nucleus lateralis cerebelli (Rindenknoten von Mayser) vorbei durch das Übergangsganglion Mayser (Corp. quadrig. posterius Fritsch) hindurch ventral- und lateralwärts, und schliesslich in leicht nach oben konkavem Bogen (s. Fig. 24, Taf. XV), medialwärts vom lat. Längs-

bündel (s. Fig. 16, Taf. XIII) gelegen, nach vorn und vereinigt sich etwas hinter der Commissura posterior mit der Fritsch'chen Kommissur. Von da geht es ins Tectum. Die Vereinigung mit der Fritsch'chen Kommissur ist nach unserer vorherigen Auseinandersetzung wahrscheinlich so aufzufassen, dass ein Teil der Fasern selbst oder Teilungsäste derselben durch die Kommissur ins Tectum der anderen Seite gelangen (s. pag. 173). Endigungen der Fasern im Geniculatum, wie sie Haller beschreibt, waren nicht zu beobachten. Wahrscheinlich gelangen, wie Haller meint, auch Fasern aus dem Tectum durch diesen Zug ins Kleinhirn.

2) Tr. cerebello-hypothalamicus (s. Textfig. 21, pag. 206) (Tr. cerebelli ad lobum inferiorem Mayser. Brachium cerebelli antero-inferius von Haller. Tr. diencephalo-cerebellaris Edinger). Die Fasern kommen aus lateralen Partien des Hauptteiles des Cerebellum, sowie aus der Valvula. Die aus der Valvula kommenden durchflechten sich hierbei mit den von hinten kommenden Fasern des dorsalsten Kleinhirnarmes, der später noch erwähnt werden wird, vereinigen sich mit den aus dem Hauptteil kommenden vor dem Nucl. lateralis cerebelli (von diesem wahrscheinlich auch Fasern beziehend) und ziehen durch das Uebergangsganglion frontal- und ventralwärts (s. Fig. 25, Taf. XV). Hierbei durchflechten sich ihre medialen Partien mit den Fasern des Tr. cerebello-tectalis. Der ganze Zug bildet meist kein einheitliches Bündel, sondern besteht aus einzelnen, mehr oder weniger dicht zusammenliegenden Strängen. Diese durchbrechen auf ihrem weiteren Weg zunächst das dorsale Längsbündel (lateralsten Abschnitt, s. Fig. 25, Taf. XV), dann den Tractus spino-thalamicus, und schliesslich den Nucleus ventralis, indem sie ein hinteres Stück von ihm absprengen (s. Fig. 25, Taf. XV), verlaufen dann lateralwärts vom Nucl. ventralis in den Lob. lateralis hypothalami, wo sie sich zum Teil im N. cerebellaris hypothalami (s. Fig. 23, 24 u. 25, Taf. XV) aufsplittern, zum Teil aber noch bis in die Peripherie des Lobus lateralis verfolgen lassen (s. Fig. 21, Taf. XIV, u. 23, Taf. XV). Im Lobus lateralis durchkreuzen sie sich mit der Endausbreitung des Tr. strio-thalamicus.

Vom Tr. cerebello-hypothalamicus geht bei seinem Eintritt in den Thalamus ein Bündelchen ab, das in ihm isoliert weit zurück ins Cerebellum zu verfolgen ist, und sich höchstwahr-

scheinlich frontalwärts in den Nucl. dorsalis begibt. (Cyprinus auratus). (Tr. cerebello-thalamicus) (siehe Fig. 25, Taf. XV).

3) Tr. cerebello-tegmentalis cruciatus (s. Textfig. 21, pag. 206) (Gekreuzter Bindearm Aut.). Seine Fasern stammen teils aus der Valvula, teils aus dem Hauptteil des Cerebellum; erstere gehen vor dem Nucl. lateralis cerebelli, letztere hinter diesem Kern nach abwärts. Beide gehen dann gemeinsam in die mächtige hinter dem Oculomotoriuskern gelegene Kreuzung ein (s. Fig. 8, Taf. XII, Fig 11, Taf. XIII u. Fig. 17, Taf. XIV). „Die Kreuzung beginnt, wenn man von hinten vorn geht, mit den dorsalsten Bündeln und schliesst mit den ventralsten, die bis in die Commissura ansulata herabreichen" (Mayser l. c. pg. 328). Nach der Kreuzung nehmen die Fasern verschiedene Verlaufsrichtungen ein. Ein Teil splittert frontal- und lateralwärts wärts auseinander, ein Teil dagegen, und zwar die Hauptmasse, verläuft zunächst ein wenig lateral, biegt dann fronto-ventralwärts um und tritt mit einem Kern in Beziehung, der ventral und lateral vom N. dorsalis thalami und dem Kern des dorsalen Längsbündels liegt. Dieser Kern ist schon vorher als N. ruber näher beschrieben worden (s. Fig. 11, Taf. XIII Zoarces viviparus; Fig. 17, Taf. XIV, Forelle, Fig. 24, Taf. XV, Cyprinus auratus).

4) Ausser diesen drei Hauptzügen des Cerebellum, die frontalwärts gelangen, war schliesslich noch ein kleiner Zug zu beobachten, der am dorsalsten in das Mittelhirn eintritt, und sowohl aus der Valvula wie dem Hauptteil des Kleinhirns kommt, ganz in der Nähe des Ventrikels um die Übergangsstelle des Cerebellums ins Mittelhirn herumbiegt, dann fast horizontal immer in der Nähe des Ventrikels frontalwärts zieht und sich nahe der hinteren Kommissur verliert. Vielleicht handelt es sich nur um ein abgesprengtes Bündel des Tr. cerebello-tectalis. Er sei vorläufig Tr. cerebello-mesencephalicus genannt (s. Fig. 24, Taf. XV u. Textfig. 21, pag. 206).

Alle diese Bahnen, die sowohl bei Cyprinus auratus, Barbus fluviatilis, Chondrostoma nasus, Zoarces viviparus, teilweise auch bei der Forelle untersucht wurden, sind in der schematischen Textfig. 21 eingezeichnet.

Das Cerebellum steht also frontalwärts in Verbindung

1) mit dem Mittelhirndach durch den Tractus cerebello-tectalis (cruciatus et incruciatus?);

2) mit der Basis des Mittelhirns durch den Tr. cerebello-mesencephalicus;

3) mit dem Nucleus dorsalis thalami durch den Tractus cerebello-hypothalamicus;

4) mit dem Hypothalamus durch den Tractus cerebello-hypothalamicus;
5) mit dem Nucleus ruber durch den Tractus cerebello-tegmentalis cruciatus.

Freiburg i. B., 15. Dezember 1904.

Literaturverzeichnis.

1. Baudelot: Etude sur l'anatomie comparée de l'encephale des poissons. Mémoires de la Société des Sciences naturelles de Strassbourg. T. XVI.
2. Bellonci, G.: Ricerche intorno all' intima tessitura del cervello dei Teleostei. Reale Accademia dei Lincei. Roma 1879.
3. Derselbe: Über den Ursprung des Nervus opticus und den feineren Bau des Tectum opticum der Knochenfische. Zeitschr. f. wissensch. Zoologie, Bd. XXXV.
4. Derselbe: Intorno alla struttura e alle connessioni dei lobi olfattorii etc. Reale Accad. dei Lincei. Roma 1882.
5. Derselbe: Intorno all' apparato olfattivo e olfattivo-ottico del Cervello dei Teleostei. ibid. Roma 1885. Serie 4. Vol. 1.
6. Derselbe: Ueber die zentrale Endigung des Opticus bei den Vertebraten. Zeitschr. f. wissensch. Zoologie, Bd. XLII. 1888.
7. Catois, E. H.: Recherches sur l'histologie et l'anatomie microscopique de l'encéphale chez les poissons. Bulletin scientifique de la France et de la Belgique, T. XXXVI.
8. David, J. J.: Die Lobi inferiores des Teleostier und Ganoidengehirnes. Inaug.-Dissertat. Basel 1882.
9. Edinger, L.: Vorlesungen über den Bau der nervösen Zentralorgane. V. Auflage 1896. VII. Auflage 1904.
10. Derselbe: Untersuchungen über die vergleichende Anatomie des Gehirnes, I. Vorderhirn. Abhandlungen der Senckenberg'schen naturforschenden Gesellschaft. Bd. XV 1888.
11. Derselbe: II. Das Zwischenhirn, ibidem. Bd. XVIII.
12. Derselbe: III. Neue Studien über das Vorderhirn der Reptilien, ibidem. Bd. XIX.
13. Derselbe: IV. Studien über das Zwischenhirn der Reptilien, ibidem. 1899.
14. Derselbe: V. Untersuchungen über das Vorderhirn der Vögel in Gemeinschaft mit A. Wallenberg und G. M. Holmes, ibidem. Bd. XX 1903.
15. Derselbe und Wallenberg, A.: Untersuchungen über das Gehirn der Tauben. Anatom. Anzeiger, Bd. XV. 1899.
16. Fritsch, G., Untersuchungen über den feineren Bau des Fischgehirnes. Berlin 1878.
17. Gehuchten, A. van: Contribution à l'étude du système nerveux des Teleostéens. La Cellule, t. X. 2e. fascicule 1893.

18. Haller, Bela: Vom Bau des Wirbeltiergehirnes I. Teil. Salmo und Scyllium. Morphol. Jahrb., Bd. 26.

19. Herrick, C. L.: The Commissures and Histology of the Teleostean Brain. Anat. Anzeiger VI. 1891.

20. Derselbe: Notes upon the Anatomy and Histology of the prosencephalon of the Teleosts. American Naturalist. Vol. XXVI.

21. Derselbe: Contributions to the Morphology of the Brain of Bony Fishes II. Journal of comparative Neurology. Vol. I, 1891.

22. Derselbe: Contributions to the Morphology of the Brain of Bony Fishes. Journal of comp. Neur. Vol. II, 1892.

23. Johnston: The Brain of Petromyzon. Journal of Comparative Neurology. Vol. XII, 1902.

24. Derselbe: The Brain of Acipenser. A contribution to the Morphology of the vertebrate Brain. Zoologische Jahrbücher. Abteil. für Anatomie und Ontogonie der Tiere. Bd. XV, 1902.

25. Kappers, Ariëns: De Banen en centra in de Hersenen der Teleostiers en Selachiers. Academisch Proefschrift. Amsterdam 1904.

25a. Derselbe: The structure of the Teleostean and Selachian Brain. Journal of Comparative Neurology Vol. XV. 1905.

26. Krause: Experimentelle Untersuchungen über die Sehbahnen des Goldkarpfens (Cyprinus auratus), Archiv für mikroskopische Anatomie und Entwicklungsgeschichte. Bd. 51, 1898.

27. Mayser, P.: Vergleichend anatomische Studien über das Gehirn der Knochenfische mit besonderer Berücksichtigung der Cyprinoiden. Zeitschr. f. wissensch. Zoologie. Bd. XXXVI, 1881.

28. Osborn: The origin of the Corpus callosum. Morpholog. Jahrbücher. Bd. XII, 1887.

29. Rabl-Rückhard: Zur Deutung und Entwicklung des Gehirnes der Knochenfische. Archiv für Anatomie und Physiologie. Anat. Abteilung. 1882.

30. Sanders, A.: Contributions to the Anatomy of the central nervous System of Vertebrate Animals. Philosophical Transactions. Bd. 177, 1886.

31. Derselbe: On the Anatomy of the central nervous System in Vertebrate Animals: Teleostei. Transactions of the Royal Society of London. V. 196. 1878.

32. Stieda, L.: Studien über das zentrale Nervensystem der Knochenfische. Zeitschr. f. wissenschaftl. Zoologie. Bd. 18, 1868.

33. Derselbe: Über die Deutung der einzelnen Teile des Fischgehirns. Zeitschr. f. wissensch. Zoologie. Bd. 23, 1873.

Erklärung der Figuren auf Tafel XI—XV.

Wenn keine besondere Färbung angegeben ist, sind die Schnitte nach der Weigertschen Markscheidenfärbung gefärbt. Die Zellen meist nach der Nissel'schen Färbung eingetragen.

Fig. 1. Sagittalschnitt durch das Vorderhirn von Barbus fluviatilis.

Fig. 2. Sagittalschnitt durch das Vorderhirn von Barbus fluviatilis. Lateraler gelegene Ebene.

Fig. 3. Sagittalschnitt durch das Vorderhirn von Cyprinus auratus. S. Ramón y Cajalsche Färbung. Laterale Ebene.

Fig. 4. Lateraler Sagittalschnitt durch den Thalamus von Cyprinus auratus. Färbung wie Fig. 3.

Fig. 5. Frontalschnitt durch das Gehirn von Abramis brama. Vorderer Thalamusabschnitt.

Fig. 6. Sagittalschnitt durch das Gehirn von Chondrostoma nasus. Detail.

Fig. 7. Sagittale Ansicht der Gebilde in der Nähe der Mittellinie des Vorderhirns und Thalamus von Barbus fluviatilis. Die Figur ist so zu verstehen, dass alles mit scharfem Contur umrandete einen etwas extramedianen Sagittalschnitt darstellt, in welchen die direkt lateralwärts davon gelegenen Gebilde successive eingezeichnet sind. Die Figur enthält so alles, was medialwärts vom Hauptzug des Tr. strio-thalamicus liegt.

Fig. 8. Schema der Anordnung der Kerne und des Faserverlaufes in der hinteren Tuberwand und dem Haubenwulst. Sagittalschnitt.

Fig. 9. Nur wenig extramedianer Sagittalschnitt durch den Haubenwulst eines Embryo von Zoarces viviparus.

Fig. 10. Frontalschnitt durch den Thalamus von Cyprinus auratus. Nissel'sche Färbung.

Fig. 11. Sagittalschnitt durch das Gehirn eines Embryo von Zoarces viviparus. Dieselbe Altersstufe wie Fig. 9. Etwas lateralere Ebene als Fig. 9.

Fig. 12. Horizontalschnitt durch das Gehirn eines gleichalten Embryo von Zoarces viviparus.

Fig. 13. Lateraler Sagittalschnitt durch das Gehirn eines etwas jüngeren Embryos von Zoarces viviparus.

Fig. 14. Weiter lateral gelegener Sagittalschnitt durch dasselbe Gehirn wie Fig. 13.

Fig. 15. Lateraler Sagittalschnitt durch den Thalamus der Forelle.

Fig. 16. Horizontalschnitt durch das Gehirn der Forelle. Ebene der Decussatio der tr. praetecto-spinales.

Fig. 17. Horizontalschnitt durch das Gehirn der Forelle. Ventralere Ebene als Fig. 16.

Fig. 18. Horizontalschnitt durch das Gehirn der Forelle. Ebene zwischen Schnitt Fig. 17 und Fig. 18. Detail.

Fig. 19. Horizontalschnitt durch den dorsalen Abschnitt des Hypothalamus der Forelle. Detail.

Fig. 20. Horizontalschnitt durch den basalsten Abschnitt des Hypothalamus der Forelle.
Fig. 21. Horizontalschnitt durch den Thalamus der Forelle. Ebene des Nucleus ventralis.
Fig. 22. Lateraler Sagittalschnitt durch den Thalamus von Cyprinus auratus. Nisselsche Färbung.
Fig. 23. Horizontalschnitt durch den Hypothalamus von Cyprinus auratus. S. Ramón y Cajalsche Färbung.
Fig. 24. Lateraler Sagittalschnitt durch den Thalamus von Barbus fluviatilis.
Fig. 25. Sagittalschnitt durch den Thalamus von Cyprinus auratus. S. Ramón y Cajalsche Färbung. Medialere Ebene als Fig. 4.
Fig. 26. Zellen aus dem N. magnocellularis strati grisei des Thalamus. S. Ramón y Cajalsche Färbung.

Aus der entwicklungsgeschichtlichen Abteilung des anatomischen Instituts zu Breslau.

Beiträge zur Histologie und Entwicklungsgeschichte des Kleinhirns,

nebst Bemerkungen über die Entwicklung der Funktionstüchtigkeit desselben.

Von

Dr. **Kurt Berliner.**

Hierzu Tafel XVI und 19 Figuren im Text.

In gleicher Weise, wie die Erforschung des Zentralnervensystems im Allgemeinen während der Periode der Vorherrschaft der Golgi-Methode an einer gewissen Einseitigkeit zu leiden hatte, sehen wir auch die eigentliche histologische Untersuchung des Kleinhirns geraume Zeit hindurch sehr vernachlässigt, trotzdem gerade in diesem so kompliziert gebauten Abschnitt des Zentralorgans noch viele Fragen bezüglich feinerer Strukturverhältnisse, deren Lösung durch die Golgi-Methode nicht zu erwarten stand, zu beantworten waren. Wenngleich nun in neueren Arbeiten über das Zentralnervensystem bezüglich der Untersuchungsmethoden ein erfreulicher Wandel zu verzeichnen ist, und vor Allem auf neurocytologischem Gebiete hierdurch bereits viel Neues zu Tage gefördert wurde, so weisen doch unsere Kenntnisse über die Organisation des Kleinhirns im besonderen noch immer zahlreiche Lücken auf. Das gilt in erster Linie für die Frage der histologischen Zusammensetzung des Stratum granulosum, sowie der morphologischen Bedeutung der transitorischen oberflächlichen Körnerschicht. Auch die Entwicklungsgeschichte des Kleinhirns und speziell die damit verknüpften histogenetischen Prozesse bedürfen in vieler Hinsicht noch der Klärung.

So rechtfertigten sich erneute Untersuchungen in dieser Richtung, an die ich auf Anregung von Herrn Professor Schaper heranging, und deren Resultate den Gegenstand der folgenden Mitteilung bilden sollen.

Der erste Teil der vorliegenden Arbeit wird sich mit der histologischen Natur der sogenannten „Eosinzellen" (Denissenko) der Körnerschicht beschäftigen, wobei versucht worden ist, unter Anwendung aller neueren für das Zentralnervensystem besonders erfolgreichen Untersuchungsmethoden, sowie unter gleichzeitiger kritischer Verwendung alles durch frühere Beobachtungen darüber Bekannten eine klarere Vorstellung über die morphologische Bedeutung dieser bis vor Kurzem völlig rätselhaften Gebilde zu schaffen. — Der zweite Abschnitt wird von der Entwicklung des Kleinhirns und zwar im Besonderen von den Beziehungen der histogenetischen Prozesse zur äusseren morphologischen Entfaltung des Organs handeln. In einem Schlusskapitel endlich ist der Versuch gemacht worden, auf Grund der im vorigen Abschnitt gemachten Erfahrungen, sowie unter Verwendung einiger neuer Feststellungen über die Markreifung im Kleinhirn, einen Einblick zu gewinnen in die Beziehungen zwischen der fortschreitenden inneren Organisation und der sich allmählich entwickelnden Funktionsfähigkeit des Cerebellum.

Gleich an dieser Stelle möchte ich Herrn Professor Schaper meinen besten Dank aussprechen für das Interesse, mit dem er meine histologischen Arbeiten stets gefördert, und für die vielseitige Unterstützung, die er mir speziell bei diesen Untersuchungen zu teil werden liess. Ein beträchtlicher Teil des verwerteten Materials stammt aus seiner Sammlung.

Den Herren der Breslauer Kinderklinik bin ich für Überweisung des menschlichen Materials ebenfalls zu Dank verpflichtet.

I. Die „Eosinzellen" (Denissenko) in der Körnerschicht des Kleinhirns.

Schon in den siebziger Jahren beschrieb Denissenko (19) eigentümliche zwischen die „Körner" des Stratum granulosum des Kleinhirns eingestreute Gruppen von Zellen, „dicht neben einander liegend und durch feine Fortsätze unter einander verfilzt", die durch eine besondere Affinität zum Eosin charakterisiert waren. Wenn er auch, wie aus den beigegebenen Abbildungen hervorgeht, davon überzeugt war, Gruppen von Zellen vor sich zu haben, setzte er doch hinzu, dass Kerne „nur selten und mit

Mühe" in den eosinophilen Elementen zu unterscheiden seien. Er hielt diese Gebilde mit Rücksicht auf deren engen Zusammenhang mit Nervenfasern für Ganglienzellen, worin sich ihm Beevor (6), allerdings nicht ohne gewisse Bedenken, anschloss.

In der älteren Literatur begegnen wir den erwähnten Elementen nur noch in Schwalbes „Lehrbuch der Neurologie" (59), das sich auf ein kurzes Referat der Ergebnisse Denissenkos beschränkt, und in Ranviers Lehrbuch (51). Letzterer gibt zum ersten Male eine den wahren Verhältnissen am nächsten kommende Zeichnung (Fig. 378, l. c.), stellt jedoch über das Wesen der eosinophilen Körper eine sehr eigenartige Vermutung auf. Er glaubt sie als Trümmer von im normalen Kleinhirn degenerierenden Nervenzellen betrachten zu müssen.

Da diese Elemente der Darstellung durch die Golgi-Methode, die bald die Arbeitskräfte aller Untersucher des Nervensystemes in Anspruch nahm, unzugänglich[1]) sind, gerieten sie allmählich in Vergessenheit.[2])

Erst in neuerer Zeit, nachdem sich die Aufmerksamkeit der Autoren wieder mehr den Ergebnissen anderer histologischer Methoden zugewandt hat, finden sich wiederum einige Angaben über die „eosinophilen Elemente" in der jüngeren Literatur zerstreut, während man in den neueren Lehrbüchern der Gewebelehre noch vergeblich nach einer Beschreibung dieser Gebilde sucht.

Nach alledem schien eine kritische Sichtung der verschiedenen Ansichten, sowie eine umfassende Nachprüfung des Gegenstandes von entwicklungsgeschichtlichen, histologischen und vergleichend-anatomischen Gesichtspunkten dringend erwünscht.

Als Material für meine hierauf bezüglichen Untersuchungen dienten mir neben einer grossen Anzahl mir freundlichst überlassener Präparate aus der Sammlung des Herrn Professor Schaper zahlreiche von mir angefertigte und nach den ver-

[1]) Ramón y Cajal (16) hat sie allerdings auch in Chromsilber-Präparaten gesehen und als hellbraune schattenartige Flecken abgebildet, die keineswegs die für die Imprägnation charakteristische Schwarzfärbung zeigen. Er bezeichnet sie als „cellules névrogliques".

[2]) Waldeyer (66) erwähnt in seinem für die Geschichte der Kenntnisse vom Zentralnervensystem so bedeutungsvollen Referat vom Juni 1891 ebenfalls die „Eosinzellen" Denissenkos, weiss aber mit ihnen nichts Rechtes anzufangen. Er möchte sie am ehesten mit den kleineren Nervenzellen der Körnerschicht zusammenbringen.

schiedensten Methoden behandelte Schnitte von Kleinhirnen aller Wirbeltierklassen, darunter auch viele vom menschlichen Cerebellum.

Ich möchte im folgenden zunächst über die Technik der Darstellung der erwähnten Gebilde einiges kurz zusammenfassen und dabei gleichzeitig die aus den einzelnen Behandlungsmethoden resultierenden Bilder beschreiben. Was die

Fixierung

betrifft, so lieferten Alkohol, Zenkersche Flüssigkeit, Pikrin-Sublimat, Grafs Chromoxalsäure, 5% Kal. bichrom., Müllersche, Erlickische Flüssigkeit und schliesslich auch Formalin brauchbare und prinzipiell übereinstimmende Resultate; allerdings erwies sich Formalin nicht immer als zuverlässig.

Das hauptsächlichste Charakteristikum für das Verhalten der eosinophilen Körper bei der

Färbung

ist die ausgesprochene Affinität zu sauren Farbstoffen, zum Eosin, Bleu de Lyon (wasserlösliches Anilinblau), Orange G, Rubin S, sowie zu besonderen Farbgemischen, wie phosphorwolframsaurem Haematoxylin (Mallory). Für die Doppelfärbung mit Eosin und polychromem Methylenblau (Unna) scheint mir folgendes Vorgehen am sichersten zu sein:

1. Fixierung in Zenkerscher Flüssigkeit,
2. Paraffineinbettung,
3. Färbung:
   a) ca. 15 Min. in einer conc. wässrigen Eosin-Lösung,
   b) 6—12 Stunden in einer bis zur Durchsichtigkeit (ca. 1 : 50) verdünnten Lösung von Unnas polychromen Methylenblau.
4. Differenzierung in 96% Alkohol, bis das Präparat eine rotviolette Farbe zeigt.

An nach dieser und anderen noch zu erwähnenden Methoden behandelten Schnitten liess sich bald feststellen, dass die in Frage stehenden Elemente bei allen denjenigen Wirbeltieren vorkommen, deren Kleinhirn eine voluminös entwickelte Körnerschicht besitzt. Bei Amphibien (Frosch und Salamander) und Reptilien (Schildkröte) waren sie nicht (wenigstens nicht als scharfumschriebene, distinkte Gebilde) zu finden.

Was zunächst die Grösse dieser Körper im ausgebildeten Zustande betrifft, so entspricht sie im Kleinhirn der Säuger inklusive des Menschen (Taf. XVI, Figg. 1 u. 2) etwa einer Fläche, die 2—3 dicht zusammenliegende Körnerzellenkerne einnehmen würden. Vergleichend anatomisch kann man im allgemeinen eine Grössenzunahme mit Aufsteigen in der Vertebratenreihe konstatieren. Während sie im Kleinhirn der Teleostier (Amiurus, Trutta (Taf. XVI., Fig. 5) noch unscheinbar und locker gefügt sind, stellen sie bei den Vögeln (Perdix, Gallus, Anas) (Taf. XVI, Fig. 3) schon recht voluminöse, kompakte Körper dar.

In gleichem Sinne variiert die Form der Elemente bei den verschiedenen Wirbeltieren. Bei Selachiern (Taf. XVI, Fig. 6) und Teleostiern (Taf. XVI, Fig. 4 u. 5) sind ihre Konturen noch wenig scharf ausgesprochen, bei den Säugern (Taf. XVI, Figg. 1 u. 2) treten sie als ziemlich scharf begrenzte Gebilde auf. Es sind teils spindelförmige, teils unregelmässig polygonale, an den Kanten oft ausgezackte und durch anliegende Körnerzellen vielfach eingebuchtete Gebilde, die in das Geflecht markhaltiger Fasern der Körnerschicht eingelagert sind.

Mit Sicherheit lässt sich nun konstatieren, dass nirgends in den acidophilen Körpern ein Kern zu finden ist, vielmehr erscheinen sie als Anhäufungen gröberer und feinerer in den zentralen Partien am dichtesten zusammenliegender Granula, die in die Maschen eines dichten, zarten Faserfilzes eingelagert sind. Dieser Faserfilz hängt allseitig mit dem die ganze Körnerschicht durchsetzenden Reticulum zusammen, das fast den gesammten Raum zwischen den Zellkörpern der Golgi- und der Körnerzellen ausfüllt.

Im Hinblicke auf das Fehlen eines Kernes war von vornherein die Möglichkeit, dass es sich um Zellen handeln könnte, auszuschliessen.

Ganz besonders deutliche Bilder bieten in Grafs Chromoxalsäure fixierte und nach Biondi-Heidenhain gefärbte Präparate, in denen die Affinität zum Säurefuchsin klar zum Ausdruck kommt. Wie aus Fig. 2 (Taf. XVI) der Abbildung der Körnerschicht einer jungen Katze hervorgeht, sind an so behandelten

Schnitten die einzelnen Granula mit aussergewöhnlicher Deutlichkeit differenziert[1]).

Interesse verdienen auch nach der Methode von Kulschitzky-Wolters behandelte Schnitte (Taf. XVI, Figg. 1 u. 4), bei deren Bearbeitung die Zusammensetzung der Differenzierungsflüssigkeit in verschiedener Weise variiert wurde, was jedoch auf das Aussehen der Bilder wenig Einfluss hatte: so wurde mit Salzsäure oder Ferricyankalium differenziert. (Weigerts Borax-Ferricyankalium, Plessen-Rabinovicz' Lithion-Ferricyankalium). An diesen Präparaten (Taf. XVI, Figg. 1 u. 4) ist ausser den tiefschwarz gefärbten Granulis und markhaltigen Fasern nichts imprägniert: die Kerne erscheinen darin blassgrau.

Aus solchen Bildern geht deutlich hervor, dass die Markfasern ohne Unterbrechung und in ihrer Struktur unverändert an den Granula-Anhäufungen vorbei- und vielleicht auch durch dieselben hindurchziehen. Ganz untrüglich erkennt man dieses Verhalten in lange differenzierten Schnitten durch das Kleinhirn von Mustelus, in denen die markhaltigen Fasern nach der Methode von Plessen-Rabinovicz vollständig gefärbt sind. Die von Berkley ausgesprochene Vermutung, dass die markhaltigen Fasern vor Eintritt in die eosinophilen Körper ihre Markscheide verlieren und diese erst nach Verlassen derselben wieder erhalten, hat sich an meinen Präparaten nirgends bestätigt.

Bemerkenswert ist noch, dass man in solchen Präparaten stets feinste Granula diffus über den ganzen Schnitt verteilt sieht, die sich von den ja auch sehr zahlreichen Querschnitten markhaltiger Fasern durch Wechseln des Focus leicht unterscheiden lassen. Die Figg. 1 u. 4, Taf. XVI, zeigen solche Körnchen allenthalben zwischen den Zellkernen der Körnerschicht zerstreut.

Über die

Anatomische und physiologische Bedeutung

der hier beschriebenen Elemente sind bisher verschiedene Vermutungen ausgesprochen worden: ich möchte diese im folgenden

[1]) Für die Technik der Darstellung mittels dieser Methode ist die Tatsache interessant, dass die Intensität der Rotfärbung entsprechend dem Säuregrade der Farblösung anscheinend zunimmt.

mit gleichzeitigem Hinweis auf die aus meinen Präparaten gewonnenen Anschauungen darstellen.

Mit den „eosinophilen Elementen" Denissenkos und Beevors haben bisher nur zwei Untersucher die in Frage stehenden Gebilde bewusst identifiziert, nämlich Berkley (9) und Hill (30).

Berkley widmet den Körpern eine längere Besprechung und mehrere Abbildungen. Er ist von den späteren Autoren der einzige, der Zellen vor sich zu haben meint, wenn er sich auch der schwerwiegenden Bedenken dagegen wohl bewusst ist. Er sieht in ihnen Nervenzellen, was er durch den Hinweis auf die Erfahrung begründet, dass diese Gebilde in Fällen von allgemeiner Degeneration der nervösen Elemente des Kleinhirns mit den Nervenfasern und einem grossen Teile der Körnerzellen zusammen degenerieren, im Gegensatze zu den ja dann zur Wucherung gelangenden gliösen Gewebsbestandteilen[1]). Berkley beschreibt und zeichnet meist dreieckige oder spindelförmige Zellleiber, die von zahlreichen in eine „homogene Matrix" eingelagerten, „den Zellkern völlig verdeckenden" groben Granulis gebildet werden und durch die ganze Körnerschicht diffus verteilt sind; dort am zahlreichsten, wo der „anastomosing plexus" am dichtesten ist. Hieraus und aus der engen Nachbarschaft mit den das Geflecht bildenden Markfasern zieht er den gewagten Schluss, dass von diesen „Zellen" den mit ihnen in Berührung stehenden Fasern „Impulse" erteilt werden.

Hill, der vorwiegend mit der Silberimprägnationsmethode arbeitete, spricht von „clumps of molecular substance", die nach seiner Ansicht sicherlich mit Nervenzellen nichts zu tun haben. Auf seiner Fig. 3 (l. c.) sieht man in der Mitte dieser grossen, runden, zwischen den Zellen der Körnerschicht gelegenen grob granulierten Flecken Quer-, Schräg- und Längsschnitte von Nervenfasern, letztere hier und da in zwei Äste sich gabelnd. Hill neigt, indem er sich im wesentlichen auf eine Kombination solcher und mittels der Golgi-Methode gewonnener Bilder stützt, zu der

[1]) Ich möchte hier daran erinnern, dass Weigert mit seiner spezifischen Methode Gliafasern in der Körnerschicht des normalen Kleinhirns nur sehr spärlich hat nachweisen können. Am sclerotischen Cerebellum dagegen sind sie allenthalben darin zu finden.

Vermutung, dass die eosinophilen Elemente Anschwellungen der „Moosfasern“ an deren Teilungsstellen enthielten. Er denkt auch an eine innige Verflechtung der in Golgi-Präparaten sichtbaren, von den Moosfasern rosettenartig abgehenden Ästchen mit Protoplasmafortsätzen der Körnerzellen.

Dass es sich bei den fraglichen Gebilden um eine innige Verflechtung der zahlreichen in der Körnerschicht befindlichen Endverästelungen von ins Kleinhirn aufsteigenden Achsenzylindern handele, war auch uns von vornherein höchst wahrscheinlich. Derartige Endknäuel hat Dogiel (s. Taf. XVI, Fig. 8: Kopie von Dogiels Fig. 3, Taf. XXXVI) 1896 (20) mittels der vitalen Methylenblaufärbung dargestellt. Er beschreibt die Endigungen der Moosfasern, wie folgt: „Jeder einzelne markhaltige Zweig verliert in der granulierten Schicht zuletzt seine Markscheide und gewinnt das Aussehen eines dicken, varikösen Fadens, der nach längerem oder kürzerem Verlaufe in einige Endzweige von verschiedener Dicke zerfällt. Letztere winden sich in ihrem Verlaufe und geben seitlich einige mehr oder weniger gebogene Fädchen ab, die sich untereinander verflechten und zuletzt ein rundes, ovales oder unregelmäßiges Endknäuel bilden.“ „Was die markhaltigen Zweige betrifft, die von den Moosfasern abzweigen, so endigen sie alle in ebensolchen Endknäueln, wie die marklosen Zweige.“ „Gewöhnlich weisen die Fäden, welche einen Knäuel bilden, verschieden gestaltete und verschieden grosse Verdickungen auf, welche dem ganzen Knäuel (s. Fig. 8, Taf. XVI) ein eigentümliches Aussehen verleihen.“ Derartige Faserknäuel, durch deren Anhäufung selbständige körperliche Gebilde vorgetäuscht werden könnten, wurden von Schaper (57) auch an anderem Orte, nämlich in der Selachier-Retina, ebenfalls mit der vitalen Methylenblau-Methode dargestellt, und als „Verflechtung der grossen sternförmigen oder subepithelialen Zellen der inneren Körnerschicht“ (s. dort, Taf. III, Fig. 11) beschrieben und abgebildet.

Dogiel vermutet in den von ihm gesehenen Endknäueln „perizelluläre Geflechte, welche wahrscheinlich kleine Körnerzellen umgeben“. Gegen letztere Annahme wandte sich S. Meyer (41), dem es nach subkutaner Methylenblauinjektion gelungen war, grob knäuelförmige Gebilde, die er für Nervenendigungen hielt,

zwischen den Zellen der Körnerschicht darzustellen. Er gründete seinen Widerspruch besonders auf den bedeutenden zwischen Körnerzellen und Eosinkörpern bestehenden Grössenunterschied (s. o. pag. 224).

Von besonderem Interesse ist ein Vergleich der von mir erhaltenen Bilder mit den von Held (26) publizierten. Held hat bekanntlich nach Anwendung einer von ihm angegebenen Doppelfärbung mit Erythrosin und Methylenblau überall dort, wo Achsenzylinderendigungen mit dem Protoplasmaleibe oder den Protoplasmafortsätzen anderer Zellen in Verbindung treten („Achsenzylinderendflächen"), Anhäufungen von Granulis („Neurosomen") gefunden. So hat er auch im Kleinhirn Körnchenhaufen dargestellt, die er wegen ihrer nach Behandlung mittels seiner Methode zu Tage tretenden Ähnlichkeit mit den Glomerulis olfactoriis als Glomeruli cerebellares bezeichnet. Auch nach seiner Anschauung treten in diesen Glomerulis „Moosfasern und Achsenzylinderzweige der grossen Körnerzellen zusammen mit Dendriten der kleinen Körnerzellen in Beziehung". Dass die von Held abgebildeten Granula (s. dort Taf. XIII, Fig. 2) mit den von mir speziell nach Biondi-Heidenhain-Präparaten (nach Fixation mit Grafs Chromoxalsäure) beschriebenen (s. Taf. XVI, Fig. 2) identisch sind, ist mir sehr wahrscheinlich.

In gewissem Gegensatze zu allen diesen Vermutungen, die sich sämtlich auf die durch die Golgi-Methode gewonnenen Grundanschauungen von der histologischen Zusammensetzung des Zentralnervensystems stützen, stehen die Resultate Bethes (10, 11, 12). Nach seiner Schilderung dehnen sich die auf der Oberfläche aller Ganglienzellen nachweisbaren Golginetze an manchen Stellen des Nervensystems von den Zellen aus durch die ganze graue Substanz „mehr oder weniger diffus" aus. Ein solches grosses diffuses Golginetz glaubt Bethe auch in der Körnerschicht des Kleinhirns zu sehen. Die gleiche Anschauung von einem diffusen Netze, das der Granular- wie der Molecularschicht gemeinsam sein soll, vertritt Auerbach (4) in dessen Bildern (l. c. Taf. II, Fig. 4) die fraglichen Körper als Anhäufungen von Körnchen mit grosser Deutlichkeit zu sehen sind. Die von ihm als „Plaques" bezeichneten Elemente der Kleinhirnrinde hält Bethe für „lokale Zusammenballungen von Golgi-Netzen". Er bildet Taf. XXX, Fig. 26 (l. c.) diffuse Netze von feinsten Fäserchen ab, in die zu zartesten

Zweigen sich teilende Achsenzylinder, hier und dort durch dickere Anastomosen untereinander verbunden, überzugehen „scheinen". „Ausserdem treten in die Netzbalken sich verzweigende Protoplasmafortsätze ein, welche vom Golgi-Netze umsponnen sind", die aber nach Bethes Ansicht nicht, wie die „Golgileute" annehmen, von gemeinen Körnerzellen[1]) herstammen, sondern von den durch einen typischen Ganglienzellkern ausgezeichneten Zellen.

Ich möchte hier bemerken, dass die Abbildung Bethes keineswegs befriedigen kann, da sie halbschematisch ist, ein Vorwurf, den in jüngster Zeit v. Lenhossék (35) gegen die Figuren Bethes im allgemeinen erhoben hat, wie mir scheint, nicht mit Unrecht, wenn man auch die Schwierigkeit der bildlichen Darstellung so komplizierter Verhältnisse nicht unterschätzen darf.

Die von Held beschriebenen Granula, „Neurosomen", hält Bethe für Zerfallsprodukte der Golgi-Netze; er sucht dies durch den Hinweis darauf zu bekräftigen, dass er nach seiner Molybdän-Methode grössere Ballen von Golgi-Netzen mit reichlichen Achsenzylinderaufsplitterungen überall dort darstellen konnte, wo Held die dichtesten Neurosomenanhäufungen fand, nämlich, ausser in den Plaques, unterhalb der Purkinjezellen des Kleinhirns und in

[1]) Wie Bethe an anderer Stelle der gleichen Arbeit (10) hervorhebt, ist es ihm trotz aller Versuche nicht geglückt, in den kleinen Körnerzellen des Kleinhirns Neurofibrillen darzustellen. Deshalb und auch mit Rücksicht auf die für eine Ganglienzelle nicht charakteristische Struktur des Zellkerns kann er sich nicht davon überzeugen, in ihnen Nervenzellen vor sich zu haben. Bei seiner sonst durchaus nicht unberechtigten Skepsis den Golgi-Bildern gegenüber kann ihm die Existenz eines nur nach dieser Methode darstellbaren Achsenzylinderfortsatzes nicht beweisend sein. Im Gegensatze dazu möchte ich hier nur erwähnen, dass Dogiel (20) auch mit der vitalen Methylenblaufärbung die zarten als Achsenzylinder angesehenen senkrecht aufsteigenden Fasern bis heran zu ihrer Zweiteilung in der Molecularschicht mit grösster Deutlichkeit hat darstellen können (s. Dogiels Abbldg. 3, Taf. XXXVI). Zum mindesten die überwiegende Menge der sogenannten kleinen Körnerzellen dürfte demnach wohl als „nervös" zu betrachten sein, zumal, worauf schon 1861 Bergmann und später Obersteiner (44), Sommer (60) Raecke (50), hingewiesen haben, bei stärkerer Beteiligung des Cerebellum am paralytischen Prozess, der bekanntlich speziell die nervösen Elemente destruiert, sowie bei atrophischen Zuständen in der Regel ein wenn auch nur partieller Körnerausfall in der Körnerschicht festzustellen ist. „Gerade am Kleinhirn", sagt Obersteiner, „kann man erkennen, wie die pathologischen Alterationen der Gewebe häufig Fingerzeige für gewisse normale Verhältnisse abzugeben vermögen."

den Glomerulis olfactoriis. In seiner Fig. 6, Taf. XXIX bildet er ein Golgi-Netz ab, dessen Faserbälkchen in kleine Körnchen zerfallen sind. Er hält mangelhaften Zutritt des Fixierungsmittels für die Ursache dieser Schädigung.

Der Behandlung mittels der Molybdän-Methode stellen sich in der Körnerschicht des Kleinhirns, wie Bethe selbst hervorhebt, ganz aussergewöhnliche Schwierigkeiten entgegen, da die zahlreichen Kerne der Körnerzellen den Farbstoff an sich ziehen und so von den zu färbenden Fibrillen ablenken.[1]) Ich selbst habe einige Zeit lang Versuche mit Bethes Färbung angestellt, und es ist mir nach längerem Bemühen gelungen, an einem besonders günstigen Schnitte durch eine Windung, in dem das Einstrahlen der Achsenzylinder in die Körnerschicht deutlich zu übersehen ist, an einer Stelle des Präparates ein feinstes Netzwerk darzustellen, in das hinein sich Achsenzylinder verästeln. Allerdings ist das Bild nicht von einer derartigen wünschenswerten Schärfe, die es mir ermöglichte, wichtigere Folgerungen zu ziehen. Sonst sah ich allenthalben auch in Bethe-Präparaten und zwar auch in Schnitten, die von dicht unter der Oberfläche gelegenen Partien der fixierten Blöcke stammten, in ein ganz diffuses Faserwerk eingelagerte Körnchen.

Schliesslich habe ich mich auch mit Ramón y Cajals neuester Silber-Methode eingehend beschäftigt, sie am Kleinhirn des Menschen und des Kaninchens angewendet. An diesen Präparaten, die auch in anderer Beziehung, besonders in der Färbung der Achsenzylinder, meist den höchsten Anforderungen an Vollständigkeit und Brillanz entsprachen, konnte ich das Bestehen eines Netzwerkes feinster miteinander kommunizierender Fäserchen innerhalb der Plaques feststellen. In dieses Netzwerk sah ich, besonders deutlich an einer Stelle eines Präparates vom neugeborenen Kaninchen, aber auch vielfach im menschlichen Cerebellum, in der Schnittebene verlaufende aus der weissen Substanz in die Körnerschicht emporsteigende Achsenzylinder übergehen. Das Bild ist im Hinblick auf die intensive Schwarzfärbung der ge-

[1]) Semi Meyer (41) hat eine Methode angegeben, die, wie er behauptet, eine Darstellung von Neurofibrillen auch in unmittelbarer Umgebung von Zellkernen ermöglicht. Es handelt sich dabei um eine Imprägnierung der Neurofibrillen mit Berlinerblau. Meine an dieses Verfahren geknüpften Hoffnungen wurden enttäuscht.

nannten Fäserchen, wie sie durch Nachtonung der Cajal-Präparate in Goldchlorid erreicht wurde, von einer Schärfe und Klarheit, dass ich das Bestehen von Nervennetzen innerhalb der acidophilen Elemente für bewiesen erachten kann (s. Taf. XVI, Fig. 7). Hinzufügen möchte ich noch, dass in den Plaques ausserdem sich ein nach Goldtonung hellgraues, feingekörntes Wabenwerk zeigt, in dessen nur zart angedeutete Umrisse die schwarz dargestellten Fasern des Netzes eingelagert scheinen. Auch Auerbach (4) hat dieses Wabenwerk gesehen, eine Feststellung, die ihn zur Annahme „einer dem Netzwerk der Achsenzylinder zwischengelagerten Materie" führte. Die Frage, wie man eine derartige Einlagerung deuten soll, macht grosse Schwierigkeiten. Auerbach neigt zu der Vermutung, eine Art Zwischensubstanz vor sich zu haben. Letztere Annahme findet sich bekanntlich in der Literatur mehrfach. Schon Gerlach (23) und Stieda (61) sahen zwischen den Kernen und Fasern „eine feinkörnige Grund- oder Zwischensubstanz". Auch nach Weigert (67) können „Zwischensubstanzen im Zentralnervensystem a priori durchaus nicht bestritten werden", „wenn auch für eine moleculare Masse bei dem Reichtum an nervösen Elementen kaum Platz zu sein scheint". Den gleichen Standpunkt vertritt Ramón y Cajal (15, 16). Damit steht auch die Frage nach der Deutung der von mir beschriebenen Granula (s. Fig. 1—5, Taf. XVI) im Zusammenhang. Sind es wohlcharakterisierte Gewebsbestandteile („Neurosomen?"), wie Held (26) will, oder handelt es sich bei ihnen lediglich um Zerfallsprodukte der Neurofibrillen, wie Bethe (10) annimmt, oder sind es etwa durch die Fixierungsmittel bedingte Niederschläge aus der Gewebsflüssigkeit? Ich halte diese Angelegenheit für noch nicht spruchreif, eben im Hinblicke auf die von mir in Cajal-Präparaten festgestellte gleichzeitige Darstellung der Nervennetze und eines diffusen körnigen Wabenwerkes. Jedenfalls scheint mir aus der Anhäufung der Körnchen innerhalb meist scharf umschriebener Grenzen hervorzugehen, dass dadurch begrenzte Gewebsbestandteile angedeutet werden, in welche die Granula eingelagert sind.

Mein Material gestattet mir leider nicht, über die Art der Entstehung der acidophilen Körper zuverlässige Angaben

zu machen. In Cajal-Präparaten von einem 12 cm langen Schweinsembryo, die im verlängerten Mark und auch in der „weissen Substanz" des Kleinhirns schon deutlich imprägnierte Achsenzylinder zeigen, ist in der Körnerschicht noch nichts von Faserung zu entdecken. Man sieht hier ein diffuses graues Wabenwerk mit eingelagerten Granulis. Bei jungen Tieren jedoch, ebenso beim menschlichen Neugeborenen sind die „eosinophilen Elemente" schon mit Sicherheit nachzuweisen, wenngleich noch nicht als so wohlumgrenzte und morphologisch selbständige Gebilde wie beim Erwachsenen. Diese Eigenschaften gewinnen die Körper erst nach völligem Abschluss der Entwicklung.

Fassen wir zum Schluss die durch meine Untersuchungen über die eosinophilen Körper gewonnenen Ergebnisse kurz zusammen, so können wir etwa folgende Sätze formulieren:

1. Die eosinophilen Körper sind durch eine besondere Affinität zu Farbsäuren charakterisierte Gebilde der Körnerschicht aller höher entwickelten Wirbeltierkleinhirne; sie sind von unregelmässiger, im ausgebildeten Zustande meist ziemlich scharf begrenzter Form und von verschiedener, meist nicht unbeträchtlicher Grösse (durchschnittlich 2—3 mal so gross als der Kern einer Körnerzelle).

2. Sie sind mit aller Sicherheit keine Zellen, sondern präsentieren sich in nach gewöhnlichen Färbungsmethoden hergestellten Präparaten als Anhäufungen grösserer und kleinerer Körnchen, zwischen denen bei geeigneten Methoden ein Flechtwerk feinster Fasern zu erkennen ist. Es sind stets diese Körnchen, welche sich am intensivsten mit dem Farbstoff beladen, und daher als diejenigen Bestandteile der eosinophilen Körper anzusehen sind, welche denselben ihre charakteristische Farbreaktion verleihen. Es hat ferner den Anschein, dass die Körnchen und das Fasernetz innerhalb der eosinophilen Körper durch eine Art von Zwischensubstanz zu einem mehr oder weniger einheitlichen Gebilde vereinigt werden.

3. Es ist als erwiesen zu betrachten, dass gewisse aus der weissen Substanz aufsteigende

Achsenzylinder in den eosinophilen Körpern endigen, d. h. sich hier in feinste Ästchen teilend in ein Netzwerk oder Flechtwerk übergehen, das mit Hilfe von Ramón y Cajals neuer Methode mit grosser Deutlichkeit dargestellt werden kann. Es ist ferner höchst wahrscheinlich, dass noch Endverästlungen anderer Neuronen in den Faserfilz der eosinophilen Körper eingreifen. Auch scheint es, dass die eosinophilen Körper durch direkte Faserzüge miteinander in Verbindung stehen. Neurogliafasern beteiligen sich nach meinen Beobachtungen nicht am Aufbau dieser Körper, jedenfalls nicht in irgendwie wesentlichem Maße.

4. Nach den bisherigen histologischen Befunden kann man heute schon mit Sicherheit soviel behaupten, dass es sich in den eosinophilen Körpern um einen nervösen Eigenapparat der Körnerschicht des Kleinhirns handelt; eine Annahme, welche durch pathologische Befunde eine weitere Stütze erhält, indem einmal Berkley (9) die interessante Tatsache feststellen konnte, dass diese Gebilde bei paralytischer Erkrankung des Kleinhirns verschwinden, und andererseits Weigert (67) in solchen Fällen eine Einwucherung der Neuroglia in die sonst fast glialose Körnerschicht beobachten konnte.

5. Irgend welche Vermutungen über die speziellen Funktionen dieses Apparates aufzustellen, dürfte bei dem bis jetzt vorliegenden Tatsachenmaterial verfrüht sein. Doch wird man wohl kaum fehl gehen mit der Annahme, dass es sich dabei um eine höchst komplizierte Schalt- und Associationsvorrichtung handelt.

Nachtrag.

Nach Abschluss dieses I. Teiles meines Manuskripts erschien eine sehr bemerkenswerte Publikation von Bielschowsky und Wolff: „Zur Histologie der Kleinhirnrinde“ (Journal f. Psychol. u. Neurolog., Bd. IV, 1904), in der auch eine ausführliche Beschreibung

der „Glomeruli cerebellares“, wie diese Autoren in Übereinstimmung mit Held unsere eosinophilen Körper bezeichnen, enthalten ist. Entsprechend der ausgesprochenen Ähnlichkeit der nach Bielschowskys Methode angefertigten Präparate mit den nach Cajals Methode behandelten stimmen auch die Ergebnisse prinzipiell überein.

II. Die Bedeutung der transitorischen oberflächlichen Körnerschicht für die histologische und morphologische Entwicklung des Kleinhirns.

Es ist eine längst bekannte Tatsache (Hess 1858), dass sich in der Kleinhirnrinde von einer gewissen Entwicklungsperiode ab eine oberflächliche Körnerschicht findet, die bei der Geburt des betreffenden Tieres noch vorhanden ist, jedoch während der ersten Monate des extrauterinen Lebens allmählich verschwindet. Diese transitorische Körnerschicht tritt bei allen denjenigen Tieren auf, die ein voluminös entwickeltes, solides Kleinhirn besitzen, bei Knochenfischen, Vögeln und Säugern, fehlt hingegen bei allen denen, bei denen das Kleinhirn den Charakter einer einfachen (Cyclostomen, Amphibien, Reptilien) oder gefalteten (Selachier) Lamelle behält (Schaper).

Über die Art der Entstehung der oberflächlichen Körnerschicht gab, nachdem bereits C. L. Herrick (25) im Jahre 1891 einige Angaben darüber gemacht hatte, zuerst Schaper (54), speziell am Teleostierkleinhirn, klaren Aufschluss (vergl. dort Taf. XX u. XXI). Nach seinen Untersuchungen verliert die sogenannte ventrikuläre Keimschicht, von der bisher die Zellneubildung ausschliesslich ausgegangen ist, im Laufe der Entwicklung, bei den Teleostiern etwa zwischen dem 70. und 90. Tage, ihre Proliferationskraft, und diese beschränkt sich nunmehr auf die „Ependymkeile“ der medianen Deckplatte und der Prozessus laterales; von diesen aus, sowie von der Übergangsstelle des hinteren Randes der Kleinhirnlamelle in das Velum medullare posticum wandern zahlreiche neugebildete Zellen entlang der Limitans externa, zwischen diese und die Zellen der Mantelschicht sich einschiebend, und zwar je nach Lage ihres Ursprungsortes lateralwärts, medialwärts oder oralwärts einander entgegen, bis sie die gesamte Oberfläche

des Kleinhirns mit einer kontinuierlichen Zellschicht überziehen.

Die Identifizierung der Elemente dieser auf solche Weise gebildeten oberflächlichen Zellschicht ist bei sämtlichen von mir untersuchten Wirbeltierkleinhirnen sehr leicht. Die von Schaper schon bei den Teleostiern beschriebenen Merkmale finden sich auch hier: ein kleiner, meist unregelmäßig gestalteter Kern, sowie ein aussergewöhnlich dichtes Chromatingerüst.

In dieser an der Oberfläche zur Entfaltung gekommenen „sekundären Keimschicht" setzen bei höheren Vertebraten bald lebhafte Proliferationsvorgänge ein, und zwar am intensivsten in der der Oberfläche am nächsten gelegenen Zelllage, wenngleich auch in den unteren Schichten Mitosen nicht fehlen. Die neugebildeten Zellen lagern sich in mehreren Reihen unterhalb der „importierten" Zellen an und bilden hier eine Art „sekundäre Mantelzone". Diese Zellen, die auch in ihrem histologischen Aussehen später noch zu besprechende charakteristische Unterschiede von den unmittelbar an der Oberfläche gelegenen Mutterzellen („Keimzellen", His) aufweisen, liegen in weiteren Abständen voneinander und zwar in der Weise, dass ihre Dichte nach unten zu immer mehr abnimmt. Die am weitesten unten gelegenen Elemente sind schon tief in die sich inzwischen allmählich entwickelnde Molecularzone vorgeschoben. Dieses Verhalten ist in der von mir abgebildeten Kleinhirnrinde eines 14 tägigen Hühnerembryos (Fig. 9) deutlich zu erkennen. Schon diese äussere Anordnung legt die Vermutung nahe, dass diese Zellen die Tendenz haben, nach unten, d. h. centripetal zu wandern und sich den Zellen der von der primären Keimschicht aus gebildeten Mantelschicht zuzugesellen.

Nur der Vollständigkeit halber erwähne ich hier zunächst einige ältere Annahmen über die Bedeutung der superficiellen Körnerschicht, die nach unseren heutigen Kenntnissen kaum noch diskussionsfähig sind. Einige Autoren, Hess (28), Boll (13), Vignal (65), Bellonci-Stefani (7) glaubten an ein Zugrundegehen dieser Zellen als solcher und Verwertung des dadurch frei werdenden Materials bei Bildung der „Molecularsubstanz"; Vignal hielt sie ausserdem für Lymphzellen.

Die Möglichkeit des Zugrundegehens von Zellen, besonders der obersten, peripheren Reihen, erwähnt neuerdings auch Ober-

steiner (44). Nach Retzius (52) „scheinen dort ebenfalls Zeichen von Auflösung des Chromatins in den Kernen mancher Zellen vorzukommen". Ein derartiger Untergang von Zellen jedoch in einem embryonalen Zellterritorium, dessen Elemente durch lebhafte karyokinetische Prozesse höchste Lebensintensität verraten, erscheint uns vor der Hand höchst unwahrscheinlich, wenngleich allerdings nicht ausgeschlossen ist, dass einige dieser Elemente zum weiteren Ausbau des Kleinhirns keine Verwendung finden und dann später einer allmählichen Degeneration verfallen.

Heute stehen über das Wesen der Körnerschicht zwei Hauptansichten in einem gewissen Gegensatze zueinander. Diejenigen Untersucher, die allein mit der Golgi-Methode an die Betrachtung der in der oberflächlichen Körnerschicht sich abspielenden histogenetischen Vorgänge herangegangen sind, so Ramón y Cajal (15, 16), Retzius (52), Lui (38) und besonders Athias (3), wiesen in den Golgi-Bildern nach, dass sich noch während der oberflächlichen Lage der Körner und während ihrer Wanderung durch die Molecularschicht bereits komplizierte Differenzierungsvorgänge an den Zellen abspielen, die auf den Übergang in Nervenzellen der Körnerzone oder der Molecularschicht hinzielen. Ohne diese übereinstimmenden und durchaus zuverlässig erscheinenden Befunde anzuzweifeln, stellte Schaper (54) schon im Jahre 1894 auf Grund seiner histogenetischen Befunde die Behauptung auf, dass diese Zellen genau so wie die aus der ventrikulären Keimschicht entstammenden zunächst „indifferent" und somit geeignet seien, später alle spezifischen Elemente des Cerebellum, also nicht nur Nervenzellen, sondern auch Gliazellen aus sich hervorgehen zu lassen.

Diese Auffassung erhielt eine weitere Stütze, als Lugaro (36, 37) und Popoff (47) mit Hilfe der Golgi-Methode ein Hervorgehen von Neurogliaelementen aus Zellen der oberflächlichen Körnerschicht in einzelnen Fällen tatsächlich nachweisen konnten.

Schaper betonte ferner, „dass es sich im Erscheinen dieser Schicht lediglich um eine durch morphologische Verhältnisse bedingte äussere Modifikation des bisherigen prinzipiell gleichen Entwicklungsprozesses handelt, der kein anderes Ziel hat, als ein zunächst noch indifferentes Zellmaterial zum weiteren Aufbau des Kleinhirns zu produzieren und

in geeigneter Weise abzulagern („Cellules de renfort" Lahousses)". Die das Entstehen der oberflächlichen Körnerschicht erklärenden besonderen „morphologischen Verhältnisse" sieht Schaper vor allem in der gewaltigen Oberflächenentfaltung des Kleinhirns, was aus der mächtigen Ausbildung der Schicht in dem windungsreichen Cerebellum höherer Vertebraten im Gegensatz zu ihrer geringeren Entwicklung bei den verhältnismäßig glatten Kleinhirnen der niederen Wirbeltiere hervorgeht. Noch ein zweiter Faktor dürfte nach Schapers Ansicht für die Erklärung des Vorganges von Wichtigkeit sein: „Mit dem Einwachsen der Blutgefässe von aussen her werden auch die Ernährungsverhältnisse an der Oberfläche günstiger".

Diese von Schaper ausgesprochenen Hinweise waren bislang mehr oder weniger hypothetischer Natur, und ich will nun im folgenden über die Ergebnisse eingehenderer Untersuchungen berichten, die für die Richtigkeit der eben besprochenen Vermutungen, wie ich glaube, hinreichende Beweise liefern. Ich werde dabei die Gelegenheit benutzen, auch andere wichtige Probleme der Entwicklungsgeschichte speziell des menschlichen Kleinhirns einer Betrachtung zu unterziehen.

Als Material diente mir eine Reihe Kleinhirne von menschlichen Foeten und Kindern. Zum Studium der feineren histogenetischen Vorgänge benutzte ich Cerebella junger Säuger (Katze) und Hühnerembryonen (Fig. 9 u. 10). An geeignet (zumeist in Zenkerscher Flüssigkeit) fixierten Präparaten konnte ich zunächst in den tieferen Abschnitten der äusseren Körnerschicht, sowie in der Molecularzone Zellen nachweisen, die bezüglich des Verhaltens der Kerne den in der primären Mantelzone befindlichen, von der ventriculären Keimschicht entstammenden Elementen völlig gleichen. Sie unterscheiden sich von den „epithelähnlich" angeordneten Elementen an der Oberfläche des Kleinhirns, bei denen das Chromatin in zahlreichen, ziemlich grossen Körnern diffus verteilt ist, durch einen merklich grösseren bläschenförmigen Kern, sowie durch eine Neigung des im übrigen in Form eines zarten Netzes angeordneten Chromatins, sich in der Mitte des Zellkernes zu verdichten. Hier und da lassen sich an solchen Zellen schon Spuren eines zart granulierten Protoplasmaleibes nachweisen. Derartige Zellen nun, die in allen Teilen des Zentralnervensystems, die charakteristischen Elemente

der Mantelzone (His) bilden, wurden von Schaper (l. c.) als „indifferente Zellen“ bezeichnet, d. h. als Übergangsformen, die mit zweifacher Entwicklungspotenz ausgestattet im Laufe der fortschreitenden Differenzierung befähigt sind, entweder Nervenzellen oder Gliazellen aus sich hervorgehen zu lassen. Die Doppelnatur dieser morphologisch ziemlich gut charakterisierten Elemente hat durch verschiedene spätere Untersuchungen eine Bestätigung gefunden. Von weiterem Interesse ist, dass im allgemeinen eine gewisse Anzahl dieser Elemente für längere oder kürzere Zeit in diesem Zustande verharren, sodass sie in späterer Entwicklungsperiode häufig noch zwischen völlig differenzierten Schwesterzellen (Nerven- oder Gliazellen) zerstreut angetroffen werden können. Diese schon von Schaper gemachten Beobachtungen haben sich bei meinen Untersuchungen in vollem Umfange bestätigt, indem ich nicht nur beim Hühnchen von 14 Tagen Bebrütung und kurz vor dem Ausschlüpfen, sondern auch im Kleinhirn junger Katzen und neugeborener Kaninchen die gleichen Verhältnisse bezüglich des Vorkommens indifferenter Zellen konstatieren konnte. Das grosse bei meinen Untersuchungen benutzte menschliche Material eignete sich infolge der weniger guten Fixierung der Kerne zum Studium dieser subtilen Strukturverhältnisse nicht.

Nachdem wir also gesehen haben, dass im Kleinhirn die aus der oberflächlichen Körnerschicht hervorgehenden Elemente den Charakter der „indifferenten Zellen“ tragen, ergibt sich daraus, dass das Kleinhirn vor allen übrigen Hirnteilen in ganz besonderem Maße mit Elementen, die zu weiterer Differenzierung in Nerven- und Gliazellen bestimmt sind, ausgestattet ist und dass noch immer neue Massen dieser embryonalen Elemente von Seiten der oberflächlichen Körnerschicht herbeigeschafft werden, zu einer Zeit, wo sich die Zellen der primären Mantelschicht schon in weit vorgeschrittener Differenzierung befinden.

Um für die von Schaper ausgesprochene Vermutung, dass die Notwendigkeit der Herbeischaffung eines so ausserordentlich reichen Zellmaterials in einem causalen Zusammenhange steht mit der gewaltigen Oberflächenentfaltung des Kleinhirns, eine sichere Stütze zu gewinnen, war es zunächst erforderlich, auf eine klare Vorstellung über das jeweilige Verhalten der äusseren Körnerschicht als Ganzes während der Fötalzeit und

im frühesten Kindesalter, sowie über das Massenwachstum und die Oberflächenentfaltung des Kleinhirns hinzuarbeiten. Ich untersuchte von diesen Gesichtspunkten aus eine grosse Reihe von menschlichen Kleinhirnen, sowohl makroskopisch, als mikroskopisch und fertigte ausserdem von einigen Medianschnitten durch Kleinhirn und Oblongata Projektionszeichnungen an. Die an diesem Material zunächst gemachten statistischen Erhebungen wurden in nachstehender Tabelle niedergelegt.

Diese gibt in der zweiten Kolumne eine Übersicht über das Alter der untersuchten Kleinhirne; in Kolumne III die Anzahl der an senkrechten Querschnitten der Windungen nachweisbaren Zellreihen der äusseren Körnerschicht. Dass man bei einer derartigen Zählung von zum Teil ineinander übergreifenden Zellreihen nicht ganz bestimmte Zahlen angeben kann, vielmehr meistens auf ungefähre Werte angewiesen ist, liegt auf der Hand.

Um gleichzeitig über die Grösse der untersuchten Kleinhirne einigermassen vergleichbare Werte zu erhalten, wurde zunächst die grösste Breite der Organe gemessen. In Kolumne IV der Tabelle sind einige so gefundene Maßzahlen (in Zentimetern) angeführt. Wenngleich nicht ohne weiteres zu erwarten stand, dass die Breitenmaße der verschiedenen Kleinhirne auch nur annähernd zuverlässige Indices für das Volum oder gar für die Oberflächenentfaltung liefern würden, so ergaben doch spätere zu letzterem Zwecke vorgenommene genauere Messungen, dass die jeweilige grösste Breite des Kleinhirns in einem bestimmten Verhältnis zu seiner Masse steht und uns somit auch zu vergleichenden Volumbestimmungen einigermaßen sichere Anhaltspunkte liefern kann. Dementsprechend geht bereits aus den Werten der vierten Kolumne hervor, dass das Wachstum des Kleinhirns, wie für das Grosshirn schon früher von Marchand u. a. festgestellt wurde, während der letzten Embryonalmonate, sowie während des ersten Lebensjahres ungleich rascher fortschreitet, als in der ganzen späteren Lebenszeit.

Um zu einer klareren Vorstellung zu gelangen über die Gesetzmässigkeit, die sich sowohl innerhalb der einzelnen Zahlenreihen unserer Tabelle als auch in ihren gegenseitigen Beziehungen zu erkennen gibt, wurden die darin niedergelegten Werte in den Kurven I u. II (pag. 242) graphisch ausgedrückt. Die Kurve I

Tabellarische Übersicht der menschlichen Kleinhirne.

I. Laufende Nummer	II. Alter	III. Superfic. Körnerschicht	IV. Hemisphärenbreite	I. Laufende Nummer	II. Alter	III. Superfic. Körnerschicht	IV. Hemisphärenbreite
1	E 3 Mon.[1])	10	1,8	29	5 Mon.	2—3	8
2	E 5 Mon.	10	—	30	5½ Mon.	1	—
3	E 6 Mon.	8	2,1	31	6 Mon.	1—2	7,5
4	E 7½ Mon.	8	2,8	32	6 Mon.	1—2	—
5	E 8 Mon.	3—5	—	33	6 Mon.	3—4	—
6	F 8 Mon.	8	3,4	34	6 Mon.	1	—
7	Neugeb.	6—7	2	35	6½ Mon.	1—2	7,75
8	Neugeb.	5—6	—	36	6½ Mon.	2—3	—
9	Neugeb.	6	5,6	37	7 Mon.	2	8,25
10	5 Tage	6—7	—	38	7 Mon.	0	7,5
11	18 Tage	7—8	—	39	7 Mon.	1	8,5
12	19 Tage	4	5,5	40	7 Mon.	—	7,5
13	4 Wochen	4—5	—	41	8 Mon.	1	—
14	4 Wochen	4—5	6.25	42	8 Mon.	0	8
15	4 Wochen	5	—	43	8 Mon.	—	8
16	5 Wochen	5	—	44	9 Mon.	1—2	9,5
17	6 Wochen	6—8	—	45	9 Mon.	2—3	9
18	2 Mon.	4	6	46	9 Mon.	1	—
19	2 Mon.	3—4	7	47	10 Mon.	0	8
20	2 Mon.	3—4	—	48	11 Mon.	0	—
21	3 Mon.	—	6,3	49	1 Jahr	—	9,5
22	3 Mon.	2—3	—	50	1 Jahr	2—3	—
23	3 Mon.	2—3	—	51	1 Jahr	1	8
24	13 Wochen	2—3	—	52	1 Jahr	—	8
25	3½ Mon.	3	8	53	1¼ Jahr	0	9,5
26	4 Mon.	2—3	7,5	54	2 Jahre	0	10
27	4½ Mon.	3	8	55	2 Jahre	—	9,75
28	4½ Mon.	—	7,5	56	44 Jahre	0	11

Einige bei Tieren festgestellte Werte seien hier beigefügt:

Tier	Alter	Superfic. Körnerschicht
Hühner-Embryo	14 Tage	10
Hühnchen,	kurz vor dem Ausschlüpfen	4—5
Katze	2 Tage	10
„	8 Tage	5—6
„	12 Tage	4—5
„	3 Mon.	1
Schweins-Embryo	von ca. 12 cm	10—12
„ „	von ca. 20 cm	6
„ „	von ca. 22 cm	4—6
Kaninchen	neugeborenes	4—5
Hund	ca. 10 Tage alt	0

[1]) E = Embryo, F = Frühgeburt.

ist aus den Werten der Kolumne II u. III unserer Tabelle konstruiert und zeigt das Verhalten der Anzahl der Zellschichten der

Kurve I.

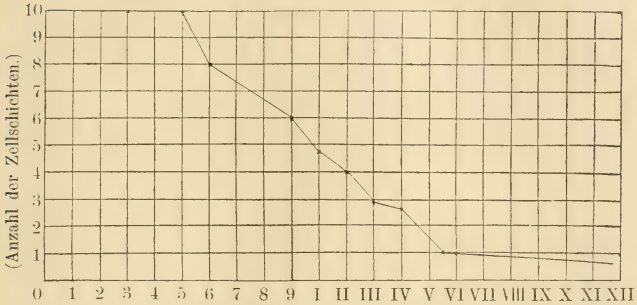

1—9: Fötalmonate. I—XII: Lebensmonate.

Graphische Darstellung der Werte in Kolumne II und III der Tabelle auf S. 240

Kurve der Anzahl der Zellschichten der äusseren Körnerschicht zu verschiedenen Entwicklungszeiten.

Kurve II.

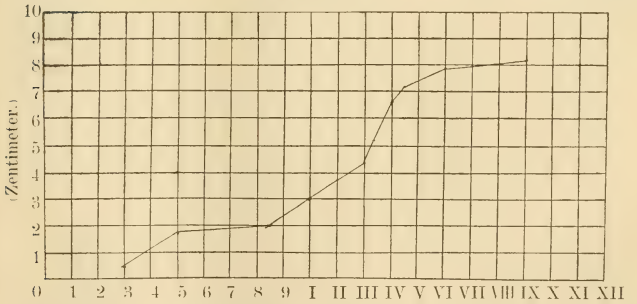

1—9: Fötalmonate. I—XII: Lebensmonate.

Graphische Darstellung der Werte in den Kolumnen II und IV der Tabelle auf Seite 240

Kurve der grössten Breite des Kleinhirns zu verschiedenen Entwicklungszeiten.

äusseren Körnerschicht in verschiedenem Lebensalter. Wir ersehen daraus, dass vom fünften Fötalmonate, in dem die Körnerschicht

noch die bereits im dritten Fötalmonate erreichte höchste Ausbildung von zirka zehn Schichten aufweist, bis etwa in die Mitte des fünften Lebensmonats die Kurve der Zellreihen in ziemlich gleichmässigem, raschen Tempo abfällt, um von da an ganz allmählich auf Null herabzusinken. Vergleichen wir hiermit das Verhalten der Kurve II, die aus den Werten der Kolumnen II und IV unserer Tabelle konstruiert ist und uns somit annähernd eine Vorstellung von dem Massenwachstum des Kleinhirns während der gleichen Entwicklungsperiode gibt, so fällt sofort ins Auge,

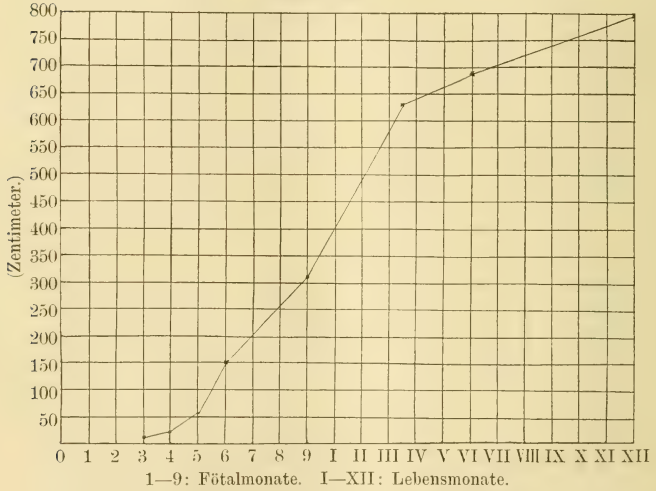

Kurve des Umfangs der Wurmoberfläche im Medianschnitt von menschlichen Kleinhirnen verschiedenen Alters.

dass diese Kurve in ziemlich genau entsprechenden Zeitabschnitten sich gerade umgekehrt verhält wie erstere, d. h. sich etwa in demselben Maße erhebt, als die andere fällt. Allerdings zeigt der steile Aufstieg der Kurve II zwischen dem fünften Fötal- und dem sechsten Lebensmonat nicht dieselbe Gleichmässigkeit wie der Abfall der Kurve I. Jedenfalls aber lehrt uns ein Vergleich dieser beiden Kurven soviel, dass während der Zeit des intensivsten Massenwachstums des Klein-

hirns die oberflächliche Körnerschicht das schnellste Tempo ihres Schwindens zeigt.

Bedeutend wichtigere und zuverlässigere Aufschlüsse über die Beziehungen der oberflächlichen Körnerschicht zum Wachstum des Kleinhirns waren zu erwarten von möglichst genauen Feststellungen über die Volumentfaltung der Kleinhirnrinde, die sich ja in erster Linie in der durch Faltenbildung bedingten ausserordentlichen Oberflächenentwicklung des Cerebellum offenbart.

Schon ein Blick auf die beigegebenen Projektionszeichnungen und Photographien von Medianschnitten einer Reihe menschlicher Kleinhirne zeigt ohne weiteres, wie die Oberflächenentfaltung während der zweiten Hälfte des Foetallebens und der ersten Monate des extrauterinen Lebens am intensivsten vor sich geht. Um jedoch zu noch genaueren Resultaten und zu zahlenmässiger Feststellung dieser Verhältnisse zu gelangen, wurde mittels eines „Cyclometers" der Umfang von Medianschnitten einer Reihe von Kleinhirnen verschiedenen Alters gemessen und zwar an mit der Camera mit etwa siebenfacher Vergrösserung hergestellten Konturzeichnungen, die in verkleinertem Maßstabe auch zu den Textfiguren 1—8 benutzt wurden. Nach diesem Verfahren erhielten wir folgende (relative) Werte:

1.	Fötus von ca. 3 Mon.	8 cm
2.	„ „ „ 4 „	24 cm
3.	„ „ „ 5 „	57 cm
4.	„ „ „ 6 „	150 cm
5.	Neugeborenes Kind	315 cm
6.	$3^1/_2$ Mon. altes Kind	635 cm
7.	6 „ „ „	695 cm
8.	1 Jahr „ „	800 cm

Eine graphische Darstellung dieser Zahlenreihe bietet Kurve III.

Dieselbe zeigt während der für uns kritischen Monate (vom 5. Foetalmonat bis etwa zum 4. Lebensmonat) ebenfalls einen sehr steilen, aber viel gleichmässigeren Anstieg, als die Kurve II, entspricht also in letzterer Beziehung dem Verhalten der Kurve I (in umgekehrtem Sinne!) noch genauer. Es ergibt sich demgemäss, dass die intensivste Oberflächenentwicklung des Kleinhirns, oder, was gleichbedeutend ist, die intensivste Volumenfaltung der Kleinhirnrinde

Fig. 1.
Medianschnitt durch Kleinhirn und Oblongata eines menschlichen Fötus von ca. 3 Mon. Vergr. ca. $1^3/_4 \times$

Fig. 2.
Medianschnitt durch Kleinhirn und Oblongata eines menschlichen Fötus von ca. 4 Mon. Vergr. ca. $1^3/_4 \times$

Fig. 3.
Medianschnitt durch Kleinhirn und Oblongata eines menschlichen Fötus von ca. 5 Mon. Vergr. ca. $1^3/_4 \times$

Fig. 4.
Medianschnitt durch Kleinhirn und Oblongata eines menschlichen Fötus von ca. 6 Mon. Vergr. ca. $1^3/_4 \times$

zeitlich genau zusammenfällt mit dem schnellen Tempo des Schwindens der oberflächlichen Körnerschicht.

Schon die auf diesem Wege gewonnenen Feststellungen dürften fast genügen, um die aktive Anteilnahme der oberflächlichen Körnerschicht am zellulären Wachstum der Kleinhirnrinde und an der Entstehung ihrer Falten ausser Frage zu stellen. Um jedoch völlige Gewissheit hierüber zu schaffen, war es

Fig. 5.
Medianschnitt durch Kleinhirn und Oblongata eines Neugeborenen Kindes.
Vergr. ca. $1^3/_4 \times$

wünschenswert, auch von morphologischen Gesichtspunkten die Entwicklung des Kleinhirns genauer zu analysieren und endlich das Verhalten der Elemente der oberflächlichen Körnerschicht während der in betracht kommenden Periode Schritt für Schritt zu verfolgen. Die beiden folgenden Kapitel enthalten die Resultate der in dieser Richtung von mir vorgenommenen Untersuchungen.

Oberflächen-Entwicklung des Kleinhirns.

Durch eine Reihe vergleichend-anatomischer Untersuchungen haben mehrere Forscher, Kuithan, Bradley, Smith und Bolk (14), welchem letzteren eine Zusammenfassung der neueren Fest-

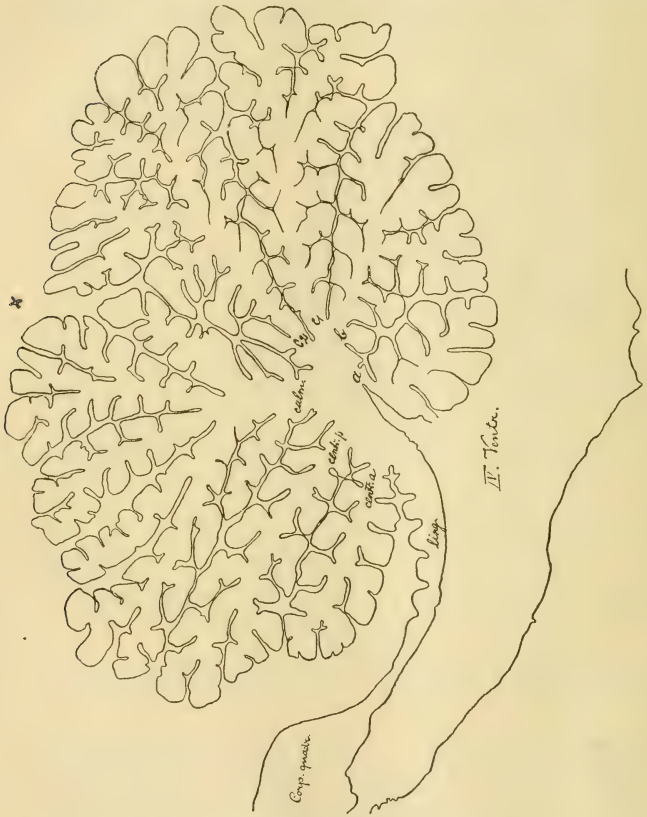

Fig. 6.
Medianschnitt durch Kleinhirn und Oblongata eines 3½monatigen Kindes. Vergr. ca. 1¾ ×.

stellungen zu verdanken ist, bereits eine recht übersichtliche, für die Cerebella fast aller Vertebraten passende Einteilung geschaffen. Bolk hat den Hauptgrundsatz dieser Einteilung in folgenden Worten ausgesprochen: „Das Cerebellum ist morphologisch nicht

aus zwei Hälften zusammengestellt, aus einem Wurm und zwei Hemisphären, sondern aus einem vorderen und hinteren

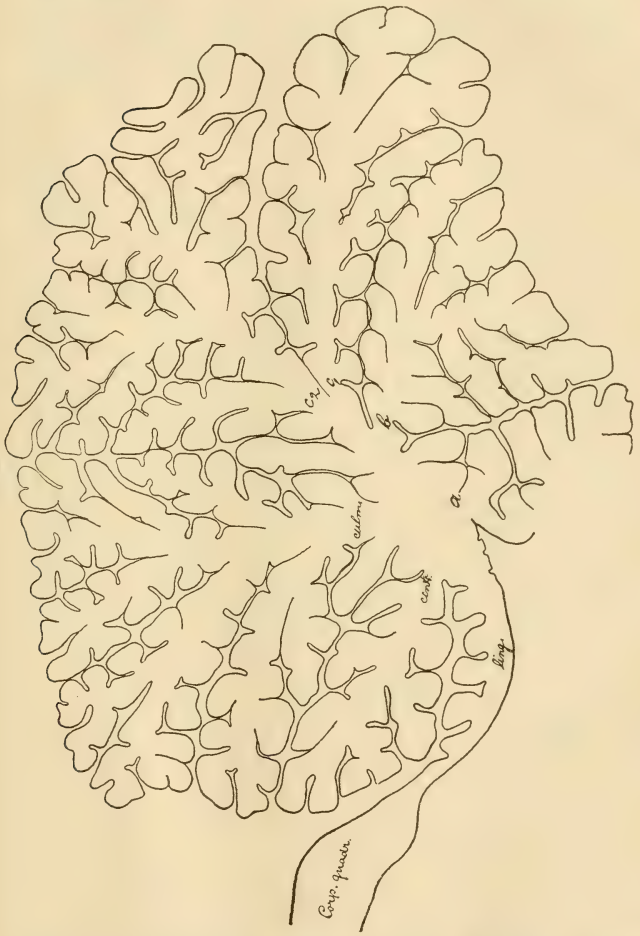

Fig. 7.
Medianschnitt durch Kleinhirn und Oblongata eines 6 monatigen Kindes. Vergrösserung ca. $1^3/_4 \times$

Lobus, von denen der letztere in einen medialen und zwei laterale Lobuli gesondert ist". Getrennt werden diese beiden

Hauptlobi des Kleinhirns durch den Sulcus primarius. In den Textfiguren 1—8 ist dieser Sulcus durch ein × bezeichnet. Im Medianschnitt können beide Hauptlappen in je 4 Unterabschnitte geteilt werden. Diese Teilung ist am Medianschnitte des menschlichen Cerebellums, wie Bolk ebenfalls ausgeführt hat, leicht zu

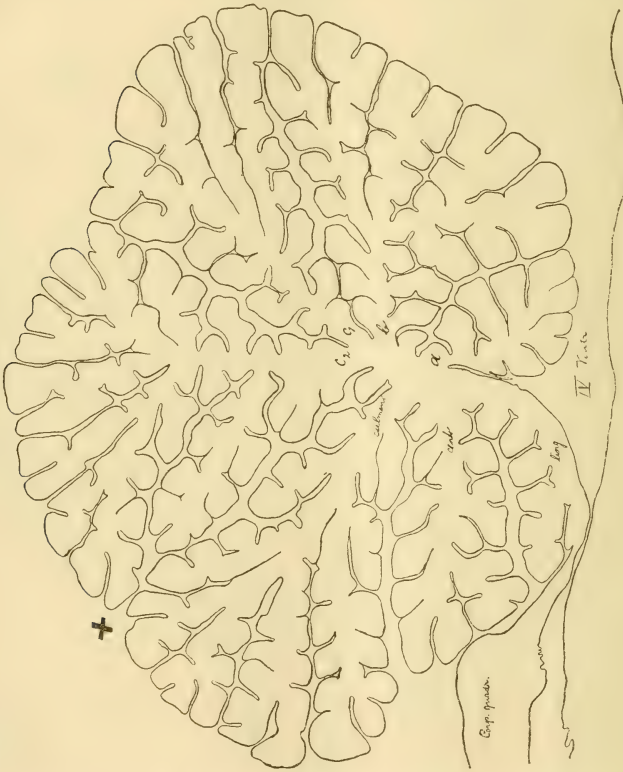

Fig. 8.
Medianschnitt durch Kleinhirn und Oblongata eines 1 Jahr alten Kindes. Vergr. ca. $1^3/_4$ ×

erkennen (vergl. in den Textfig., entsprechend den Bezeichnungen Bolks, a, b und c). Wir sehen in a den Nodulus, in b die Uvula, in c_1 die Pyramis, in c_2 Tuber vermis. Folium cacuminis, Declive. Auf eine genauere Darstellung der Entwicklung des

Hinterlappens brauche ich hier nicht einzugehen. Eine Betrachtung der Zeichnungen reicht zur Orientierung darüber hin.

Weniger einfach liegen diese Verhältnisse im Lobus anterior des Menschen. Der Medianschnitt des menschlichen Kleinhirns zeigt in diesem Hauptlappen meist nur 3 Lobuli, die Lingula (ling.), den Lobulus centralis (cent.) und das Culmen (culm.) Ziehen (71) hat festgestellt, dass in manchen Cerebellis der Lobulus centralis in zwei Unterläppchen, ein vorderes und ein hinteres („Sublobuli") zerfällt, „deren jedes einen eigenen selbständigen Ast aus dem Markkern empfängt. Der vordere, der Sublobulus centr. ant., ist stets schwächer".

Aus meinen Figuren ergibt sich folgender Gang der Entwicklung: Das Cerebellum des dreimonatigen Fötus (Textfig. 1) zeigt unmittelbar vor dem Sulcus prim. (×) schon ein wohl ausgebildetes Läppchen, auf dessen welliger Oberfläche schon die Bildung sekundärer Läppchen angedeutet ist, das Culmen (culm.) Vor diesem finden sich noch zwei Windungsanlagen, die dem Lobulus centralis angehören. Von der Lingula ist in diesem und dem folgenden Stadium noch nichts nachzuweisen.

Beim ca. 4monatigen Fötus (Textfig. 2) sind die Hauptwindungen schon recht deutlich ausgesprochen. An der Vorderseite des Culmen ist ein langgestreckter Gyrus entstanden, der hier noch eine gewisse Unabhängigkeit vom Culmen aufweist, sich jedoch, wie wir sehen werden, im Laufe der weiteren Entwicklung diesem anschliesst. Davor die beiden Lobuli centrales (Texttig. 2: centr. a. u. centr. p.) von denen der Lobulus central. post., ähnlich wie das Culmen, an seiner Vorderseite einen, in diesem Stadium ebenfalls anscheinend noch selbständigen vorderen Gyrulus zeigt.

Bei dem nächsten Stadium (Textfig. 3) sind, ausser in den vordersten Läppchen, der Lingula und den Lobuli centrales schon zahlreiche, gut ausgebildete sekundäre Gyri. Auch an der Stelle der Lingula sind einige leichte Aufwulstungen zu sehen. Wir haben hier eine Entwicklungsstufe des menschlichen Kleinhirns vor uns, an der eine Teilung des vorderen Hauptlappens in vier Gyri ersichtlich ist.

Im Verlaufe der weiteren morphologischen Differenzierung verschmilzt in der Mehrzahl der Kleinhirne der Lob. centr. ant. mit dem Lob. centr. post., indem er einen aus dessen Markkern entspringenden vorderen Gyrus bildet. Dieser zeichnet sich beim

Erwachsenen dann meist durch besondere Grösse aus (s. Textfig. 4, 7, 8). In vielen Cerebellis behält der Lobulus centralis ant. seine Selbständigkeit und entspringt direkt aus dem centralen Markkerne (s. Textfig, 5 u. 6), (vergl. Ziehen. l. c. S. 454 f).

Innere Entwicklung der Kleinhirnwindungen.

Ich knüpfe diese Erörterungen an die beigegebenen Photographien (Fig. 9—18) und schicke eine Beschreibung der Kleinhirnrinde zweier in Zenkerscher Flüssigkeit fixierter Hühnerembryonen voraus, an denen infolge besserer Konservierung

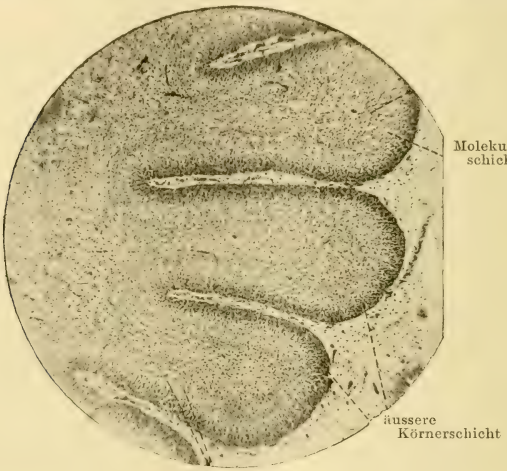

Fig. 9.
Kleinhirn von einem 14 Tage bebrüteten Hühnerembryo.
Vergr. 80 ×

die feineren histologischen Verhältnisse klarer zu Tage liegen, als bei dem menschlichen Material. Die Fig. 9 stellt die Rinde eines 14 Tage bebrüteten Hühnerembryos dar. Die Gyri haben noch keinerlei sekundäre Windungen, zeigen sich vielmehr hier noch in ihrer einfachsten Form. Die Zellen der superfiziellen Körnerschicht, hier etwa zehn Zellreihen breit, liegen an der Oberfläche dicht zusammen, nach unten zu in weiteren Abständen. Zwei Schichten der äusseren Körnerzellen zu unter-

scheiden, wie man es bei anderen Tieren, z. B. bei Katzen, kann, wäre hier nicht am Platze. Darunter folgt eine ziemlich zellarme Zone, weiter eine Schicht von ein bis zwei Reihen ganz unregelmässig gelagerter Zellen mit grossen, blasenförmigen, im Grunde des Zellkörpers gelagerten Kernen und birnförmigem, diffus grob granuliertem Protoplasmaleibe. Diese grossen Zellen ähneln sehr den motorischen Neuroblasten des Rückenmarkes. Sie sind als Vorläufer von Purkinjezellen und vielleicht der „Golgizellen" zu betrachten. Darunter folgt eine Zone von ziemlich dicht gedrängten Zellen, die gewissermaßen zu einem überall gleichmässig schmalen Bande angeordnet sind. Es handelt sich hier um die erste Anlage der Körnerschicht des erwachsenen Kleinhirns. Von einer scharfen Abgrenzung dieser Zone ist, besonders nach innen, keine Rede, wenngleich dieselbe, wie auch in der Photographie erkenntlich, von der zentralen Masse sich ziemlich deutlich abhebt. In der zentral gelegenen Gegend der späteren „weissen Substanz" liegen die Zellen weiter auseinander, ganz in der Mitte des Gyrus sind sie meist in mehr oder weniger kontinuierlichen Reihen zwischen den sich hier bildenden Nervenfasern gelagert. Es sei hier nochmals an meine schon oben ausführlicher besprochene Angabe erinnert, dass in allen Teilen dieses Kleinhirns auch noch Zellen von völlig indifferenter Natur verteilt sind, über deren Zukunft sich noch nichts bestimmtes aussagen lässt.

Betreffs der Anordnung der Schichten ist als Hauptcharakteristikum des eben beschriebenen histologischen Bildes hervorzuheben, dass noch nirgends scharfe Abgrenzungen der einzelnen Zonen bestehen, vielmehr allmähliche Übergänge.

Vergleichen wir damit das Kleinhirn eines kurz vor dem Ausschlüpfen stehenden Hühnchens (Fig. 10). Hier sind alle Schichten scharf voneinander geschieden. Die äussere Körnerschicht, hier 4—5 Zellreihen breit, ist nach innen zu ebenfalls ziemlich scharf abgegrenzt. Nur bei stärkerer Vergrösserung kann man sehen, wie die Zellen der untersten Reihen sich lockern, um in die Molecularzone zu wandern. Unter letzterer finden sich die schon in regelmässiger Reihe angeordneten Purkinjezellen, die zum Teil einen grösseren Protoplasmaleib aufweisen. Der Kern ist bei sehr vielen dieser Zellen im Zentrum des Zelleibes, was Olmer (45) durch die Annahme

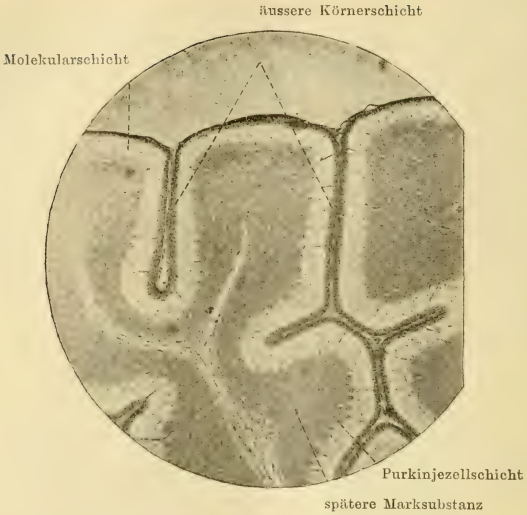

Fig. 10.
Kleinhirn von einem Hühnchen kurz vor dem Ausschlüpfen.
Vergr. 80 ×

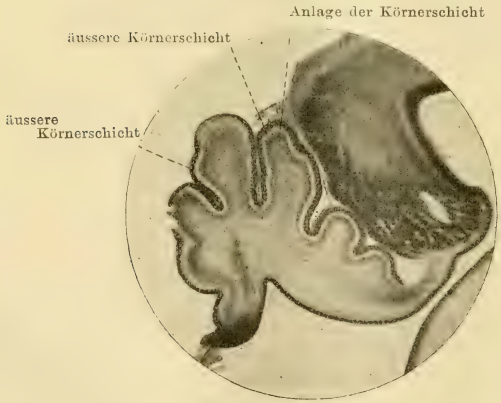

Fig. 11.
Kleinhirn vom menschlichen Fötus von 3 Mon.
Vergr. 17 ×

einer bei Beginn der „Funktion" eintretenden „Wanderung" des Kernes in die Mitte der Nervenzelle erklären zu können meint. Im Protoplasma der Purkinjezellen finden sich schon konzentrisch um den Kern angeordnete Reihen von „Tigroïdkörpern". Auch die Zellen der zentralen Kleinhirnkerne zeigen in diesem Alter bereits die bekannte Tigroïdzeichnung. Unter den Purkinjezellen folgt die in ihrer Entfaltuug schon weit vorgeschrittene Körnerschicht. Auch die hier ziemlich scharf von der Körnerschicht gesonderte Marksubstanz nähert sich wenigstens in ihrer Ausdehnung und äusseren Gestaltung bereits den Verhältnissen beim erwachsenen Tiere.

Wir wenden uns nun zu den Kleinhirnen menschlicher Föten und Kinder (s. Figg. 11—19). Um direkt vergleichbare Bilder zu erhalten, wurde bei den jüngeren Stadien stets der Lobus anterior Cerebelli, bei älteren der Gipfel des Lobulus centralis, photographiert. Alle Aufnahmen geschahen bei gleicher Vergrösserung.

Im Cerebellum des ca. dreimonatigen Fötus Fig. 11), das die Gyri in ihrer primitivsten Form zeigt, finden sich im Allgemeinen durchaus ähnliche Verhältnisse, wie bei dem zuerst beschriebenen Hühnerembryo. Nur sind die Grenzen zwischen der superfiziellen Körner- und der Molekularschicht, sowie zwischen letzterer und primärer Mantelzone bereits etwas deutlicher. Auch hier bemerkt man, wie gegen die Peripherie der primären Mantelzone die Dichtigkeit der diese Schicht zusammensetzenden Zellen allmählich zunimmt und unterhalb der Molecularzone sich bereits ein fortlaufendes Zellband, die erste Anlage der Körnerschicht, entwickelt. In den zentralen Partien jedoch, dort, wo später die „weisse Substanz" zur Entwicklung kommt, finden sich die weitläufig gelagerten Elemente noch ganz diffus verteilt. Purkinjezellen oder solche Kerne, in denen man deren Vorläufer vermuten könnte, sind noch nirgends nachzuweisen.

Das nächste Stadium, von einem ca. viermonatigen Fötus weist prinzipiell die gleichen Verhältnisse auf (Fig. 12)[1]).

[1]) In Fig. 12 bemerkt man am Boden des Aquaeductus Sylvii zahlreiche Einsenkungen des Ependymepithels. Auch in den Projektionszeichnungen (Textfigg. 2, 3, 4 und 5) sind solche Bildungen zu sehen. Bekanntlich sind derartige Anomalien, die auch am Zentralkanal des Rückenmarks besonders

Fig. 12.
Kleinhirn vom menschlichen Fötus von 4 Mon.
Vergr. 17 ×

Fig. 13.
Kleinhirn vom menschlichen Fötus von 5 Mon.
Vergr. 17 ×

häufig bei gleichzeitiger Syringomyelie gefunden wurden (Schlesinger), keine Seltenheit. Es lag deshalb nahe, das Entstehen eines Teiles der bei Syringomyelie und Syringobulbie zustandekommenden Höhlenbildungen mit derartigen oft geringfügigen Entwicklungsstörungen in causalen Zusammenhang zu bringen.

nur ist die superfizielle Körnerschicht hier schon ein wenig reduziert, dementsprechend die Molecularzone breiter geworden. Die

Fig. 14.
Kleinhirn vom menschlichen Fötus von $5^1/_2$ Mon.
Vergr. 17 ×

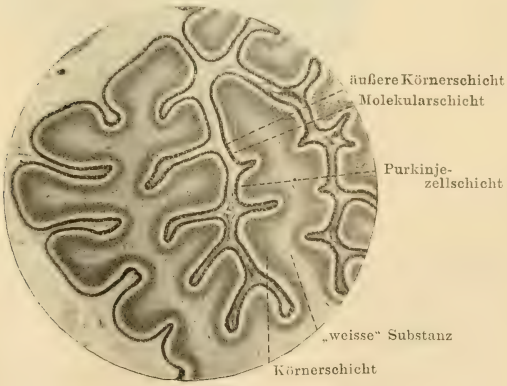

Fig. 15.
Kleinhirn vom menschlichen Fötus von 8 Mon.
(Frühgeburt). Vergr. 17 ×

Gyri haben sich vergrössert, stehen jedoch noch auf primitiver Stufe.

Beim ca. fünfmonatigen Fötus (Fig. 13) ist zwar das Dicken-Wachstum, die Schichten-Differenzierung jedoch nicht sonderlich vorgeschritten. Die äussere Körnerschicht ist annähernd ebenso breit wie im vorigen Stadium, was auf eine noch recht lebhafte Vermehrung der Elemente dieser Schicht schliessen lässt. Bezüglich der Zelldifferenzierung lässt sich jedoch gegenüber dem vorigen Stadium ein merklicher Fortschritt konstatieren. Hier treten nämlich am Grunde der Molecularzone schon grosse, blasenförmige Kerne auf, die ungeordnet zwischen die äussersten Zellen der Körnerschicht eingelagert sind. Von

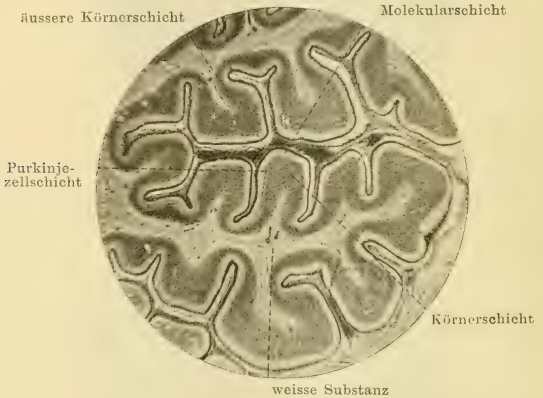

Fig. 16.
Kleinhirn vom neugeborenen Kinde.
Vergr. 17 ×

einem Zellkörper ist, in meinen Schnitt-Präparaten wenigstens, auch hier noch nichts zu entdecken (die Fixierung ist allerdings nicht besonders gut). Bemerkenswert ist hier der schon oben erwähnte Beginn einer Läppchenbildung in der Anlage der Lingula (Fig. 13) in Gestalt einer leichten Aufwulstung. Auch bei diesem Stadium sind die Zellen in der Gegend der späteren Marksubstanz noch ganz diffus gelagert.

Beim Fötus von ca. $5\frac{1}{2}$ Monaten (Fig. 14) sehen wir zum ersten Male Gyruli in deutlicher Ausbildung. Im übrigen hat sich, auch in der Struktur, wenig geändert.

Im nächsten Stadium, Embryo von 7 Monaten, das dem in Fig. 15 abgebildeten von 8 Monaten sehr ähnlich ist, sind bedeutsame Fortschritte in der Oberflächenentfaltung sowie im inneren Ausbau des Organs eingetreten. Hier sind sekundäre Läppchen schon voll ausgebildet. Hier zeigt sich zum ersten Male eine wohlentwickelte innere Körnerschicht, die in ihrem Aussehen sich den Verhältnissen im erwachsenen Kleinhirn nähert. Die Schicht ist am breitesten am Gipfel der Gyri, am schmalsten im Grunde der Furchen, und ist an letzterem

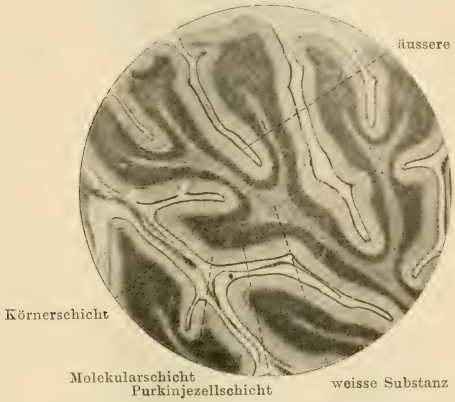

Fig. 17.
Kleinhirn vom 1 monatigen Kinde.
Vergr. 17 ×

Orte gegen die zentralen Partien auch schärfer abgegrenzt. Hier sieht man auch zum ersten Male Purkinjezellen mit wohl ausgebildeten Zellkörpern, die zum Teil ihre Protoplasmafortsätze schon tief in die Molecularzone hineinsenden.

Auf etwa der gleichen Entwicklungs-Stufe steht das Cerebellum des neugeborenen Kindes (Fig. 16), nur dass hier die Verbreiterung der inneren Körnerschicht auf der Höhe der Wülste noch weiter zugenommen hat. Mittels der Golgi-Methode sind in diesem und wohl auch schon in dem vorigen Stadium typische Purkinjezellen nachzuweisen, deren reich verzweigte Protoplasmafortsätze bis dicht heran an die oberflächliche Körnerschicht reichen.

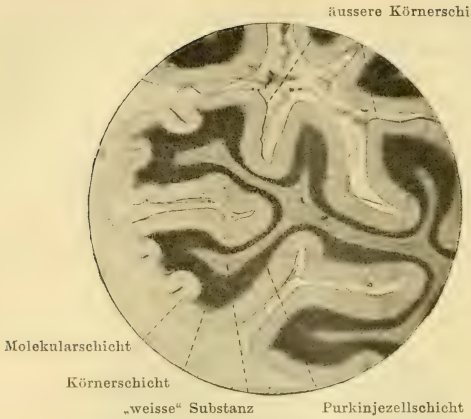

Fig. 18.
Kleinhirn vom 3½ monatigen Kinde.
Vergr. 17 ×

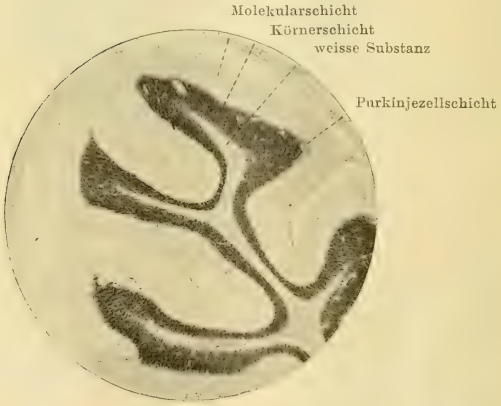

Fig. 19.
Kleinhirn vom 9 monatigen Kinde.
Vergr. 17 ×

Das Kleinhirn eines einmonatigen Kindes (Fig. 17) zeigt wieder einen merklichen Fortschritt in der Ausgestaltung

der Oberfläche. Auf den sekundären Läppchen erheben sich in diesem Alter bereits tertiäre Wülste. Die äussere Körnerschicht, wenngleich schon merklich schmaler geworden, besteht immerhin noch aus ca. fünf Zellreihen.

Noch weiter ist diese Reduktion beim $3^1/_2$monatigen Kinde (Fig. 18) gegangen, bei dem nur noch etwa drei Zellreihen nachzuweisen sind. Die morphologische Differenzierung schreitet gleichzeitig mit der Volumenvermehrung noch fort. Hier und da schieben sich neue Wülste zwischen die bereits vorhandenen.

In der Folgezeit geht die Vergrösserung der Oberfläche des Kleinhirns, wie unsere Messungen bereits gelehrt haben, bedeutend langsamer von statten. Im 8./9. Monate ist, abgesehen von einem geringen Unterschiede in der Grösse (Fig. 19) das morphologische Verhalten des erwachsenen Organes erreicht.

Dass Abkömmlinge der oberflächlichen Körnerschicht an den im vorigen dargestellten histogenetischen Vorgängen vornehmlich beteiligt sind, dafür sprechen die zahlreichen darin auftretenden Mitosen und die beständige Einwanderung ihrer Zellen zwischen die Elemente der unteren Schichten, deren Dichte, wie wir sahen, mit fortschreitendem Schwinden der oberflächlichen Körnerschicht zunimmt.

Wir glauben somit sowohl aus dem histologischen Verhalten als durch Maß- und Zahlangaben nachgewiesen zu haben, dass zwischen der Entwicklung der Kleinhirnoberfläche und dem allmählichen Schwinden der oberflächlichen Körnerschicht in der Tat direkte Beziehungen existieren, und zwar derart, dass die in die tieferen Teile der primären Rinde einwandernden und sich gleichzeitig differenzierenden Elemente dieser Schicht die Ursache bilden zu einem intensiven interstitiellen Flächenwachstum der Kleinhirnrinde, welche ihrerseits wieder die Bildung der Kleinhirnwindungen im Gefolge hat. Mit völligem Schwinden der oberflächlichen Körnerschicht hat daher auch die Entwicklung der Kleinhirnwindungen im wesentlichen ihren Abschluss erreicht. Die weitere Ausgestaltung und Volumzunahme derselben findet von jetzt ab vorwiegend nur durch weitere Differenzierung und weiteres Wachstum der vorhandenen Elemente statt. Aus alledem geht hervor, dass die schon von Schaper (54) ausgesprochene Vermutung, wonach die „enorme durch Faltenbildung bedingte

Oberflächenausbreitung nur durch ein excessives Flächenwachstum der peripherstен Schichte des Kleinhirns erklärt werden kann, das seinerseits wieder auf ein Dazwischenrücken, auf eine Einkeilung der superfiziellen Körner zwischen die Körner der Mantelzone zurückzuführen ist", völlig zu Recht besteht. Die Herbeiziehung der „Vergrösserung der Elemente, des weiteren Auswachsens der Dendriten und Nervenfaserendverästelungen" (Strasser), sowie der Bildung der Markscheiden um die Achsenzylinder (Jelgersma) genügt für sich allein zur Erklärung der Oberflächenentfaltung nicht. Es bedarf eben vor allem der durch die oberflächliche Körnerschicht gewährleisteten Herbeischaffung eines ausserordentlichen Zellmaterials, um sowohl die Oberflächenentfaltung als den Zellreichtum des ausgebildeten Organs zu ermöglichen. Ein wirksamer Einfluss des Widerstandes der Schädelkapsel auf die Hauptrichtung des Rindenwachstums ist, wie Strasser (58) speziell für das Cerebellum hervorgehoben hat, unwahrscheinlich. „Die Faltung erfolgt vielmehr aus inneren Ursachen" (Strasser).

Entwicklung der Funktionsfähigkeit des Cerebellum.

Nach den übereinstimmenden Erfahrungen der experimentellen Physiologie und Pathologie, die von Thomas (64) ausführlich zusammengefasst wurden, ist das Kleinhirn im wesentlichen als ein Reflexzentrum zum Zwecke der Erhaltung des Gleichgewichtes zu betrachten. Zum Zustandekommen eines Reflexes bedarf es bekanntlich des zentripetalen, rezeptorischen Teils, des Zentrums und des zentrifugalen, motorischen Teiles. Alle diese drei Hauptbestandteile sind für das Kleinhirn anatomisch bekannt.

Der zentripetale Teil wird gebildet von der Kleinhirnseitenstrangbahn, dem Gowersschen Bündel und aus den Hintersträngen stammenden Fasern, sowie dem N. vestibularis, dessen Rezeptionen das Zentrum über die Stellung des Kopfes orientieren. Die anderen Bahnen des zentripetalen Anteils sind Zuleitungswege für Gelenk- und Muskel-Rezeptionen. Foerster (21) hat die Funktion dieser beiden Hauptbestandteile präcisiert in dem Satze: „Der Vestibularis meldet, dass, die Kleinhirnseitenstrangbahn, wo das Gleichgewicht gestört ist." Das vestibuläre Element ist für den cerebellaren Reflexbogen charakteristisch,

um „dieses sensible Element ist er reicher, als der spinale Reflexbogen" (Foerster). Im Cerebellum werden diese Rezeptionen irgendwie kombiniert. Betreffs des Ortes, wo diese Zusammenfassung zustande kommt, können wir nur Vermutungen haben. Zum Zustandekommen der komplizierten Wirkungen des Kleinhirns auf die Massenbewegungen, auf die Regulierung der Bewegungen der gesamten Körpermuskulatur zur Erhaltung des Gleichgewichtes, müssen auch motorische Elemente des Reflexzentrums in mannigfachster Weise mit einander verknüpft sein. Diese Assoziationsbahnen sind anatomisch wohl bekannt. Es sind die Achsenzylinderfortsätze der sogenannten „Korbzellen", die bekanntlich Kollateralen aussenden, deren Endverästelungen sich um die Purkinjezellen verzweigen. Diese Elemente sind geeignet, ähnlich, wie die „Strangzellen" des Rückenmarks, mehrere motorische Zellen, — als solche darf man wohl die Purkinjezellen betrachten — zu gemeinsamer Aktion zu vereinigen.[1])

Der zentrifugale Teil des cerebellaren Reflexbogens wird von Faserbahnen gebildet, die mit den motorischen Vorderhornzellen in Beziehung treten. Für uns muss nun die durch anatomische Untersuchungen festgestellte Tatsache von besonderem Interesse sein, dass gerade die dem Kleinhirn zuführenden, vorwiegend für die Erhaltung des Körpergleichgewichtes wichtigen rezeptorischen Bahnen den anderen zentripetalen Faserzügen in der Markentwicklung weit vorausgehen. Dass der N. vestibularis eher markreif wird, als alle anderen sensiblen Hirnnerven, haben Westphal (70), Ambronn und Held (1) ermittelt, und ferner wissen wir, dass die Kleinhirnseitenstrangbahnen noch früher als die Rückenmarkshinterstränge ihre Markreife erreichen, was neuerdings wieder bestätigt worden ist. (Gallewski.)

[1]) Weigert (68) hat mitgeteilt, dass in vielen Fällen von Tabes dorsalis neben einer mehr diffusen Vermehrung der Neuroglia-Elemente der Molecularschicht (der „Bergmannschen" Fasern) auch Herde sich finden, in denen diese Vermehrung noch viel ausgiebiger ist. Diese Gliawucherungen sind nur durch die Annahme zu erklären, dass nervöse Elemente der Molecularzone untergegangen sein müssen. Entsprechend der Lokalisation dieser Herde ist es höchst wahrscheinlich, dass die Korbzellen die besonders geschädigten Elemente sind. Vielleicht werden einmal auch diese pathologisch-anatomischen Befunde zur Erklärung von Funktions-Störungen bei Tabikern heranzuziehen sein.

Im Hinblick auf die auffallend frühe Reifung der zum Cerebellum führenden Faserwege liegt die Vermutung nahe, dass auf die Entfaltung des Kleinhirns bestimmte Reize von Einfluss sind. Dass auf die Entwicklung nervöser Organe die adaequaten Reize fördernd wirken, ist bekanntlich für einen peripheren Nerven schon experimentell bestätigt. Ich will hier nur an die Versuche von Ambronn und Held (21) am N. opticus erinnern. Im Kleinhirn sind, wie schon mehrfach hervorgehoben, während des späteren intrauterinen Lebens, sowie im Säuglingsalter schon zahlreiche Elemente anzutreffen, die auf einer ziemlich weit vorgeschrittenen Stufe der Differenzierung stehen. Man kann mit Hilfe der Golgi-Methode schon völlig ausgebildete Ganglienzellen und ebenfalls mit ihnen oder ihren Fortsätzen in Beziehung tretende aus der späteren „weissen Substanz" hervorgehende Fasern darstellen. Gleichzeitig aber zeigen uns andere Methoden, die sämtliche vorhandenen Kerne färben, noch zahlreiche auf embryonaler Stufe stehende Elemente, nämlich Zellen der Mantelschicht, die bislang ihren indifferenten Charakter bewahrt haben. Es ist nun sehr wahrscheinlich, dass, sobald erst einmal für von der Peripherie kommende Rezeptionen gangbare zuführende Bahnen vorhanden sind, der Fortschritt in der Differenzierung der embryonalen Elemente durch Inanspruchnahme der bereits vorhandenen funktionsfähigen beschleunigt wird.

Auf derartige, schon während der späteren Fötalzeit, z. B. in Gelenken und Muskeln infolge reflektorischer Bewegungen des Fötus entstehende Reize haben Darwin, Kussmaul (34), Mott (42) u. A. hingewiesen. Die ersten Kindsbewegungen treten bekanntlich in der ersten Hälfte des fünften Fötalmonates auf. Kleinhirnseitenstrangbahnen und Gowers'sches Bündel werden fast gleichzeitig, etwa im fünften Fötalmonate, markhaltig (Probst). Ich möchte hier noch hervorheben, dass ich die Leitungsfähigkeit noch markloser Fasern keineswegs für unmöglich erachte, wohl aber der Meinung bin, dass die früh eintretende Markreife auf eine besonders frühe Funktionsfähigkeit schliessen lässt.

Andererseits scheint eine Alteration der zuführenden Faserwege eine Verlangsamung den Entwicklungsvorgänge im Kleinhirn zur Folge zu haben. So lässt sich vielleicht ein aussergewöhnlich langes Erhaltenbleiben der superfiziellen Körnerschicht in einzelnen Fällen (s. Tab. auf S. 240, No. 17, 33, 36, 45, 50) erklären.

Mein Material stammte naturgemäss vielfach von Patienten, die chronischen Ernährungsstörungen zum Opfer fielen. Ich hatte in der Breslauer Kinderklinik Gelegenheit, die Krankengeschichten speziell derjenigen Kinder durchzusehen, deren Kleinhirn durch längeres Erhaltenbleiben der Körnerschicht am auffälligsten von den sonst gefundenen Verhältnissen abwich, und fand dabei, dass es sich in der Mehrzahl dieser Fälle um von Anfang an in der körperlichen Entwicklung zurückgebliebene Individuen handelte. Nun hat Thiemich (63) festgestellt, dass bei Ernährungs-Störungen der Säuglinge, bei denen sich mittels der Marchi-Methode diffus verteilte Fettkörnchen-Herde nachweisen lassen, besonders häufig in den von den Clarke'schen Säulen zum Seitenstrange ziehenden Fasern, sowie in der Kleinhirn-Seitenstrangbahn und sogar im Kleinhirnmarke selbst, Fett zu finden ist. Vielleicht könnte man auch diese Tatsache zur Erklärung meiner Befunde verwerten. Allerdings erklärt sich das Zurückbleiben in der Entwicklung noch einfacher damit, dass infolge der mangelhaften Gesamternährung eben auch die Differenzierungsvorgänge in der Kleinhirnrinde sich verzögert haben.

Um den Haupteinfluss des Cerebellum auf die Vervollkommnung der motorischen Funktionen des Kindes festzustellen, muss man die Fälle in Betracht ziehen, in denen das Kleinhirn ganz oder zum Teil kongenital fehlte oder atrophisch war. Zunächst die Fälle, in denen die Schädigung das gesamte Kleinhirn betraf: Das Mädchen Combette's[1]) konnte sich erst im Alter von fünf Jahren auf den Beinen erhalten; in dem Falle Spiller[1]) trat die Gehfähigkeit erst im Alter von drei Jahren ein. Das Mädchen Antons (2) lernte erst im vierten Lebensjahre aufrecht sitzen und stehen. Bei dem Patienten Neubürger-Edingers (43) mit einseitigem Kleinhirnmangel war keine besondere Störung aufgefallen; nur hatte dieser Patient als Kind die Gewohnheit, „mit dem Kopfe unruhig hin- und herzuwackeln".

Allen diesen Fällen ist das verspätete Eintreten der Fähigkeit zur Aufrechterhaltung gemeinsam. Das gesunde Kind hält den Kopf etwa im vierten Lebens-

[1]) Zitiert nach Thomas.

monate gerade, es kann erst im neunten Lebensmonate aufrecht sitzen, erst im elften Monate, wenn auch unsicher, aufrecht stehen (Preyer). Die Gehfähigkeit stellt sich bei der Mehrzahl der Kinder erst im dritten Halbjahre ein (Demme). Durch diese lange dauernde Unbeholfenheit unterscheidet sich das menschliche Neugeborene bekanntlich von vielen jungen Tieren. Lui (38) hat den Versuch gemacht, das frühere oder spätere Verschwinden der superfiziellen Körnerschicht, das ja, wie wir jetzt wissen, sich durch die zentripetale Wanderung ihrer Elemente erklärt, zu dem früheren oder späteren Einsetzen der Funktionstüchtigkeit des Cerebellums in Beziehung zu setzen. Er wies auf das besonders lange Erhaltenbleiben der Schicht beim Menschen hin und auf den Unterschied, der in dieser Beziehung zwischen dem neugeborenen Kinde und dem Hühnchen herrscht, das bekanntlich schon unmittelbar nach dem Ausschlüpfen imstande ist, herumzulaufen und selbst die Nahrung aufzupicken.

Dem möchte ich vor allem entgegenhalten, dass ebenso wie beim Menschen, auch das Kleinhirn des gerade ausgeschlüpften Hühnchens noch durchaus von dem des erwachsenen verschieden ist, indem es nämlich noch eine 3—4 reihige superfizielle Körnerschicht besitzt, nicht, wie Lui angibt, eine einreihige. (Allerdings sind geringe individuelle Verschiedenheiten möglich). Bei derartigen vergleichend physiologischen Betrachtungen darf man ausserdem auch nie vergessen, dass beim Tiere die schon bei der Geburt ausgebildeten niederen Zentren eine weit grössere Selbstständigkeit haben und dass beim Menschen die erst nach der Geburt sich entwickelnde Funktionstüchtigkeit der Pyramidenbahnen zum Erlernen der besprochenen Fähigkeiten notwendig ist. Beim Kinde bleiben, speziell im Lendenmarke, die Pyramidenbahnen selbst bis zum achten Lebensmonate auffallend in der Markentwicklung zurück (Gallewski). Bechterew (5) hat die Bedeutung des Markgehalts der Pyramidenbahnen für die Zeit des Eintretens der Gleichgewichtsfunktionen bei den verschiedenen Tieren besonders hervorgehoben.

Durch die oben angeführten Fälle aus der Literatur wird jedenfalls bewiesen, dass das Kleinhirn selbst beim Menschen, bei dem doch die Pyramidenbahnen im erwachsenen Zustande bei weitem stärker entwickelt sind, als bei sämtlichen anderen Säugern, einen wesentlichen Einfluss auf die Entwicklung der

Fähigkeit aufrecht zu stehen und zu gehen, ausübt. Besonders der von Anton (1) beschriebene Fall scheint mir das Verhältnis der Pyramidenbahnen und des Kleinhirns zu diesen Fähigkeiten zu beleuchten. Hier ergab nämlich die mikroskopische Untersuchung neben der Kleinhirnatrophie, infolge deren die Fähigkeit, aufrecht zu sitzen und zu stehen, erst im vierten Lebensjahre eintrat, eine relative Hypertrophie der Pyramidenbahnen; auch eine im Verhältnis zur Marksubstanz ungewöhnliche „Breite und Ausbildung der Grosshirnrinde" wurde hier nachgewiesen. Anton hat diesen Befund als eine Folge der Selbstregulierung gedeutet. Durch den Ausfall der Mitwirkung des Kleinhirns wurden an die Pyramidenbahnen erhöhte Anforderungen gestellt, durch die eine Hypertrophie zustande kam.

Die Kenntnisse über die Markreifung im Cerebellum selbst sind noch ziemlich lückenhaft. Es existiert zwar eine ausführlichere Arbeit darüber (Sante de Sanctis), aber die von diesem Autor untersuchten Stadien sind zu jung, um für die uns hier interessierende Frage verwendbar zu sein; wichtig ist seine Angabe, dass der Wurm, in dem die vom Rückenmark aufsteigenden Bahnen endigen, viel eher markhaltig wird, als die Hemisphären.

Ich habe mich etwas genauer mit der Markreifung des nervösen Plexus in der Körnerschicht, und zwar in der Wurmgegend, beschäftigt. Schon beim Kinde von 1—2 Monaten lassen sich vereinzelte in radiärer Richtung aufsteigende markhaltige Fasern, meist wohl Achsenzylinder der Purkinjezellen, nachweisen; im vierten Monate sind diese schon zahlreicher und bis hinauf in die Gipfel der Windungen zu verfolgen. Von tangential verlaufenden markhaltigen Fasern ist hier noch nichts zu entdecken. Diese finden sich zuerst vereinzelt bei einem fünfmonatigen Kinde; sie verlaufen unterhalb der Purkinjeschicht, in den Furchen leichter zu sehen, als auf der Höhe der Windungen. Im siebenten Monate ist der markhaltige Plexus der Körnerschicht schon ziemlich ausgebildet; im neunten Monate Plexus und Assoziationsfasern noch weiter markhaltig; beim Kinde von $1^1/_4$ Jahren ist die Assoziationsfaserung noch deutlicher geworden.

Ich sehe in der allmählichen Markreifung des Faserplexus und der nach Art der U-Fasern der Grosshirnrinde benachbarte Windungen verbindenden Assoziationsfasern der Kleinhirnrinde

ebenfalls einen Befund, der auf einen Fortschritt in der allmählich eintretenden Funktionsfähigkeit des Organs hinweist.

Ich möchte zum Schlusse noch daran erinnern, dass auch ausserhalb des Zentralnervensystems liegende Faktoren, nämlich das allmähliche Fortschreiten in der Ausbildung der peripheren Nerven und Muskeln (Herabsetzung der elektrischen Erregbarkeit beim Neugeborenen, Westphal [69]), das Erstarken der beim neugeborenen Kinde schwachen, oft gar nicht nachweisbaren Gelenkbänder (Heiberg 25), schliesslich die Entwicklung des allgemeinen Gewebsturgor (Czerny 18) für die Zeit des Eintretens der statischen Funktionen von Bedeutung sind.

November 1904.

Literaturverzeichnis.

1. Ambronn u. Held: Beiträge zur Kenntnis des Nervenmarks. Arch. f. Anat. u. Physiol. 1896.
2. Anton: Über einen Fall von beiderseit. Kleinhirnmangel mit kompensatorischer Vergrösserung anderer Systeme. Wien. klin. Woch. 1903, No. 49.
3. Athias, Recherch. sur l'histogénèse de l'écorce du cervelet. Journ. de l'anatomie et de Physiol. 1897.
4. Auerbach, L.: Das terminale Nervennetz in seinen Beziehungen zu den Ganglienzellen der Zentralorgane. Monatsschrift für Psych. u. Neurol. Bd. VI. 1899.
5. Bechterew: Über die Erregbarkeit einzelner Faserbündel im Rückenmark neugeborener Tiere. Neurol. Zentralbl., Bd. VII.
6. Beevor: Die Kleinhirnrinde. Arch. f. Anat. u. Phys. 1883.
7. Bellonci-Stefani: Contribut. à l'histogénèse de l'écorce cérébellaire. Arch. Ital. de Biol. Bd. XI. 1889.
8. Bergmann: Untersuchung an einem atrophischen Cerebellum. Zeitschr. f. rat. Mediz. III. Reihe. Bd. XI. 1861.
9. Berkley, H. J.: The cerebellar cortex of the dog. Baltimore 1893.
10. Bethe, A.: Über die Neurofibrillen in den Ganglienzellen von Wirbeltieren und ihre Beziehungen zu den Golgi-Netzen. Arch. f. mikr. Anat. Bd. 55.
11. Derselbe: Das Molybdänverfahren. Zeitschrift f. wiss. Mikr. Bd. XVII.
12. Derselbe: Allgemeine Anatomie und Physiologie des Nervensystems Leipzig 1903.
13. Boll: Histologie und Histogenese der nervösen Zentralorgane. Arch. f. Psych. IV. 1873.
14. Bolk, L.: Das Cerebellum der Säugetiere. „Petrus Camper", DL III, Afl. 1.
15. Cajal, S. Ramón y: Sur les fibres nerveux de la couche granul. du cervel. et sur l'évolut. des éléments cérébell. Internat. Monatsschrift f. Anat. u. Physiol. VII.

16. Derselbe: A propos de cert. éléments bipol. du cervel. Ebenda, VII.
17. Derselbe: Über einige Methoden der Silber-Imprägnierung zur Untersuchung der Neurofibrillen, der Achsenzylinder und der Endverzweigungen. Zeitschr. f. wiss. Mikr. Bd. XX, H. 4, S. 401.
18. Czerny, Über die Bedeutung des Turgordruckes der Gewebe für das Kind im ersten Lebensjahre. Monatsschrift f. Kinderheilk. 1902.
19. Denissenko, Gabr.: Zur Frage über den Bau der Kleinhirnrinde bei versch. Klass. von Wirbelt. Arch. f. mikr. Anat. Bd. XIV.
20. Dogiel, A. S.: Die Nervenelemente im Kleinhirn der Vögel. Arch. f. mikr. Anat. 47. 1896.
21. Foerster, O.: Physiologie und Pathologie der Coordination. Jena, 1902.
22. Gallewski, M.: Histolog. und klin. Untersuchungen über die Pyramid. und das Babinski-Phaenom. im Säuglingsalter. Dissertat. Breslau, 1902.
23. Gerlach: Beiträge zur Strukturlehre der Windungen des Kleinhirns Erlangen, 1858.
24. Graf, A.: On the use of Picro-formalin in cytological technique. 1897.
25. Heiberg, Jac.: Über die Gelenkverbindungen bei Neugeborenen. Norsk. mag. f. Lâge vid. VIII. 1878.
26. Held: Beiträge zur Struktur der Nervenzelle. Arch. f. Anat. u. Phys., Anat. Abtlg., Suppl. 1897.
27. Herrick, C. L.: Illustrations of the architectonic of the Cerebell. Journ. of. Comp. Neurolog. 1891.
28. Hess, N.: De cerebelli gyror. textur. disquisit. microscop. Diss. Dorpat, 1858.
29. His, W.: Die Neuroblasten und deren Entstehung im embryonalen Mark. Abhandlungen der mathem. physikal. Klasse der königl. sächs. Ges. der Wiss. XV. 1890.
30. Hill, A.: The Chrome-Silver Method. 1896.
31. Jelgersma: Über den Bau des Säugetiergehirns. Morphologisches Jahrbuch XV. 1889.
32. Kölliker: Entwickelungsgeschichte des Menschen und der höheren Tiere. Bd. II.
33. Kreuzfuchs, S.: Die Grösse der Oberfläche des Kleinhirns. Arb. aus dem neurolog. Inst. a. d. Wien. Univ. H. IX. Wien, 1902.
34. Kussmaul: Untersuchungen über das Seelenleben des neugeborenen Menschen. Tübingen. 1896.
35. v. Lenhossék, M.: Ramón y Cajals neue Fibrillenmethode. Neurol. Centr. XXIII, 13, S. 593.
36. Lugaro, E.: Sull. conness. tra gli elementi dell. cortecc. cerebell. 1894.
37. Derselbe: Über die Histogenese der Körner der Kleinhirnrinde. Anat. Anz. Bd. IX, 23.
38. Lui, A.: Sullo sviluppo dell. cortecc. cerebell. 1896.
39. Derselbe: Quelq. observat. sur le dével. histolog. de l'écorce cérébell. par rapp. à la faculté de se ten. deb. et de march. Arch. Ital. de Biol. Bd. XXI. 1894.

40. Marchand, F.: Über das Hirngewicht des Menschen. Abhandlungen der mathem.-physikal. Klasse der Königl. sächs. Ges. d. Wiss. No. IV. Leipzig, 1902.
41. Meyer, S.: Eine Eisenimprägnation der Neurofibrillen. Anat. Anz. 1902, S. 535.
42. Mott: Vier Vorlesungen aus der allgemeinen Pathologie des Nervensystems. (Deutsch von Wallach).
43. Neubürger-Edinger: Einseitiger fast totaler Mangel des Cerebellums. Berl. klin. Woch. 1898 No. 4.
44. Obersteiner: Anleitung beim Studium des Baues der nervösen Zentralorgane.
45. Olmer: Sur l'histogénèse des cellules de Purkinje du cervelet chez le mouton, le chat et le cobaye. Compt. rend. de la Soc. de Biologie. 1899.
46. Plessen-Rabinovicz: Zeitschrift f. wiss. Mikr., VIII. 1891.
47. Popoff: Über die Histogenese der Kleinhirnrinde. Biologisches Zentralblatt XV. 1895.
48. Preyer, W.: Die Seele des Kindes. Leipzig 1900.
49. Probst: Gehirn und Seele des Kindes. Zieglers u. Zieh. Abhandlungen. Bd. VII, 2. u. 3. Heft. Berlin 1904.
50. Raecke: Die Gliaveränderungen im Kleinhirn bei der progr. Paralyse. Arch. f. Psych. u. Nervenkr. Bd. 34, S. 523.
51. Ranvier: Technisches Lehrbuch der Histologie. Leipzig 1888.
52. Retzius: Die Neuroglia der Kleinhirnrinde des Menschen und der Säugetiere. Biolog. Untersuchungen. Neue Folge. Bd. VI. 1895.
53. Sante de Sanctis: Untersuchungen über den Bau und die Markscheidenbildung des menschlichen Kleinhirns. Vorläuf. Mittlg. Monatsschrift f. Psychiatrie u. Neurologie. Bd. IX.
54. Schaper, A.: Die morphologische und histologische Entwicklung des Kleinhirns der Teleostier. Morpholog. Jahrb. 21. Bd., H. 4., 1894.
55. Derselbe: Einige kritische Bemerkungen zu Lugaros Aufsatz etc. Anat Anz. X. Bd.
56. Derselbe: Die frühesten Differenzierungsvorgänge im Zentralnervensystem. Arch. f. Entwickl.-Mechan. Bd. V, H. 1.
57. Derselbe: Die nervösen Elemente der Selachier-Retina in Methylenblaupräparaten. Festschrift zum 70. Geb. von v. Kupffer. 1899.
58. Schlesinger, H.: Die Syringomyelie. Leipzig u. Wien 1902.
59. Schwalbe: Lehrbuch der Neurologie. Erlangen 1881.
60. Sommer: Zur Casuistik der Kleinhirnsklerose. Arch. f. Psych., Bd. XV.
61. Stieda, L.: Zur vergleichenden Anatomie und Histologie des Cerebellum. Arch. f. Anat. u. Physiol. 1864.
62. Strasser: Alte und neue Probleme der entwicklungsgeschichtlichen Forschung des Zentralnervensystems. Merkel-Bonnet, 1891.
63. Thiemich: Über die Schädigung des Zentralnervensystems durch Ernährungsstörung im Säuglingsalter. Jahrb. f. Kinderheilk. 52. Bd.

64. Thomas: Le Cervelet. Paris 1897.
65. Vignal, W.: Rech. sur le développ. des éléments des couch. cortic. du cerv. et du cervelet chez l'homme et les mammifères. Arch. de Physiol. 1888.
66. Waldeyer: Über einige neuere Forschungen im Gebiete der Anatomie des Zentralnervensystems. Leipzig 1891.
67. Weigert, C.: Beiträge zur Kenntnis der normalen menschlichen Neuroglia. Frankfurt 1895.
68. Derselbe: Bemerkung über eine Kleinhirnveränderung bei Tabes dorsalis. Neurolog. Zentr. 1904. No. 16.
69. Westphal, A.: Die elektrischen Erregbarkeitsverhältnisse des peripheren Nervensystemes des Menschen im jugendlichen Zustand und ihre Beziehungen zu dem anatomischen Bau desselben. Arch. f. Psych. Bd. 21.
70. Derselbe: Über die Markscheidenbildung der Gehirnnerven des Menschen. Arch. f. Psych. Bd. 29. 1898.
71. Ziehen: Makroskopische Anatomie des Gehirns. Bardeleben, Anatomie, 10. Lief.

Erklärung der Abbildungen auf Tafel XVI.

Die Originale zu den Figuren 1—7 sind mit Hilfe des Zeichenapparates angefertigt, die zu den Figuren 9—18 auf photographischem Wege gewonnen.

Fig. 1. Körnerschicht eines 30jährigen Mannes. 600 ×. Nach Wolters imprägniert, mit Ferridcyankalium differenziert.

Fig. 2. Körnerschicht einer c. 3 Monate alten Katze. 650 ×. In Grafs Chromoxalsäure fixiert, nach Biondi-Heidenhain gefärbt.

Fig. 3. Körnerschicht eines 12 Tage alten Huhnes. 650 ×. In Müllerscher Flüssigkeit fixiert, Hämatoxylin-Eosin-Färbung.

Fig. 4. Körnerschicht von Trutta fario, 3 Jahre p. f. 600 ×. In 5% Kal. bichrom. fixiert, nach Wolters imprägniert, mit Ferridcyankalium differenziert.

Fig. 5. Körnerschicht von Trutta fario, 1 Jahr p. f. 600 ×. In Picrin-Sublimat fixiert, Hämatoxylin-Eosin-Färbung.

Fig. 6. Körnerschicht von Mustelus. 650 ×. Färbung mit Mallorys phosphorwolframsaurem Hämatoxylin.

Fig. 7. Körnerschicht vom neugeborenen Kaninchen. 600 ×. Nach Ramón y Cajal: Direkte Methode: Einlegen des frischen Präparates in 1,5 % Arg. nitr., nachherige Vergoldung nach v. Lénhossek.

Fig. 8. Kopie von Dogiels Fig. 5, Taf. XXXVI. Aus der Körnerschicht des Kleinhirns der Taube. Vitale Methylenblaufärbung.

Aus dem anatomischen Institut in Strassburg.

Studien über das Blut und die blutbildenden und -zerstörenden Organe.

III. Über den Bau der Amphibienerythrocyten.[1])

Von

Dr. **Franz Weidenreich,**

a. o. Professor und Prosektor am Institut.

Hierzu Tafel XVII und 2 Textfiguren.

In der ersten Mitteilung meiner Studien über das Blut habe ich über die Resultate von Untersuchungen berichtet, die sich auf den Bau der roten Blutkörperchen bezogen: die Untersuchungen waren in der Hauptsache am Säugetierblut, besonders am menschlichen, vorgenommen worden, doch hatte ich speziell die Sauropsiden mitberücksichtigt. Ich war dabei zu dem Ergebnis gelangt, dass die Ansicht der älteren Autoren zu Recht bestünde, wonach die roten Blutkörperchen aus einer äusseren Hüllschicht (Membran) und einem flüssigen strukturlosen, gelb gefärbten Inhalt (Endosoma) zusammengesetzt wären. Weitere Belege für diese Auffassung, ebenso wie eine eingehende historisch-kritische Betrachtung der ganzen Strukturfrage konnte ich inzwischen an anderer Stelle (Die roten Blutkörperchen I. Ergebn. d. Anat. u. Entwickelungsgesch. Bd. 13: 1903) geben. Nun hat unterdessen Meves in einer Reihe kleiner Mitteilungen mit vorläufigem Charakter über Beobachtungen an Amphibienblutkörperchen berichtet, die ihn bestimmten, eine von meiner Aufstellung wesentlich abweichende Ansicht über ihren Bau zu vertreten. Obwohl seine ausführliche Publikation noch aussteht, so glaube ich doch verpflichtet und berechtigt zu sein, meine Untersuchungen über denselben Gegenstand zu veröffentlichen, einmal deswegen, weil sie zum grössten Teil nur Nachprüfungen der schon von Meves mitgeteilten Beobachtungen darstellen, zweitens weil ich an der

[1]) Studien über das Blut etc.
I. Form und Bau der roten Blutkörperchen.
Dieses Arch. Bd. 61, 1902.
II. Bau und morphologische Stellung der Blutlymphdrüsen.
Dieses Arch. Bd. 65, 1904.

ebengenannten Stelle bereits kurz und ohne Abbildungen zu geben, meine Auffassung über die Natur der von Meves gesehenen Bildungen geäussert habe.[1])

Meves (03, 04a) vertritt die Ansicht, dass die roten Blutkörperchen der Amphibien (Salamander) kein Membran besitzen, sondern dass sie ausschliesslich aus Interfilarmasse bestehen, während die Filarmasse nur in der Peripherie der Scheibe sich zu einem Randreifen verdichtet habe. Das Hämoglobin ist in der Interfilarmasse gelöst oder an Stoffe derselben gebunden. Meves kommt zu diesem Ergebnis auf Grund folgender Befunde: Versetzt man frisch einem Salamander entnommenes Blut mit einem Tropfen einer $^1/_4$—$^1/_2$ % Lösung von Gentiana- oder Methylviolett, so lässt sich am Rande der roten Blutkörperchen eine fibrilläre Struktur, ein Randreifen, nachweisen; er besteht aus einer grossen Anzahl parallel verlaufender feinster Fädchen oder aus einem einzigen ununterbrochenen feinsten Faden, der im Rande des Körperchens zu einer Docke aufgewickelt ist, in den Polgegenden erscheint diese häufig etwas verdickt bezw. aufgelockert.

Was diesen Randreifen angeht, so hat schon früher Dehler (95) an den roten Blutkörperchen von Hühnerembryonen durch Färbung mit Heidenhain'schem Eisenhämatoxylin einen ca. $^1/_4$—$^1/_2\,\mu$ dicken peripheren Reifen zur Darstellung bringen können, der als scharf gefärbte Konturlinie in Form eines Kreises den ovalen Zellleib umspannt. Dieser Reifen wird von Dehler als dichterer Teil der Grenzschicht des Protoplasmas bezeichnet. Sobald eine Zelle sich teilt und dabei aus der elliptischen Form in die kugelige übergeht, schwindet, wie Dehler angibt, der Reifen und kehrt wieder nach Beendigung der Teilung und mit erneuter Annahme der ovalen Form. Nicolas (96) konnte Dehlers Beobachtungen bestätigen, er fand den Reifen bei Blutkörperchen von Amphibien und Reptilien an embryonalen und erwachsenen Formen. Doch sah er den Ring oft auch unterbrochen und manchmal an einem oder den beiden Polen verdickt; auch Nicolas konstatierte eine homogene Beschaffenheit des Reifens.

Diese bis jetzt vorliegenden Beobachtungen stimmen also darin überein, dass an den elliptischen Blutkörperchen eine Rand-

[1]) Die seit Niederschrift dieser Abhandlung erschienenen weiteren Mitteilungen Meves' konnten nicht mehr berücksichtigt werden.

bildung färberisch darstellbar ist, sie weichen aber ganz wesentlich in der Frage der Struktur dieser Bildung von einander ab. Nach Dehler und Nicolas ist sie ein homogener Saum von gleichmässiger Stärke, nur an den Polen manchmal verdickt; nach Meves besteht der Reifen aus feinsten Fäden oder einem einzigen Faden, der an der Polgegend verdickt oder aufgelockert sein kann.

In einer weiteren Mitteilung (04 b) hat Meves noch nähere Details über den Randreifen angegeben. Bei Zusatz von Salpetersäure-Kochsalzlösung sah er, dass der Randreif wahrscheinlich durch Quellung sich auf das 3—5 fache seines Dickendurchmessers verbreitert; er weist eine etwas verwaschene Längsstreifung auf und ca. 30—40 sehr deutliche Querlinien, die sich mit Hämoglobin intensiv tingiert haben. Der Abstand dieser Querlinien ist verschieden, ihre Richtung häufig unregelmässig. Bei besonders starker Quellung des Randreifens sind die Querlinien in nebeneinanderliegende Körnchen aufgelöst, die als Verdickungen der den Randreifen bildenden Fibrillen erscheinen. Diese Querlinien sind der Ausdruck von Membranen, die den Randreifen durchsetzen. Die Körner sind vermutlich das Baumaterial für die Querscheiben des Randreifens und als Mitochondrien aufzufassen.

Da ich auf Grund meiner früheren Untersuchungen (02) auch für die roten Blutkörperchen der Amphibien das Vorhandensein einer Membran als sicher hielt, andererseits aber Meves' Angaben hinsichtlich des Randreifens so bestimmt und dieser meiner Ansicht entgegengesetzt lauteten, war ich in die Notwendigkeit versetzt, eine Nachprüfung vorzunehmen, ehe ich in dem bereits oben erwähnten Referate Stellung in dieser Frage nahm. Die einmal begonnenen Untersuchungen habe ich dann noch in anderer Richtung fortgesetzt. Ich schildere also zunächst meine Befunde.

Folgt man der Mevesschen Methode, indem man einen Tropfen Salamanderblut mit der bezeichneten Gentianaviolettlösung versetzt — am besten lässt man den Farbstoff vom Rande her zulaufen — so sieht man nach einiger Zeit, dass zunächst einzelne rote Blutkörperchen eine blaue Tinction ihres Kernes anzunehmen beginnen; allmählich tritt dann, schon bei schwacher Vergrösserung auffallend, der Randkontur der Scheibe stärker und in bläulichem Ton gefärbt hervor. Untersucht man auch

einiger Zeit mit starker Vergrösserung, so bemerkt man (Fig. 1) eine intensiv blaue Färbung des Kernes, dessen Struktur oft völlig verdeckt ist, häufig aber in helleren Flecken sich bemerkbar macht oder in tiefblau gefärbten Strängen hervortritt. Der Rand der Scheibe wird von blau gefärbten Linien eingefasst, die in ziemlich parallelem und leicht welligem Verlauf in wechselnder Zahl, aber gleichbleibender Stärke am Rande längsziehen. Dabei fällt auf, dass, wie auch die Mevessche Abbildung (04a, S. 468) erkennen lässt, die Linien an den Längsseiten weniger zahlreich sind, aber mehr zusammengedrängt erscheinen, während sie an den Polen in weiterem Abstande von einander liegen und mehr nach dem Zentrum der Scheibe zu vorrücken. Häufig sieht man neue Linien in der Polgegend beginnen (cf. oberer Pol der Fig. 1). Der eigentliche Zellleib des Körperchens behält dabei die Hämoglobinfarbe bei. Nun wird dieser Befund, wie ich ihn eben geschildert habe, keineswegs immer, ja eigentlich nicht einmal sehr häufig angetroffen. Waren nämlich die Blutkörperchen noch in lebhafter Bewegung begriffen oder werden sie plötzlich von einer starken Farbwelle getroffen, so bleibt ihr Randkontur nicht gleichmässig rund, sondern es treten, vornehmlich gern an den Polen, Ecken oder plötzlich winkelige Richtungsänderungen der Konturlinie auf, ähnlich wie es in Fig. 2 wiedergegeben ist. Auch in diesem Falle sind die blauen Linien nachweisbar, nur scheinen sie an den Knickstellen dicht und an den dazwischen gelegenen Partieen locker zu liegen. Die Zahl derartiger Knickstellen ist verschieden gross, ich habe bis zu 6 an einem Körperchen gezählt. Vor allem wichtig für die Beurteilung der Natur der Linien ist die Konstatierung der Tatsache, dass stets, gleichviel wo auch der Sitz des Knickes liegen mag, die Linien an den Knickstellen zusammenlaufen, um gegen die nächste wieder auszustrahlen, an dieser wieder zusammengefasst zu werden usf. (Fig. 2). Derartige Blutkörperchen zeigen aber noch weitere Veränderungen, der Kern quillt kugelig auf und die Scheibe verliert ihre Hämoglobinfarbe. Bei manchen Körperchen tritt eine randreifenähnliche Bildung weniger scharf hervor, statt dessen sieht man nur eine verschwommene Blaufärbung der Randpartie sich bilden und die Scheibe selbst von wellig verlaufenden kürzeren oder längeren Linien durchzogen, die aber durchaus nicht auf die Peripherie beschränkt sind, sondern sich über die ganze Oberfläche der

Scheibe ausdehnen (Fig. 3). Nahezu bei den meisten dieser Blutkörperchen, besonders schön bei denen, die sich in der Kantenansicht zur Beobachtung stellen, zeigt sich der Randreifen in Form und Stärke als eine nichts weniger als gleichmässige Bildung: bald sind die Linien zahlreich und fein wie in Fig. 2, bald gröber und an Zahl geringer wie in Fig. 4 oder 5. Ausser diesen Linien lassen aber fast alle Körperchen an allen möglichen Stellen ihrer Oberfläche blaugefärbte linienartige Zeichnungen erkennen (Fig. 3—5), die ohne weiteres den Eindruck von Falten ihrer Oberflächenschicht machen. Diese Falten können weniger scharf ausgeprägt sein (Fig. 4); an den Blutkörperchen, die aber durch die oben genannten Knickstellen ausgezeichnet sind, sieht man besonders schön, wie sie von jenem Knick aus (Fig. 5 oberer und unterer Pol) über die ganze Oberfläche der Scheibe ausstrahlen. Dass man es hier wirklich mit Falten zu tun hat und nicht etwa mit Fasern, geht einmal aus der Art des Ausstrahlens von bestimmten Stellen hervor, sodann aber besonders aus ihrem Aussehen; die Linien sind nämlich nur nach einer Seite scharf begrenzt, während sie nach der anderen verwischt erscheinen (Fig. 3—5). Endlich spricht für die Faltennatur dieser Linien ihre durchaus willkürliche und unregelmässig über die ganze Scheibenfläche zerstreute Art ihres Verlaufes. Diese Beobachtung legt nun den Gedanken nahe, ob nicht auch die Linien des Randreifens Falten sind. Meves spricht sie für Fasern an und sieht in ihnen eine besondere Struktur der Randpartie der Blutscheiben: wenn man die ungestörten gleichmässigen Formen betrachtet, wie sie Meves wiedergibt und ich in Fig. 1 abgebildet habe, kann man über ihre Natur im Zweifel sein, aber schon hierbei fällt wenigstens an einzelnen eben jene Schattenbildung der Linien auf, die auf den Faltencharakter hinweisen; Kantenansichten, wie ich sie in Fig. 6 wiedergebe, bestärken nur noch diesen Eindruck. Der wellige, vielfach unterbrochene Verlauf und die grosse Variation an Zahl und Stärke der Fasern und des Randreifens überhaupt (Fig. 2—6) sprechen in gleichem Sinne[1]).

[1]) Wie eine Fussnote in Meves' letzter Publikation beweist, scheint ihm meine Auffassung von der Natur der Linienzeichnung sehr merkwürdig zu sein. Ich sehe in dem „Randreifen" nur eine Oberflächenbildung, wie Kantenansichten (cf. Fig. 2, 6, 7, 8) ohne weiteres beweisen. Meves dagegen scheint der Ansicht zu sein, dass der Reifen nicht die äusserste Peripherie

Sind die Linien wirklich Falten einer Membran, so müsste der Randreifen einem Schrumpfungsvorgang sein Dasein verdanken. Wir müssten dann annehmen, dass das zu seiner Darstellung angewandte Reagens, die wässerige Gentiana- oder Methylenviolettlösung, schädlich auf das Blutkörperchen einwirkt, die Elastizität oder Spannung der Membran aufhebt und sie vor allem durchlässig macht. Das ist nun in der Tat der Fall. Ich habe schon vorhin darauf hingewiesen, dass zahlreiche Blutscheiben ihr Hämoglobin sofort abgeben und farblos werden, aber auch die, die ihre Form und Farbe bewahren, blassen allmählich ab und in vielen treten ausser dem Randreifen stark blaugefärbte grössere und kleinere, oft ineinanderfliessende Körnchen auf, der deutliche Ausdruck von Umsetzungen des Zellinnern. Lässt man zum Zwecke der Darstellung des Reifens den Farbstoff vom Rande des Deckglases her zufliessen, so geben die zunächst davon betroffenen Blutkörperchen sofort ihr Hämoglobin ab, dort wo das Reagens überhaupt nicht hinkommt, bleiben die Scheiben unverändert und nur in der mittleren Zone, wo die Grenze des vordringenden Reagens liegt, tritt der Randreifen am anscheinend intakten Blutkörperchen auf, das aber, wie gesagt, sehr bald schon weitere Veränderungen seines Zelleibs zeigt, so besonders Abgabe des Hämoglobins. Damit sind aber die durch die Einwirkung der Farblösung gesetzten Veränderungen nicht erschöpft; mit dem Schwinden der Farbe setzt eine langsam zunehmende Quellung ein, die sich aber durchaus nicht auf alle Blutkörperchen erstreckt; während die einen ihre vielfach gefaltete Hüllschicht behalten, wie sie in den Fig. 4—6 dargestellt ist, beginnen andere sich auszuglätten; ihr Dickendurchmesser nimmt zu d. h. sie erscheinen von der Seite betrachtet nicht mehr abgeplattet, sondern aufgetrieben (Fig. 7 u. 8); gröbere Falten der Oberfläche sind nicht nachweisbar und der Randreifen nimmt an Breite und an Zahl seiner Linien ab. An manchen Blutkörperchen erhebt sich dabei der

der Scheibe darstelle; ganz klar geht das allerdings aus seinen Ausführungen nicht hervor, er spricht nur davon, dass der Reifen im Rande der Scheibe liege. Ich zweifle nicht daran, dass Meves, wenn er erst einmal auch Kantenansichten (wie die Fig. 2, 6, 7, 8, 10, 11, 12) studiert haben wird, zu der Überzeugung kommt, dass die fragliche Bildung eine rein oberflächliche ist, und dass ihm dann auch meine Auffassung von der Faltennatur derselben diskutabler erscheinen wird.

ursprüngliche Grenzkontur der Scheibe über das Niveau, sodass der Eindruck entsteht, als ob ein Reif um das Körperchen herumgelegt (Fig. 7 u. 8) oder als ob es aus zwei Hälften zusammengefügt wäre, die an den Vereinigungsstellen verdickt vorspringen, wie etwa die Schalen einer Nuss. Der ganze Ring zeigt kürzere, wellenförmige Linien, die nach ihrem ganzen Aussehen für Falten, aber nicht für Fasern zu halten sind.

Bevor ich auf eine Erklärung der ganzen Erscheinung eingehe, möchte ich nunmehr die Veränderungen schildern, die ich durch Einwirkung von Salpetersäure auf die Salamanderblutkörperchen erhalten habe. Meves sah dabei den Randreifen um das 3—5fache seines Dickendurchmessers zunehmen, er sah an ihm eine Längsstreifung auftreten und 30—40 vom Hämoglobin tingierte Querlinien; bei besonders starker Quellung sind die Querlinien in Körnchen aufgelöst, die als Verdickungen der den Randreifen bildenden Fibrillen erscheinen. Trotzdem ich die Mevessche Angabe hinsichtlich der Untersuchungsmethode genau befolgt habe, ist es mir nicht geglückt, Bilder zu erhalten, die auf diese Schilderung irgendwie gepasst hätten, und ich sehe mich ausser stande, meine Befunde mit der Beschreibung, wie sie Meves gibt, in Einklang zu bringen. Ich sehe vielmehr folgendes: die erste Veränderung, die man an den mit Salpetersäure behandelten Blutkörperchen wahrnimmt, ist die, dass der Grenzkontur der Scheibe farblos wird und nun wie ein Ring sich von dem übrigen, zunächst gefärbt bleibenden Teil absetzt (Fig. 9); die Abgrenzung gegen diesen wird aber nicht durch eine gleichmässige, glatte Linie gebildet, sondern durch eine eigentümlich wellenförmige, eingeknickte. Wie dieses Phänomen zu deuten ist, ergibt sich ohne weiteres aus einer Betrachtung der Blutkörperchen von der Kante her (Fig. 10); der Rand erscheint als ein heller Streif, von dem aus nach beiden Flächen in unregelmässigen Abständen Falten ziehen, die aber nicht weit auf diese Flächen herübergreifen. Der äusserste Rand der Scheibe ist also zuerst farblos geworden und von ihm gehen kurze Querfalten aus. Nun erscheint das Flächenbild (Fig. 9) verständlich: der helle Saum ist der farblos gewordene Rand und seine eigentümlich gewellte Abgrenzung von der übrigen Scheibe ist der Ausdruck der von der Fläche gesehenen Querfalten. Die weitere Beobachtung der Salpetersäurewirkung ergibt folgendes: die Blutkörperchen

quellen unter steigender Zunahme ihres Dickendurchmessers auf und verlieren ihre gelbe Farbe; der Rand erscheint als ein etwas stärker lichtbrechender, das ganze Blutkörperchen umziehender, schmaler, doppelt konturierter Ring, von durchaus gleicher Stärke und ohne jede Streifung (Fig. 11) und erhebt sich über das Niveau des Körperchens. Bei sehr starker Quellung scheint er wie ein Schnürring das der Kugelform zustrebende Körperchen zu umfassen (Fig. 12), vereinzelte Querfalten gehen von ihm ab; der oben gegebene Vergleich mit einer Nuss drängt sich hier noch mehr auf.

Färbt man ein derartig mit Salpetersäure behandeltes Blutkörperchen mit Gentianaviolett, das man in $^1/_2{}^0/_0$ Lösung unter das Deckglas laufen lässt, so färbt sich der Kern intensiv blau, vor allem aber tritt ausserordentlich scharf der Ring hervor (Fig. 13), der dabei eine leicht granulierte Beschaffenheit zeigt; im übrigen erscheint er wie am ungefärbten Präparat.

Vergleicht man nun diese Befunde mit denen, die man bei einfachem Zusatz der Farbe erhält, so bemerkt man eine auffallende Übereinstimmung und die besteht darin, dass in beiden Fällen der Rand der Scheibe in besonderer Weise hervortritt; während er aber in dem erstbeschriebenen Fall eine linienartige und an Breite wechselnde Zeichnung aufweist, tritt er uns hier als ein schmaler Saum von durchaus gleichbleibender Stärke und ohne jeden streifigen Charakter entgegen. Dieser Saum ist, verglichen mit den Falten oder Fasern, bedeutend schmäler (cf. Fig. 11 u. 12 mit Fig. 1, 2, 4, 5, 6) und nicht, wie Meves angibt, um das 3—5 fache breiter; von Querlinien, Körnchenzerfall usw. vermag ich mit dem besten Willen ebensowenig etwas zu sehen. Wäre die von Meves gegebene Deutung eines Faserreifens richtig, so wäre nicht gut denkbar, dass er bei Einwirkung der Salpetersäure nur als ein gleichmässiger schmaler Saum erscheint von kaum grösserer Breite, als der Abstand zweier Fasern im Randreifen der Gentianaviolett-Bilder beträgt. Im besten Falle könnte man annehmen, dass die Fasern des Reifens zusammengeballt wären, aber nicht dass sie gequollen sind. Viel mehr hat die Annahme für sich, dass beide Randzeichnungen, die „faserige“ und die ringförmige nur wenig miteinander zu tun haben; wie es sich im ersteren Falle um Falten der Membran handelt, so haben wir es auch bei den Salpetersäure-Bildern mit einer

Äusserung der Membran zu tun, die ihre Erklärung in folgender Überlegung findet. Der Rand der elliptischen und platten Salamanderblutkörperchen ist diejenige Stelle, an der die Membran von einer Seite nach der anderen umbiegt und stark geknickt oder gefaltet ist — Randfalz der Membran —. Im äussersten Umbiegungsrande liegt also eine sozusagen doppelte Membranschicht: durch die Säure wird der in der Membran enthaltene Eiweisskörper gefällt und die Folge ist, dass am Umbiegungsrand die Membran coaguliert und verklebt, der Randfalz also gewissermaßen fixiert wird. Setzt nun im übrigen Körperchen die Quellung ein, so wird der erstarrte Ring zwar etwas gedehnt und gestattet eine Zunahme des Blutkörperchens im Längen- und Breiten-Durchmesser (worauf noch zurückzukommen sein wird), aber eine Ausglättung der Umschlagsstelle findet nicht mehr statt, der Ring imponiert schliesslich wie ein richtiger Schnürring. Wir hätten es also hier mit einem durch die Wirkung der Säure bedingten Gerinnungsprozess zu tun, der den Umschlagsrand in einen starren Ring verwandelt.

Dass diese Deutung die richtige ist, ergibt sich zunächst auch daraus, dass Essigsäure die gleiche Erscheinung verursacht, wobei wohl nicht besonders darauf hingewiesen werden muss, dass nur schwache Lösungen die Wirkungen hervorrufen, da starke die Blutkörperchen zerstören. Hätten wir es wirklich mit einer besonders strukturierten Randbildung zu tun, die vor allem, wie Meves annimmt, formbestimmend für das Blutkörperchen wäre und sogar bei Säureeinwirkung der Abrundung zur Kugel einen Widerstand entgegensetzte, so wäre völlig unverständlich, warum die Blutkörperchen des Salamanders in stark mit Wasser verdünnter Kochsalzlösung (0,2 %) Kugelform annehmen und jede Reifenbildung vermissen lassen.

Ich gebe in Fig. 14 ein derartig mit stark verdünnter Kochsalzlösung behandeltes Salamanderblutkörperchen wieder. Wie die Abbildung zeigt ist es vollständig, ebenso wie der Kern, zur Kugel aufgequollen und ein nachträglicher Zusatz von Gentianaviolett lässt keine Spur irgend einer Randreifenbildung erkennen: wenn dann die Membran durchlässig geworden ist und die Kugel wieder kollabiert, so bleibt eine farblose, mehr oder weniger faltige Hülle übrig, die in den Falten den Farbstoff festhält; der Kern erscheint als ein stark vorgewölbter Körper, der die Membran

abhebt und so zur Entstehung eines feinen Faltenkranzes um ihn herum Veranlassung gibt (Fig. 15). Es kann demnach unmöglich der Randreifen vorgebildet sein.

Die eigentümliche Wirkung der Säure auf die Blutkörperchen der Amphibien hat Kneuttinger (65) zuerst näher untersucht; er hat dabei, besonders nach Einwirkung von Essigsäure, gefunden, dass die Froschblutkörperchen unter Beibehaltung ihrer ovalen Form plötzlich im Längen- und Breitendurchmesser, aber auch im Dickendurchmesser zunehmen, eine Tatsache die neuerdings Meves (04c) durch die Randreifenstruktur zu erklären sucht. Nach ihm ist der Grund der plötzlichen Volumenvergrösserung in einer Permeabilität des Blutkörperchens gelegen, es quillt unter gleichzeitiger Abgabe des Blutfarbstoffes auf; beim Salamander bauchen sich dabei die Zellwände stark vor; beim Frosch können sie das nicht in ganzer Ausdehnung, da sie mit der Kernoberfläche verklebt sind, die Vergrösserung kann also hier nur an dem ringförmigen Gürtel von Zellsubstanz, die den Kern umgibt, zum Ausdruck kommen; die der Quere nach zwischen den gegenüberliegenden Zellwänden ausgespannten Fäden würden aber eine grössere Entfernung der Zellwände von einander verhindern, dadurch würde ein stärkerer Druck auf den Rand ausgeübt; die Blutscheibe erweitert sich also im Längen- und Breitendurchmesser unter Dehnung des Randreifens. Meves zieht also zur Erklärung des ganzen Vorganges zwei Hilfshypothesen heran, er nimmt an, dass der Kern mit der Zellwand verklebt ist und dass sich Fäden der Quere nach von einer Zellwand zur anderen spannen. Hätte das Froschblutkörperchen in Wirklichkeit diese Strukturbesonderheit, dann begreift man nicht, warum es in stark verdünnter Kochsalzlösung, also bei einfacher Herabsetzung der Konzentration des Blutserums, sich ganz anders verhält. Hierbei geht es doch in die schönste Kugelform über, ohne dass Kernverklebung oder Querfäden das hindern, und gegenüber der 7—10 % Essigsäure ist doch die 0,1—0,2 % Kochsalzlösung entschieden das indifferentere Medium. Unmöglich kann also die von Meves gegebene Erklärung zutreffen.[1])

[1]) Es bleibt unklar, was Meves unter Zellwand versteht; wenn das Blutkörperchen nur aus Interfilarmasse besteht und die Filarmasse im Rand konzentriert ist, existieren überhaupt keine Zellwände, zwischen denen sich diese Fäden ausspannen könnten; denn die Zellwände sind dann doch auch nur Interfilarmasse, wie das ganze Körperchen.

Behandelt man Froschblutkörperchen mit Essigsäure, so treten, wie schon Kneuttinger beobachtet hat, zunächst ähnliche Randzeichnungen auf, wie ich sie vom Salamander bei Salpetersäurezusatz beschrieb (cf. Fig. 9 u. 10), dann erfolgt plötzlich die Volumenvergrösserung und das Abblassen der Scheibe; bei Färbung mit Gentianaviolett tritt nun auch hier eine feine blaugefärbte, dem äussersten Scheibenrand entlang laufende Linie auf (Fig. 16). Sehr häufig ist der Rand wellig gefaltet, und dementsprechend auch die Randlinie; die Oberfläche zeigt ziemlich regelmässig gleichfalls Faltenbildung (Fig. 16). Eine Aufblähung des Körperchens, wie wir es beim Salamander beobachteten, bleibt aber aus, die Membran wird hier schon viel früher durchlässig, und zwar, wie schon Kneuttinger hervorhebt, bei der plötzlichen Erweiterung, mit der gleichzeitig der Blutfarbstoff austritt. Da nur Säurewirkung diese Eigentümlichkeit zeigt, Alkalien oder Wasser dagegen die Blutkörperchen in Kugelform überführen, liegt es nahe, ebenso wie für die Entstehung des Schnürrings an den Salamanderblutkörperchen, auch hierfür eine Gerinnung oder Fixation der Membran verantwortlich zu machen. Es verklebt zunächst der äusserste Umschlagsrand der Membran und wird zu einem festen Ring von bestimmter ovaler Form. Dringt nun Flüssigkeit in das Innere des Blutkörperchens ein und bringt es zum Quellen, so könnte es nur dann Kugelform annehmen, wenn der ovale Ring zu einem Kreis wird d. h. im Längsdurchmesser ab- oder im Breitendurchmesser zunimmt. Wie der Versuch lehrt, tut er das aber nicht, sondern er gibt dem erhöhten Innendruck schliesslich in allen Teilen gleichmässig nach, es entsteht ein einfach grösserer, aber ovaler Ring. Aus dem gleichen Grunde kann aber auch der Dickendurchmesser der Scheibe nicht übermässig zunehmen. Der fixierte Ring hält die gleichfalls fixierte Membran fest und gespannt, sie muss sich also in ihrer Ausdehnung durchaus nach dem Ring richten. Dabei wäre noch die Möglichkeit gegeben, dass sie sich aufbläht; setzt sie aber dem Innendruck den gleichen Widerstand entgegen, wie der Ring, so muss sie, wenn der Innendruck so gross geworden ist, dass er den Ring zu dehnen vermag, diesem folgen und kann, da ihre Elastizität dann erschöpft ist, sich nicht aufblähen. So erklärt sich auch die plötzliche ruckweise Volumenvergrösserung, die eben dann eintritt, wenn der Druck den Widerstand des

festen Rings und der Membran zu überwinden vermag. Ist aber nun die Membran gedehnt, so ist sie durchlässig geworden, und der Inhalt tritt heraus, das Volumen wird wieder kleiner, die Membran und der Ring legt sich in Falten (Fig. 16).

Die von Meves angeführte Erklärung geht von der Voraussetzung aus, dass die Volumenvergrösserung des Blutkörperchens im wesentlichen im Längen- und Breitendurchmesser vor sich geht; das ist aber nun keineswegs der Fall. Legen wir die von Meves selbst zitierten Zahlenwerte Kneuttingers zu Grunde, so ergibt sich folgendes:

	normale Grösse	mit Säure behandelt	Absol. Differenz	Prozent. Zunahme
Länge in μ	22,3	30,9	8,6	140
Breite in μ	15,7	21,9	6,2	140
Dicke in μ	3,6	4,5	0,9	125

Es findet also im Längen- und Breitendurchmesser eine Zunahme um $^2/_5$ statt, aber auch im Dickendurchmesser um $^1/_4$; bei dieser Berechnung ist aber zu berücksichtigen, dass ein genaues Maß der Dicke wegen der Schwierigkeit der scharfen Einstellung nur sehr schwer zu geben ist; eine Differenz von nur 0,5 μ z. B. würde aber hier hinreichen, um auch in der Dicke die gleiche Zunahme konstatieren zu lassen. Es bewirkt also die Säure im wesentlichen eine Zunahme in allen drei Dimensionen. Zur Erklärung dieses Vorgangs genügt es demnach völlig anzunehmen, dass durch die Säurewirkung der Membran die Tendenz verliehen wird, unter Beibehaltung der ursprünglichen Form sich zu dehnen; ganz ähnlich wie z. B. auch die wurstförmigen, zum Aufblasen bestimmten Kinderspielzeuge aus Gummi durchaus ihre ursprüngliche Gestalt behalten, Voraussetzung ist dafür nur, dass die Gummiblase in ihrer Wand verdickte oder verdünnte Stellen enthält. In unserem Falle wirkt der durch die Säure gebildete Ring in diesem Sinne; weder eine Verklebung des Kerns mit der Membran, noch besondere Querfäden braucht man anzunehmen, zwei Momente, die schon, wie gesagt, deswegen absolut auszuschliessen sind, weil die Blutkörperchen dann auch bei der Volumenvergrösserung nach Alkali oder Wasserzusatz gleichfalls ihre Form beibehalten müssten und nicht zu Kugeln werden könnten, wie es tatsächlich der Fall ist. Das Vorhandensein und die Wirkung von solchen Fäden müsste sich zudem bemerklich machen,

wenn sie sich an der Membran befestigen und sie am Aufblähen hindern würden; dann müssten doch die zwischen den Fäden gelegenen Stellen der Oberfläche, dem Innendruck folgend, sich vorstülpen; die Oberfläche müsste dann uneben, höckerig sein, was aber durchaus nicht zutrifft.

Nach allen diesen Auseinandersetzungen geht also meine Meinung dahin, dass die roten Blutkörperchen der Amphibien eine Membran besitzen, und dass die als Randreifen beschriebenen, besonderen Bildungen entweder als Fältelungen im Gebiet des Umschlagsrandes oder als künstlich hervorgerufene Verdichtungen desselben zu deuten sind. Gerade letztere Deutung trifft besonders auch für die von Dehler und Nicolas beschriebenen Bilder zu; durch die Fixation des Objektes kommt es zu einer Gerinnung im Gebiete des Umschlagsrandes, die nachträgliche Färbung mit Eisenhämatoxylin lässt dann diesen verdichteten Ring besonders deutlich hervortreten. Er ist genau wie bei der Darstellung mit Salpetersäure homogen und lässt keine Fibrillen erkennen, die doch gerade durch diese Färbung, so sollte man wenigstens meinen, besonders gut darstellbar sein müssten, wenn sie überhaupt vorhanden wären. Die von mir gegebene Deutung erklärt auch ohne weiteres die Beobachtung Dehlers, wonach an sich teilenden Blutkörperchen, die Kugelform angenommen haben, der Reifen fehlt: hätten wir es wirklich mit einer peripheren besonderen Protoplasmastruktur zu tun, so müsste sie doch auch in der Kugelform nachweisbar sein. Tatsächlich sieht man aber in diesem Falle deswegen den Ring nicht, weil beim Übergang in die Kugelform der Umschlagsrand verschwindet und ausgeglättet wird, die Fixation kann also hier keine dichtere Membranpartie schaffen.

Ich hätte noch die Frage zu erörtern, wieso die Gentianaviolettlösung zur Bildung feiner Fältchen der Membran gerade besonders in der Peripherie der Scheibe führt. Bei langsamer und nicht allzu stürmischer Einwirkung bedingt sie zunächst eine allmähliche Schrumpfung, die Membran muss sich also falten, und sie tut das natürlich dort zuerst, wo sie am wenigsten gespannt ist; das ist aber gerade in der äussersten Peripherie der Fall, weil in dem mittleren Teil der Kern liegt und die Membran gespannt hält. Bei länger dauernder oder sehr rascher Einwirkung der Farblösung treten auch an anderen Stellen zahlreiche

Falten auf, wie ein Blick auf die Fig. 3—6 lehrt. Bei nachträglichem Wassereintritt (Quellung des Körperchens) können die Falten wieder ausgeglättet werden.

Meves stellt sich den Bau der Blutkörperchen so vor, dass er sie aus Interfilarmasse bestehen lässt, und nur den Rand von der zum Randreifen angeordneten Filarmasse gebildet wissen will.[1]) Das Vorhandensein einer Membran wird geleugnet. Ich kann es mir nach der ausführlichen Darstellung, die ich gerade der Membranfrage in meinem Referate über die roten Blutkörperchen gewidmet habe, versagen hier nochmals zu erörtern, dass es „keine verschiedene, nie widerlegte Argumente" gibt, die gegen ihr Vorhandensein sprechen: die, welche die Membran leugnen, haben vielmehr jetzt die Verpflichtung nachzuweisen, dass die für ihr Vorhandensein geltend gemachten Beobachtungen und Experimente nicht zu ihren Gunsten sprechen. Meves verkennt nun keineswegs, dass eine Reihe von Veränderungen, die an den roten Blutkörperchen auftreten, so besonders die Schrumpfungs- und Quellungserscheinungen, nur mit der Annahme einer Membran zu erklären sind. Er hilft sich aber sehr einfach damit, dass er, ohne Beweise dafür zu bringen, diese Membran zu einem Kunstprodukt, zu einer Niederschlagsmembran, stempelt. Ich kann mir nicht versagen, auf den Widerspruch hinzuweisen, der meines Erachtens doch darin liegt, dass hier durch das gleiche Reagens sichtbar gemachte Bildungen eine so verschiedene Beurteilung erfahren; der durch die Gentianaviolettlösung oder durch die Säurewirkung am Rande der Blutscheibe hervorgerufene Randreifen ist eine Struktureigentümlichkeit, dabei würde es sich um richtige Fäden, um Filarmasse, handeln; die zugleich auftretende Membran ist dagegen ohne weiteres ein Kunstprodukt, ein Niederschlag. Dass in Wirklichkeit davon gar keine Rede sein kann, geht aus folgender Überlegung hervor: Schrumpfung mit Faltenbildung und Quellung zur Kugelform, beides nach Meves der Ausdruck einer Niederschlagsmembran, treten

[1]) Nach seinen Ausführungen bleibt vorerst unverständlich, ob diese Filarmasse die äusserste Peripherie der Scheibe darstellt, oder ob sie noch nach aussen von einer interfibrillären Randschicht umkleidet ist, wie es der Fall sein müsste, wenn der Randreifen keine reine Oberflächenbildung wäre.

auf bei Verringerung oder Erhöhung der Konzentration des natürlichen Serums um ca. 0,3 %; nun ist aber, wie eine Erkundigung an kompetentester Stelle ergab, bis jetzt kein Fall bekannt, in dem eine derartige Herabminderung oder Erhöhung der Salzkonzentration auf Eiweisskörper fällend wirkt, also zur Bildung einer Niederschlagsmembran führen kann; der chemische Beweis wäre demnach von Meves erst noch zu erbringen. Aber noch folgendes ist zu beachten: Bestände das Blutkörperchen aus einer einheitlichen Masse, und könnte sich wirklich bei Verdünnung des umgebenden Mediums eine Niederschlagsmembran an der Oberfläche abscheiden, so wäre es absolut undenkbar, dass nach Zerstörung dieser Kunstmembran durch gesteigerten Innendruck die heraustretende Masse sich ohne weiteres in dem gleichen Medium löst, d. h. tritt das Hämoglobin, bezw. das Endosoma, aus dem zur Kugel aufgequollenen und von der gebildeten Niederschlagsmembran umgebenen Blutkörperchen aus, so müsste es sich, da doch das ganze Körperchen nur aus der gleichen Interfilarmasse besteht (abgesehen vom Randreifen), sofort wieder mit einer Niederschlagsmembran umgeben, genau so wie es bei der klassischen Traubeschen Niederschlagsmembran der Fall ist. Das trifft nun bekanntlich bei den Blutkörperchen nicht zu. Es kommt hinzu, dass man bei der Annahme einer Niederschlagsmembran gezwungen wäre, den nach Behandlung mit Wasser verbleibenden Rest des Blutkörperchens, also das Stroma oder das Ökoid (bei ausgestossenem Kern) oder den Schatten als eine derartige künstliche Membran anzusehen, während doch feststeht, dass diese Bildungen eine ganz andere chemische Zusammensetzung haben, als der in Lösung gegangene Teil der Blutkörperchenmasse; es kann also unmöglich die Membran nur ein in der Peripherie ausgefällter Teil eines gleichartig gebauten Plasmakörpers sein. Eine Reihe anderer Argumente gegen die Kunstmembran hat Kollmann (73) bereits vor 30 Jahren geltend gemacht; wer trotzdem an ihr festhält, müsste also zunächst einmal auch die Einwände dieses Autors widerlegen.

Unter den Beweisen, die Meves für die Existenz eines vorgebildeten Randreifens anführt, nimmt die eigentümliche Erscheinung der Hünefeld-Hensenschen Bilder einen hervorragenden Platz ein (04 b). Ich habe mich in meinem mehrfach zitierten

Referate bereits über dieses eigentümliche Phänomen geäussert, und kann mich deswegen hier kürzer fassen. Meves hat auf die Rolle des Kernes bei dem ganzen Vorgang aufmerksam gemacht, er saugt das Hämoglobin in sich auf, und infolgedessen wird die farblose Membran gut sichtbar, die nach Meves allerdings einen Niederschlag darstellen würde. An diese Beobachtung von Meves habe ich angeknüpft, und bin zu ausserordentlich interessanten Ergebnissen gelangt, die auch nach ganz anderer Richtung hin, wie mir scheint, von besonderer Bedeutung sind. Wenn man die Salamanderblutkörperchen mit einer Rohzuckerlösung behandelt, so sieht man in der Tat, dass nach einiger Zeit der Kern unter Annahme einer gelben Farbe zu schwellen beginnt; gleichzeitig wird die Blutscheibe blasser, und die farblose Membran wird deutlich. Der kugelig aufgeblähte, gelbe Kern hat das Hämoglobin aufgesaugt, und die in demselben Maße leer gewordene Membranhülle fällt unter Beibehaltung ihrer Form zusammen, dementsprechend sieht man vom zentralgelegenen stark vorgewölbten Kern aus allenthalben nach der Peripherie hin Falten ziehen; die Fig. 17 a und b, die ein derartiges Blutkörperchen von der Fläche, und die Fig. 18, die eine Kantenansicht wiedergibt, zeigen diese Verhältnisse besser als jede Beschreibung. In einigen Fällen zeigt die zentrale gelbe Kugel an einzelnen Stellen auch noch den Kernkontur (Fig. 17 b) in den emporgehobenen Falten hält sich das Hämoglobin am längsten, sie erscheinen deswegen häufig gelb gefärbt, während die dazwischen gelegenen Stellen, wo die kollabierte Membran aufeinander zu liegen kommt, farblos sind. Dass bei diesem Vorgang die elliptische Form sich im grossen und ganzen erhält, braucht nicht auf das Vorhandensein einer besonderen Randstruktur zurückgeführt werden; es besteht gar kein Grund, dass die Membran dem Hämoglobin folgt und sich um den Kern zusammenknäuelt, wie Meves offenbar erwartet; das Hämoglobin wird langsam aufgesaugt, und ebenso kollabiert langsam die Membran, die natürlich dabei geschädigt und durchlässig wird. Daher kommt es auch, dass, wie Meves gleichfalls beobachtet hat, bei fortdauerndem Quellungsprozess der Kern schliesslich noch durch diese Membran hindurch Wasser aufnimmt, und immer grösser und grösser wird, dabei die Membran wieder abhebt, bis eine grosse Kugel zustande kommt, die aus dem stark ge-

quollenen Kern und der um diesen herumliegenden Zellmembran besteht.

Das Interessante bei den Hünefeld-Hensenschen Bildern ist also die Aufsaugung des Hämoglobins durch den Kern und das dadurch bedingte Hervortreten der Membran. Wir haben also hier ein ausgezeichnetes Mittel zur Darstellung der Membran bei gleichzeitigem Verbleiben des Hämoglobins in dem Blutkörperchen. Es lag nahe, diesen Umstand zu einem Studium der Blutplättchenfrage zu benutzen. In einer kurzen Mitteilung (03) habe ich meinen Standpunkt in dieser Frage dahin präzisiert, dass ich sagte, dass unter dem Namen Blutplättchen die verschiedensten Dinge gehen, und jedenfalls sehr viele, wenn nicht die meisten derselben, den roten Blutkörperchen entstammen. Ich schliesse mich darin also vollständig Arnold und seinen Schülern an; allerdings ist es mir inzwischen wieder zweifelhaft geworden, ob die ebendort von mir gegebene Unterscheidung der Blutplättchen hinsichtlich ihrer Genese sich aufrecht erhalten lässt; ich werde in einer gesonderten Abhandlung auf diese Fragen zurückkommen und gebe hier einstweilen nur meinen Befund an Salamanderblutkörperchen bekannt.

Nach Arnold (99) finden an den roten Blutkörperchen Ausscheidungs- und Abschnürungsvorgänge statt, die zur Bildung von hämoglobinhaltigen oder hämoglobinlosen Blutplättchen führen (Plasmorrhexis und Plasmoschise der Erythrozyten); diese Beobachtungen sind vielfach bestätigt worden; ich selbst habe unzählige Male derartige Prozesse sich abspielen sehen. Kann so an der Tatsache selbst heute wohl kaum mehr ernstlich gezweifelt werden, so bleibt doch noch ungelöst, welche Teile des Blutkörperchens bei diesen Vorgängen eine besondere Rolle spielen. Wir können von dem Innenkörper hier absehen, erstens existiert ein derartiges Gebilde in den ausgebildeten roten Blutkörperchen nicht (cf. S. 76 u. ff. meines Referates); zweitens betont Arnold selbst, dass die Blutplättchen keinen derartigen Innenkörper zu enthalten brauchen. Es bliebe also auf jeden Fall nur das Stroma und das Hämoglobin, bezw. die Membran und das Endosoma, das die Plättchen liefern könnte; die farblosen würden demnach nur aus Stroma, bezw. Membranteilen, die farbigen aus beiden Substanzen bestehen. Findet eine Abschnürung an den Blutkörperchen statt, so sind zunächst wohl meistens Stroma (Membran)

und Hämoglobin beteiligt; künstlich lassen sich diese Zerschnürungsvorgänge mit Leichtigkeit durch Erhitzen oder durch Zusatz von besonderen Reagentien, insbesondere Harnstoff, Jodkali usw. erreichen. Ich habe in meinem Referate gezeigt, dass alle diese Prozesse auch unter der Annahme einer Blasennatur der Blutkörperchen verständlich sind, und meine Versuche mit den Ölkugeln haben den Beweis erbracht, dass die Zerschnürungsvorgänge nicht zu einem „Auslaufen" des Inhaltes führen müssen, da die Oberflächenspannung genügend gross ist, um sofort die Membran wieder zusammenfliessen zu lassen und so einen „Verschluss" zu schaffen. Was nun die Blutplättchen angeht, so liegt es nahe, zu vermuten, dass die farblosen nur aus Membranelementen bestehen, während die farbigen auch noch Hämoglobin enthalten, das dann von solchen Membranteilen natürlich umschlossen wäre. Man kann ferner annehmen, dass die farblosen von vornherein farblos waren, dass also nur die Membran bei ihrer Abschnürung Material hergab, oder aber, dass farbige farblos wurden; die Abgabe des Hämoglobins vollzieht sich dann, wie auch sonst bei unzerschnürten Blutkörperchen. An den roten Blutkörperchen der Säugetiere lassen sich diese beiden Vorgänge beobachten, auch an denen der Amphibien sind sie bekannt; hämoglobinhaltige Zerschnürungsprodukte erhält man besonders schön nach Einwirkung starker Salzlösungen oder von Harnstoff, wie besonders Preyer (64) des Näheren beschrieben und abgebildet hat, farblose Abschnürungen hat schon Kneuttinger (65) nach Alkaliwirkung beobachtet. In neuerer Zeit hat Albrecht (03) am Froschblutkörperchen durch Kalilauge tropfenförmige Abscheidungen hervorgebracht, und den Nachweis geliefert, dass die chemische Zusammensetzung der Membran für diese Vorgänge verantwortlich zu machen ist.

Meine Untersuchungen am Salamanderblutkörperchen haben nun zu dem Ergebnis geführt, dass tatsächlich die Eigentümlichkeit der Blutkörperchen, tropfen- und fadenförmige Fortsätze und Abschnürungen zu bilden, der Membran zukommt, während der Inhalt dabei eine nur passive Rolle spielt. Ich ging von den Hünefeld-Hensenschen Bildern aus, bei denen alles Hämoglobin im Kern steckt, und die Scheibe immer mehr von der farblosen Membran gebildet wird (Fig. 17 a und b) und versuchte nun Abschnürungen an dieser Membran hervorzubringen. Das kann

man mit Kalilauge erreichen, allein ihre Wirkung ist eine so rasche und intensive, dass man den Vorgängen nur schwer folgen kann; sie löst die Membran auf, die einfach abschmilzt. Ausgezeichnetes leistet dagegen der Harnstoff, mit dem schon Koelliker (56) und Preyer (64) Zerschnürungen der Froschblutkörperchen erzielten. Ich ging dabei folgendermaßen vor: Zuerst versetzte ich das Salamanderblut auf dem Objektträger mit einer stark hyperisotonischen Kochsalzlösung, die merkwürdigerweise genau wie eine stark hyperisotonische Rohzuckerlösung an einzelnen (nicht an allen) Blutkörperchen Hünefeld-Hensensche Bilder hervorruft, dann liess ich eine 15% Harnstofflösung vom Rande herzulaufen. Das Hämoglobin ist also vom Kern aufgesaugt (Fig. 17 u. 18) und durch die Kernmembran gegen den leeren und nur von der kollabierten Zellmembran gebildeten übrigen Teil der Blutscheibe abgegrenzt. Der Harnstoff bringt nun die Membran zum Schmelzen, dabei nimmt sie die gleichen eigentümlichen Formen an, welche die ihr Hämoglobin im Zellleib enthaltenden Blutscheiben nach Einwirkung von starken Kochsalzlösungen z. B. (Fig. 19 e) zeigen; es entstehen längere und kürzere pseudopodienartige Fortsätze (Fig. 19 a u. b), die sich weiterhin in Tropfenform abschnüren (Fig. 19 d). Diese Fortsätze und Tropfen schwinden rasch, man hat den Eindruck eines richtigen Abschmelzungsvorganges, und zuletzt bleibt nur noch der durch das Hämoglobin gelbgefärbte Kern übrig, umgeben von einem zarten farblosen, zerfressen aussehenden grösseren oder kleineren Besatz (Fig. 19 c). Vertreibt man die Harnstofflösung durch Wasser, so gibt der Kern das Hämoglobin ab, und man erhält dann Bilder, wie in Fig. 20, die den Membranrest besonders schön hervortreten lassen.

Lässt man die Harnstofflösung direkt auf das Blut einwirken, so gelingt es auch an einzelnen Blutkörperchen die eben geschilderten Vorgänge zu sehen; sehr eigentümlich ist dabei das Verhalten des Kerns. Er quillt auf und imbibiert sich mit Hämoglobin, zur gleichen Zeit tritt aber das Kerngerüst hervor, so dass er direkt wie ein Schwamm aussieht (Fig. 19 c u. 21). Das Gerüstwerk besteht aus dem stark gequollenen Chromatin; das Hämoglobin färbt das Gerüst gelb, findet sich aber auch im Kernsaft, den es gleichfalls tingiert (Fig. 19 c). Setzt man Wasser zu, dann wird der Kern farblos, was übrigens auch bei vielen Blut-

körperchen nach einiger Zeit noch in der Harnstofflösung eintritt, und das Kerngerüst erscheint als farbloses Maschenwerk (Fig. 21), die Membran ist ganz oder bis auf kleine Reste abgeschmolzen.

Aus diesen Beobachtungen folgt also, dass wir in den Abschnürungs- und Zerschnürungsvorgängen, wie sie nach Einwirkung bestimmter Reagentien an den roten Blutkörperchen auftreten, einen Schmelzungs-, Verflüssigungs- oder Auflösungsprozess der Membran zu sehen haben, bei dem das Hämoglobin nur eine passive Rolle spielt. Es kann demnach in den Abschnürungsprodukten fehlen oder vorhanden sein (cf. Fig. 19 b, d u. e), oder nachträglich daraus in Lösung gehen. Wie ich schon sagte, werde ich Gelegenheit haben, in einer besonderen Abhandlung auf diese Frage zurückzukommen. Erwähnenswert scheint mir noch, dass nach diesen Versuchen der Harnstoff sich ganz ähnlich verhält, wie die Kalilauge, zwei Reagentien, die nach Spiro in ihrer Wirkung auf Eiweisskörper viele Berührungspunkte haben.

In seiner ersten ausführlicheren Mitteilung über den Randreifen (04a) hat Meves besonderen Wert auf das Verhalten der Salamanderblutkörperchen in einer 3 % Kochsalzlösung gelegt. Er sah dabei, dass die Blutscheibe plötzlich an einer Stelle ein Loch bekommt, das Loch nimmt langsam an Umfang zu und erreicht bald an einer Stelle den Randreifen, schliesslich bleibt nur der Randreifen als Begrenzung der Blutscheibe übrig, während die Zellsubstanz mit dem Kern zur Kugel aufgequollen an einer Stelle dem Randreifen aufsitzt. Meves stellt sich demnach den Vorgang so vor, dass der Randreif einen Ring bildet, an dem sich die Zellsubstanz zurückzieht, während der Hauptteil der Scheibe von einem Loch eingenommen wird; dem Randreifen wird für die Erhaltung der Form und überhaupt für das Zustandekommen dieser Bilder eine grosse Bedeutung beigelegt, besonders betont Meves noch, dass sie mit der Annahme einer Membran unvereinbar seien.

Ich habe nun auch diese Versuche wiederholt, bin aber auch hier zu einem anderen Ergebnis als Meves gelangt, noch mehr, ich ziehe direkt diese Versuche als einen Beweis für das Vorhandensein einer Membran heran. Versetzt man, wie

es Meves angegeben hat, Salamanderblut mit einer 3% Kochsalzlösung und nimmt dann nach einiger Zeit — ich bekam oft erst nach vielen Stunden die richtigen Bilder — etwas von dem Bodensatz unter das Mikroskop, so sieht man, dass die meisten Blutkörperchen eine etwas dunklere Farbe angenommen haben; ihre Oberfläche erscheint uneben, ihre Form aber unverändert; bewegen sie sich und zeigen sie sich von der Kante, so machen sie den Eindruck starrer unbiegsamer Scheiben, man möchte sie direkt als eingetrocknet bezeichnen. Im Gegensatz dazu zeigen einzelne ein ganz anderes Bild; sie haben eine glatte, glänzende Oberfläche, zeigen aber die eigentümlichsten Formveränderungen in jeder nur denkbaren Weise. Statt einer ausführlichen Beschreibung lasse ich hier einige dieser Formen im Bilde folgen (cf. auch Fig. 19e):

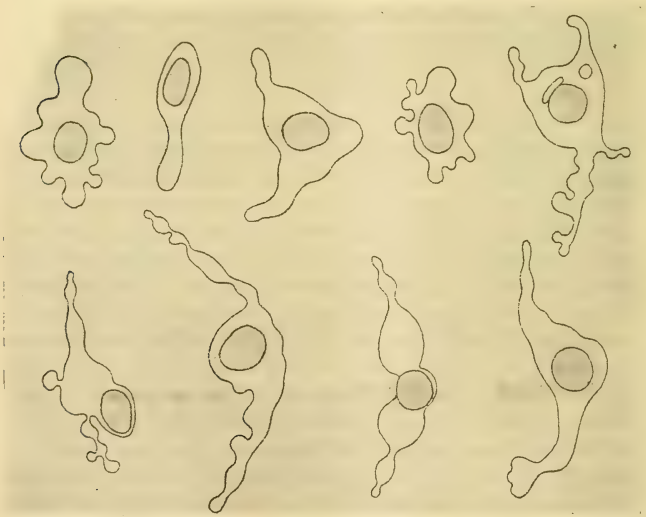

Fig. 1.
Salamanderblutkörperchen mit 3% Kochsalzlösung behandelt.

Es braucht nach diesem Bilde wohl kaum gesagt zu werden, dass man mit dem besten Willen hierbei nichts von dem form-

bestimmenden, bezw. erhaltenden Einfluss eines Randreifens wahrnehmen kann; die Bilder erinnern vielmehr, wie auch ein Vergleich der Abbildungen ergibt, an die Preyers (64), der daraus eine amöboide Bewegungsfähigkeit der roten Blutkörperchen des Frosches ableiten wollte. Neben solchen eigentümlich veränderten Blutscheiben trifft man nun auch bald häufiger, bald seltener diejenigen, die Meves schildert. Man erkennt in der Tat, dass in der Blutscheibe absolut farblose grössere und kleinere scharf abgegrenzte Stellen vorkommen, von denen sich die stark gefärbten übrigen Partien der Blutscheibe abheben. Form, Grösse, Zahl und Lage dieser farblosen Stellen wechseln aber ausserordentlich; statt jeder Beschreibung stelle ich auch hier im Bilde einige zusammen.

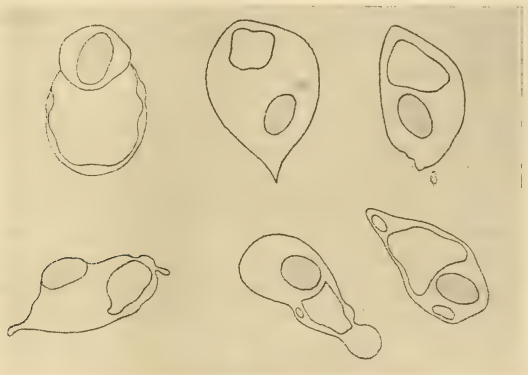

Fig. 2.
Salamanderblutkörperchen mit 3% Kochsalzlösung behandelt.

Vor allem zeigt sich auch hier, dass von dem formerhaltenden Einfluss des Randreifens wenig zu merken ist.[1]) Auch die wechselnde Dicke des „Randreifens" ist zu beachten (Fig. 22 und Textfig. 2). Nun vertritt Meves die Ansicht, dass die farblosen

[1]) In seiner letzten Publikation führt Meves (04d) die eigentümlichen Formen, wie in Textfig. 1, auf Zerreissungen des Randreifens zurück; ich sehe dagegen, dass sie direkt durch Aussenden von Fortsätzen aus der Blutscheibe entstehen können.

Stellen Löcher seien, das Blutkörperchen also richtig durchbohrt wäre. Nach meinen Untersuchungen handelt es sich aber hierbei keineswegs um Löcher, sondern nur um hämoglobinfreie Stellen, die dadurch zustande kommen, dass infolge der wasserentziehenden Wirkung der 3 % Kochsalzlösung der Inhalt eingedickt und geringer wird; die Membran nähert sich infolgedessen und kommt an einzelnen Stellen in grösserer oder geringerer Ausdehnung zur Berührung und Verklebung, während der Inhalt nach den übrigen Partien der Scheibe sich zusammendrängt; offenbar übt dabei die Membran noch einen Druck auf den Inhalt aus, da der Kern häufig exzentrisch liegt. Die „Löcher" sind demnach nichts anderes als hämoglobinfreie Stellen, wo die farblose durchsichtige Membran in doppelter Lage fest aufeinander ruht. Der Beweis für diese meine Behauptung lässt sich auf mehrfache Weise erbringen. Zunächst versuchte ich, ob es nicht gelingt, die Membranblätter wieder zum Abheben zu veranlassen; der Versuch gelang in der Tat. Setzt man nämlich eine sehr dünne Kochsalzlösung (0,6 %) zu, so beobachtet man, wie die Blutscheibe wieder Wasser einsaugt, sie strebt der Kugelform zu und in dem Maße dringt von der Stelle, an der sich hauptsächlich der gefärbte Inhalt angesammelt hatte, das Hämoglobin vor und füllt den leeren Raum wieder aus. Es resultiert eine Kugel, die rasch sich entfärbt, und dann dasselbe Bild darbietet, wie es auch sonst die Schatten der Salamanderblutkörperchen geben. Wäre die Blutscheibe wirklich durchlöchert, so wäre dieser Vorgang undenkbar. Aber ich bin in der Lage noch einen zweiten Beweis gegen die Lochnatur dieser hämoglobinfreien Stellen zu bringen. Ich sagte mir, handelt es sich wirklich um aufeinanderliegende Membranpartien, dann muss es vielleicht gelingen, Einschlüsse oder Auflagerungen in und auf diesen Stellen zu finden. Auch das ist mir nach einigem Suchen geglückt, ich habe mehrfach Scheiben gesehen, wie ich sie in Fig. 23 wiedergebe, wo also in der Mitte des „Loches" ein nicht näher zu bestimmendes Gebilde lag; nun muss man sich selbstverständlich darüber vergewissern, dass derartige Flecken nicht etwa auf oder über der Scheibe liegen und die Lage in dem „Loche" nur eine scheinbare ist. Um auch da sicher zu gehen, genügt es die Scheibe zu bewegen und sie zum Überschlagen zu bringen, was durch Klopfen auf das Deckglas bei nicht zu wenig Flüssigkeit leicht gelingt. Es muss also an

der scheinbar leeren Stelle etwas ausgespannt sein, wo diese Körper oder Flecken sitzen, und das ist eben die Membran. Einen dritten Beweis lieferte mir mein Versuch derartige Scheiben zu färben; zwar gelang es mir nicht, wie ich wollte, die „Löcher" zu tingieren und zwar deswegen, weil geringer Farbzusatz überhaupt die Körperchen ungefärbt liess, reichlicher dagegen die Scheiben zum Quellen brachte und in Kugelform überführte, genau wie es bei Wasserzusatz der Fall ist. Aber es gelang dafür auf andere Weise die Lochnatur auszuschliessen, ich erhielt nämlich einen körnigen Farbstoffniederschlag bei geringem Farbzusatz und versuchte nun eine Strömung in dem Präparate auszulösen. Sind die Blutscheiben wirklich durchlocht, so müssen, wenn die Scheibe auf der Kante steht und mit ihrer Fläche der Strömung entgegengerichtet ist, die Farbstoffpartikelchen natürlich dieses Loch passieren; ist dagegen eine Membran vorhanden, so müssen sie an der fraglichen Stelle abgleiten und nach dem Rande der Scheibe fliessen. Ich habe nun mehrfach feststellen können, dass die letztere Annahme die zutreffende ist; niemals gingen die Farbstoffpartikelchen durch die Scheibe hindurch.

Ich glaube somit dargetan zu haben, dass die von Meves beschriebenen Bilder in ganz anderem Sinne zu deuten sind, und dass sie nicht gegen, sondern eher für das Vorhandensein einer Membran sprechen. Die eigentümlichen Formen, die dabei auftreten (Textfig. 1) schliessen die Anwesenheit einer formbestimmenden- und -erhaltenden Randstruktur aus, sprechen aber nach dem, was ich oben und auch in meinem Referat über die Abschnürungs- und Zerschnürungsvorgänge gesagt habe, nicht etwa gegen die Membran. In seiner letzten Mitteilung (04 d) macht Meves noch darauf aufmerksam, dass der Randreif an den „Lochbildern" oft eigentümlich zerfasert aussehe, was von Meves für seine Fibrillennatur in Anspruch genommen wird. Auch ich sah sehr häufig diese merkwürdige Erscheinung und gebe in Fig. 24 eine Abbildung davon. Nach meiner Meinung handelt es sich dabei wohl um Fortsatzbildungen und leistenartige Erhebungen der Membran, jedenfalls können sie unmöglich als Fibrillen des Randreifens gedeutet werden: denn erstens sind sie dafür viel zu kurz und zu dick — nach Meves ist der Randreifen ja ein einziger aufgerollter Faden (cf. dagegen Fig. 24 u. 1) — zweitens aber sind sie durchaus nicht auf den Rand der Scheibe

beschränkt, sondern sie finden sich auch auf ihrer übrigen Oberfläche (Fig. 24).

Ich komme nun noch zu der gleichfalls von Meves berührten Frage nach der Struktur der Blutkörperchen. — Meves sah beim Frosch nach Behandlung mit Gentianaviolett (04 a) und ebenso mit Essigsäure (04 c) ein Fadenwerk sich färben, das um den Kern, besonders an den Polen desselben, dichter angesammelt sei. Bei Salamanderblutkörperchen beobachtete er (04 b) nach Salpetersäurebehandlung in dem hellen oder auch mit einem sehr feinkörnigen Niederschlag erfüllten Zelleib, um den Kern herum oder auch an einer Seite desselben angehäuft, lange, unregelmässig gewundene oder geknickte Fäden; zuweilen finde man einen Faden von den übrigen und vom Kerne abgerückt frei im Zelleibe liegen und könne dann in der Regel konstatieren, dass er einen geschlossenen Reifen bilde. Meves glaubt, dass diese Fäden sich aus Mitochondrien zusammensetzen. In diesen Beobachtungen Meves vermag ich für meine Person keinen Beweis für eine Protoplasmastruktur der Blutkörperchen zu erblicken. Der Nachweis derartiger Fäden würde übrigens nicht sonderlich gut zu der von Meves selbst aufgestellten Theorie vom Bau der Blutkörperchen passen; darnach bestehen sie doch in der Hauptsache aus Interfilarmasse und die Filarmasse wäre sämtlich zum Randreifen zusammengelegt. Um diesem Widerspruch zu entgehen, deutet Meves allerdings die Fäden beim Salamander nicht als Mitomfäden, sondern als Mitochondrien; aber beim Frosch, an dem doch, wie ich zeigte, der Randreif auch darstellbar ist, sieht er darin eine Protoplasmastruktur, also Filarmasse.

In meinem Referate habe ich S. 60 u. ff. hervorgehoben, dass man gerade bei den roten Blutkörperchen mit der Deutung derartiger durch Reagentien im Innern hervorgerufener Fäden oder Körnchen als Strukturelemente recht vorsichtig sein muss, da das Hämoglobin, wenn es aus einer Lösung gefällt wird, die besondere Neigung hat, in Körnchen oder Fäden sich niederzuschlagen. Diese durch Fischer (99) besonders hervorgehobene Tatsache lässt sich leicht bestätigen; man braucht ja nur auf lackfarben gemachtes Blut fällende Reagentien einwirken zu

lassen; man kann dann die gleichen Fäden und Körner bekommen, wie man sie auch in den roten Blutkörperchen beobachten kann. Sehr lehrreich in dieser Beziehung ist folgender Versuch: Wenn man zu Froschblut auf dem Deckglas einen Tropfen einer Essigsäure-Kochsalzlösung (5 Tropfen 50% Essigsäure zu 5 ccm 0,6% Chlornatriumlösung) hinzufügt und gleich mit Gentianaviolett (1/2%) nachfärbt, so gelingt es in zahlreichen Blutkörperchen, ein feines Netzwerk darzustellen (Fig. 25 a), dessen Fäden aus feinen Körnchen zu bestehen oder damit besetzt zu sein scheinen; wartet man mit dem Gentianaviolett-Zusatz längere Zeit, so erhält man kein Netz mehr, sondern höchstens noch vereinzelte Körnchenhaufen (Fig. 25 b); setzt man reichlich Farblösung direkt zu, ohne vorherige Behandlung mit Essigsäure, so sieht man das Netzwerk in grösserer oder geringerer Ausdehnung aussen den Blutkörperchen anhängen (Fig. 25 c) oder überhaupt in keiner Beziehung mehr zum Blutkörperchen. Die Deutung kann nicht zweifelhaft sein: Im ersten Falle hat die Farbe das noch im Innern des Körperchens enthaltene Hämoglobin ausgefällt, im zweiten war das Hämoglobin, das stets allmählich aus dem Körperchen entweicht (cf. mein Referat S. 84), bereits ganz oder fast ganz ausgetreten, im dritten endlich wurde es beim Austritt selbst gefällt und gefärbt, da ja Gentianaviolettlösung wie Wasser wirkt und Hämoglobinaustritt veranlasst. Das in den Blutkörperchen des Frosches nach Zusatz von Säure oder Gentianaviolettlösung darstellbare Fadengerüst ist als Hämoglobingerinsel aufzufassen, damit stimmt sehr gut die auch von Meves gemachte Beobachtung, dass es sich besonders um den Kern herum findet, wo eben die grösste Menge Hämoglobin liegt, und erst im Moment des Erblassens nachweisbar wird.

Auch für die im Salamanderblutkörperchen, besonders bei Salpetersäurebehandlung, auftretenden fädigen Gebilde kann ich keine andere Diagnose stellen. Ich habe in der Fig. 13 derartige Fäden nach Färbung mit Gentianaviolett wiedergegeben; ihre körnige Beschaffenheit tritt dabei deutlich hervor. Es zeigt sich aber, dass man genau die gleichen Fäden auch ausserhalb der Blutkörperchen erhält, die in Bezug auf Anordnung und Aussehen absolut identisch mit den im Innern der Körperchen gelegenen Fäden sind (Fig. 26); man mache nur einmal den Versuch und behandle Salamanderblut auf dem Deckglas erst mit Salpeter-

säure, wie oben angegeben, und färbe dann mit Gentianaviolett nach! Das aus den Blutkörperchen ausgetretene Hämglobin wird durch den Farbstoff aus der Lösung ausgefällt und zwar in Fäden und Körnchen und Ringen.

Fasse ich das Resultat meiner Untersuchungen zusammen, so komme ich zu dem Ergebnis, dass auch die roten Blutkörperchen der Amphibien eine gut nachweisbare Membran besitzen und keinerlei Protoplasmastruktur zeigen. Ich habe allerdings früher (02) geglaubt, dass einzelne Fäden hier vorhanden wären, die den Kern in seiner Lage fixieren, und zwar deswegen, weil der Kern beim Aufquellen zur Kugel und nachträglichem Kollabieren desselben seine zentrale Lage behalten kann. Wie die oben angeführten Versuche zeigen, sind solche Fäden Kunstprodukte; im übrigen stellen sie als Fixationsmittel des Kernes kein notwendiges Postulat dar. Es genügt für dessen Verbleiben im Zentrum der Zelle vollständig die natürliche Spannung der Membran in der bekannten Scheibenform; beim Aufquellen zur Kugel und bei der nachträglichen Rückkehr zur Scheibe wird der Kern dann seine zentrale Lage beibehalten können, wenn die Wasseraufnahme allseitig gleichmässig vor sich geht und ebenso das Hämoglobin austritt. Was die Form der Blutkörperchen betrifft, so wird diese dadurch bedingt, dass die Membran am Rande der Scheibe einen Falz — Randfalz der Membran — besitzt, der durch bestimmte Reagentien (Säuren) fixiert werden kann und dann die Annahme der Kugelform hindert, während nicht fixierende Reagentien, wie stark verdünnte Kochsalzlösung durch die Aufquellung des Körperchens ihn auszuglätten vermögen mit dem Resultate, dass aus der Scheibe eine Kugel wird [1]). Die Blutkörperchen der Amphibien (Frosch, Salamander) unterscheiden sich also von denen der Säugetiere nur durch ihre Form und ihren Kerngehalt, ihr Bau ist aber durchaus der gleiche.

---

[1]) Was die Kontraktionen angeht, die Meves (04 d) neuerdings beschreibt, so handelt es sich dabei um Gestaltveränderungen, die, wie ich mit Meves glaube, auf Wechsel der Oberflächenspannung beruhen, als Beweis für einen vorgebildeten Randreif oder gegen ein Membran sind sie nicht zu verwerten.

Literatur:

(Soweit zitiert.)

1. Albrecht, E. (03): Neue Beiträge zur Pathologie der Zelle. Verh. der deutsch. pathol. Ges. zu Karlsbad. 1902.
2. Arnold, J. (99): Zur intravasculären Gerinnung und Pfropfbildung. Virch. Arch. Bd. 155.
3. Dehler, A. (95): Beitrag zur Kenntnis des feineren Baues der roten Blutkörperchen beim Hühnerembryo. Arch. f. mikr. Anat. Bd. 46.
4. Fischer, A. (99): Fixierung, Färbung und Bau des Protoplasmas.
5. Kneuttinger, G. A. M. (65): Zur Histologie des Blutes.
6. Kölliker, A. (56): Über die Einwirkung einer konzentrierten Harnstofflösung auf die Blutzellen. Zeitschr. f. wissensch. Zool. Bd. 7.
7. Kollmann, J. (73): Bau der roten Blutkörperchen. Zeitschr. f. wissensch. Zool. Bd. 23.
8. Meves, Fr. (03): Zur Struktur der roten Blutkörperchen bei Amphibien und Säugetieren. Anat. Anz. Bd. 23.
9. Derselbe (04a): Die Hünefeld-Hensen schen Bilder der roten Blutkörperchen der Amphibien. Anat. Anz. Bd. 24.
10. Derselbe (04b): Weitere Beobachtungen über den feineren Bau des Randreifens in den roten Blutkörperchen des Salamanders. Verh. d. anat. Ges. z. Jena. 1904.
11. Derselbe (04c): Zur Wirkung von Säure auf die roten Blutkörperchen der Amphibien. Anat. Anz. Bd. 25, No. 9/10.
12. Derselbe (04d): Über das Auftreten von Deformationen des Randreifens bei den roten Blutkörperchen des Salamanders. Anat. Anz. Bd. 25. No. 21/22.
13. Nicolas, A. (96): Sur quelques particularités de structure des érythrocytes nucléés après coloration par l'hématoxyline ferrique. Bibliogr. anatom. Bd. 4.
14. Preyer, W. (64): Über amöboide Blutkörperchen. Virch. Arch. Bd. 30.
15. Weidenreich, Fr. (02): Studien über das Blut und die blutbildenden und -zerstörenden Organe. I. Form und Bau der roten Blutkörperchen. Arch. f. mikr. Anat. Bd. 61.
16. Derselbe (03): Das Schicksal der roten Blutkörperchen im normalen Organismus. Anat. Anz. Bd. 24.
17. Derselbe (04): Die roten Blutkörperchen I. Ergebn. d. Anatomie und Entwickelungsgesch. Bd. 13. 1903.

Erklärung der Figuren auf Tafel XVII.

Fig. 1—8. Salamanderblutkörperchen, mit $^1/_2$% Gentianaviolettlösung behandelt. (Ap. 2 mm. Oc. 8.) Falten der Membran.

Fig. 9—12. Salamanderblutkörperchen mit Salpetersäure behandelt. Darstellung der Membran und ihres Randfalzes. (Fig. 9 u. 10. Ap. 4 mm. Oc. 8; Fig. 10 u. 12. Ap. 2 mm. Oc. 8.)

Fig. 13. Salamanderblutkörperchen mit Salpetersäure behandelt und darauf mit Gentianaviolett gefärbt. (Ap. 2 mm. Oc. 8.) Membran, Randfalz und körnig-fädiger Hämoglobinniederschlag im Innern (cf. Fig. 26).

Fig. 14 u. 15. Salamanderblutkörperchen mit stark verdünnter Kochsalzlösung (0,15 %) behandelt und mit Gentianaviolett gefärbt. (Ap. 4,0. Oc. 8.)

Fig. 16. Froschblutkörperchen mit 7 % Essigsäure behandelt und dann mit Gentianaviolett gefärbt. (Ap. 2 mm. Oc. 8.) Randfalz und Falten der Membran.

Fig. 17 u. 18. Salamanderblutkörperchen, mit Wasser behandelt. (Ap. 4,0. Oc. 8.) Hünefeld-Hensensche Bilder. Fig. 17 — Flächenansicht; Fig. 18 — Kantenansicht.

Fig. 19. Salamanderblutkörperchen. (Ap. 4,0 mm. Oc. 8.) a—d mit Wasser und 15 % Harnstofflösung behandelt. Abschmelzen der Membran. Hämoglobin vom Kern aufgesaugt. e, mit 3 % Kochsalzlösung behandelt. Tropfenförmige Abschnürungen.

Fig. 20 u. 21. Salamanderblutkörperchen mit Harnstofflösung behandelt. (Ap. 4 mm. Oc. 8.) Membran fast ganz abgeschmolzen.

Fig. 22—24. Salamanderblutkörperchen mit 3 % Kochsalzlösung behandelt. (Fig. 22 u. 23 — Ap. 4 mm. Oc. 6. Fig. 24 — Ap. 2 mm. Oc. 8.) Scheinbare Lochbildungen.

Fig. 25. Froschblutkörperchen. (Ap. 2 mm. Oc. 6.) a u. b mit Essigsäure-Kochsalzlösung behandelt und dann gefärbt mit Gentianaviolett. Körnig-fädige Netze („Strukturen") — im Innern des Körperchens ausgefälltes Hämoglobin. c — direkt mit Gentianaviolett behandelt. Körnig-fädige Netze — ausserhalb des Körperchens gefälltes Hämoglobin.

Fig. 26. Mit Gentianaviolett gefärbter Hämoglobinniederschlag von Salamanderblut, das durch Salpetersäurebehandlung lackfarben gemacht wurde. (Ap. 2,0 mm. Oc. 8.) Körnig-fädige Schlingen und Knäuel.

Aus der Dermatologischen Universitätsklinik in Breslau.
(Direktor: Geh. Med.-Rat Prof. Dr. Neisser)

Histologische Beiträge zur Sekretion der Bürzeldrüse.

Von

Margarete Stern.

Hierzu Tafel XVIII.

Die einzige Hautdrüse der Vögel, die Bürzeldrüse (glandula uropygii), zeigt sowohl anatomisch als auch physiologisch grosse Ähnlichkeit mit den menschlichen Talgdrüsen; nach Kossmann[1]) und Plato[2]) verhält sie sich auch entwicklungsgeschichtlich wie die Talgdrüsen der Säugetiere. Sie ist ein paariges Organ und liegt über den lezten Kaudalwirbeln. Ihre beiden länglich eiförmigen Hälften (Fig. 1) sind im Unterhautfettgewebe eingebettet und nur die von einem Federnkranz umstellten Ausführungsgänge sind sichtbar. Diese drückt der Vogel mit seinem Schnabel aus, um sich die Federn mit dem Sekret einzufetten.

Auf Anregung von Herrn Geheimrat Neisser hat schon vor vier Jahren Plato unter Mitwirkung von Röhmann Untersuchungen über die Frage begonnen, ob das Sekret der Talgdrüsen, wie man bis dahin annahm, durch eine fettige Metamorphose der Drüsenzellen entstände, oder ob es aus den Nahrungs- resp. Fettdepots stammte. Da es nicht möglich ist, die menschlichen Talgdrüsen für derartige experimentelle und chemische Untersuchungen zu verwerten, wurden die Versuche an den Talgdrüsen der Vögel, den Bürzeldrüsen, gemacht. Nach Platos experimentellen Untersuchungen enthält das Bürzeldrüsensekret von Gänsen, die mehrere Wochen mit Sesamöl gefüttert worden waren, Sesamöl und somit war der Beweis geliefert, dass Nahrungsfett in das Sekret der Bürzeldrüse übergeht. Die chemischen Untersuchungen

[1]) Über die Talgdrüsen der Vögel. Zeitschrift für wissenschaftliche Zoologie, Bd. 21, 1871.

[2]) Untersuchungen über die Fettsekretion der Haut. Verhandlungen d. Deutsch. Dermatol. Gesellschaft, Breslau 1901.

hat Röhmann nach Platos Tode allein fortgeführt und publiziert[1]). Es war bei den Platoschen Untersuchungen von Anfang an beabsichtigt, die Frage der Sekretbildung nicht allein experimentell und chemisch, sondern auch histologisch zu untersuchen. Kann man den Prozess der Sekretbildung mikroskopisch verfolgen? Nach dem Tode Platos wurde mir die Fortsetzung seiner Untersuchungen übergehen. Ich habe dieselben an den Bürzeldrüsen der Enten vorgenommen und die Bürzeldrüsen der Gänse nur soweit untersucht, um konstatieren zu können, dass die mikroskopischen Befunde bei Gans und Ente dieselben sind.

Der Bau der Bürzeldrüse.

Der Bau ist der einer tubulösen Drüse. Die beiden Hälften sind von einem bindegewebigen Sack umgeben; von diesem aus führen die Tubuli, nach der Mitte der Drüse zu konvergierend, in einen zentralen Hohlraum (Fig. 4a), der nach der Spitze der Drüse hin in einen Ausführungsgang übergeht (Fig. 1 u. Fig. 4a). Das in dem einzelnen Tubulus gebildete Sekret ergiesst sich in den zentral gelegenen Hohlraum. Der Tubulus wird gebildet aus mehrschichtigem Epithel, das an der Peripherie stets Kernteilungen aufweist. Im Zentrum zerfallen Zellen und Kerne (Fig. 3) und ihre Trümmer füllen neben dem Sekret das Lumen der Tubuli aus. Stellenweise findet man im Epithel drei- auch vierkernige Zellen (Fig. 3v), was vielleicht als ein Zeichen beginnender Degeneration aufzufassen ist. Zwischen den Tubuli ist wenig Bindegewebe, in dem die Blutgefässe verlaufen.

Zerschneidet man eine Bürzeldrüse[2]) median quer oder längs, so erkennt man schon makroskopisch drei Zonen: Zone I, die äussere, schmutzig gelbweiss, durchscheinend, Zone II, die mittlere, porzellanfarben, Zone III, die zentrale, chromgelb. Noch viel deutlicher treten die Unterschiede hervor an Gefrierschnitten, die 24 Stunden in einem Gemisch von alkalischem Scharlachrot[3]) und 1% Osmiumsäure gelegen haben. Hier unter-

[1]) F. Röhmann. Über das Sekret der Bürzeldrüsen. Beiträge zur chemischen Physiologie und Pathologie, Bd. V, 1904.

[2]) Am geeignetsten ist für diese Untersuchung Material, das einige Tage in Formalin fixiert ist.

[3]) G. Herxheimer. Über Fettfarbstoffe. Deutsche medizin. Wochenschrift 1901. No. 36.

scheidet man mit blossem Auge die rotgefärbte Zone I von der schwarzen Zone II und der roten Zone III (Fig. 4a u. b). Entnimmt man die Querschnitte verschiedenen Höhen der Bürzeldrüse, so erhält man folgende Bilder: ein Schnitt aus dem untersten Teil der Drüse (bei a in Fig. 4a), der nur Zone I berührt, ist nur rot; ein Schnitt aus der Gegend b in Fig. 4a, der Zone I und II durchschneidet, hat eine rote Peripherie und ein schwarzes Zentrum; ein Querschnitt, dem zweiten Drittel der Bürzeldrüse entnommen (c. in Fig. 4a), zeigt eine rote Peripherie, einen schwarzen Ring und ein rotes Zentrum (Fig. 4b). Er hat alle drei Zonen getroffen. Betrachtet man jetzt die Querschnitte mit der Lupe, so erkennt man, dass sie aus Tubulis bestehen, die quer, längs oder schräg getroffen sind, was durch den gebogenen Verlauf der Tubuli begründet wird (Fig. 2). Die Farbenunterschiede der drei Zonen der Drüse rühren davon her, dass man die einzelnen Tubuli in den verschiedenen Höhen, in denen sie ein verschiedenes färberisches Verhalten zeigen, getroffen hat. Durch Kombination der Quer-, Längs- und Schrägschnitte ergibt sich für den median längs getroffenen Tubulus ein Bild, das der Fig. 5a entspricht und welches zeigt, dass die drei Zonen des einzelnen Tubulus mit den drei Zonen der ganzen Drüse übereinstimmen. Das unterste Drittel von jedem Tubulus (Fig. 5a, 1) bildet die rote Zone I der Drüse (Fig. 4a, 1). Der in Fig. 3b eingezeichnete schwarze Strich stellt das Sekret dar, das in Fig. 4a, bei natürlicher Grösse, nicht zu sehen ist. Dem mittleren Teil (Fig. 5a, 2) entspricht die schwarze Zone II in Fig. 4a, 2 und dem obersten Drittel des Tubulus (Fig. 5a,3) entspricht die Zone III in Fig. 4a, 3. Stellt man sich eine Anzahl der eben beschriebenen Tubuli vor, nach der Mitte zu konvergierend angeordnet (Fig. 4a), und legt einen Querschnitt hindurch, so erhält man ein Bild, das bei 18facher Vergrösserung und Osmium-Scharlachrotfärbung der Fig. 2 entspricht. Auf eine nähere Beschreibung der Formen der einzelnen Zonen im Tubulus werde ich erst später zurückkommen.

Mikroskopische Untersuchung der drei Zonen.

Näheren Aufschluss über das verschiedene Verhalten der Zonen gibt das mikroskopische Bild bei Öl-Immersion.

Zone I. Bei Behandlung mit Alkohol-Xylol und Hämatoxylinfärbung sieht man, dass die, den Tubulus bildenden Zellen ausgesprochen wabige Protoplasmastruktur zeigen (Fig. 3). Die peripherstenZellreihen der Tubuli unterscheiden sich bei den meisten Färbungen von den übrigen Zellen durch dunklere Färbung. Die Kerne sind bläschenförmig und chromatinarm. Während an der Peripherie der Tubuli neue Zellen entstehen, degenerieren sie im Zentrum; indessen ist der Zerfall der Zellen in Zone I noch relativ gering (Fig. 3). — Bei einer Färbung mit alkalischem Scharlachrot erkennt man, dass in den Waben des Protoplasmas, die selbst nicht gefärbt werden, rote Körnchen liegen. Sie sind zuerst von Plato an ungefärbten Schnitten gesehen und als „fettähnlich" und „stark lichtbrechend" beschrieben worden. Plato nannte sie „lipophore Körnchens," weil er annahm, dass sie präformiert seien und dass an ihnen die Fettreaktionen zuerst aufträten, also dass sie gewissermaßen das Fett trügen. Dem ist aber nicht so, wir müssen in den lipophoren Körnchen bereits die fertigen Sekrettröpfchen sehen und ich werde deshalb auch in der weiteren Ausführung dieselben mit „Sekrettröpfchen" bezeichnen. An Gefrierschnitten, die mit Scharlachrot behandelt sind, erkennt man deutlich (Fig. 8), dass die Sekrettröpfchen von der Peripherie des Tubulus aus nach dem Zentrum hin um das drei bis vierfache ihrer Grösse zunehmen. Mit dieser Tatsache stimmt völlig überein der Befund an Alkohol-Präparaten (Fig. 3), in denen die Sekrettröpfchen gelöst sind und nur noch ihren Ausdruck in den wolerhaltenen, regelmässigen Waben der Zellen finden. Auch hier kann man verfolgen, wie die Waben der peripherischen Zellen klein und zartmaschig sind im Vergleich zu denen in der Mitte des Tubulus (Fig. 3). Das im Lumen der Tubuli enthaltene Sekret färbt sich nicht mit Hämatoxylin, dagegen wird es bei Scharlachrotbehandlung hellrot.

In Gefrierschnitten, die 24 Stunden lang mit Osmium und Scharlachrot gleichzeitig gefärbt wurden (cf. Technik), findet man in den äusseren Zellreihen jedes Tubulus noch eine zweite Art Körnchen. Sie sind von oben gesehen scheibenförmig, von der Seite stäbchenförmig, zeigen Braun- bis Schwarzfärbung und liegen in Gruppen, meist besonders dicht an einer Seite des Zellkerns neben und zwischen den roten Sekrettröpfchen (Fig. 9).

Ihre Grösse ist etwa die der kleinsten Sekrettröpfchen, von denen sie sich durch ihre Gestalt und Färbung unterscheiden. Nach dem Lumen des Tubulus zu werden die sich dunkel färbenden Körnchen, die ich „lipoide Körnchen" nennen möchte, spärlicher, doch kann man sie vereinzelt oder zu zweien und dreien, meist in den Wabenecken des Protoplasmas liegend, bis ins Sekret und noch in demselben verfolgen (Fig. 9). Die „lipoiden Körnchen" sieht man ebenso wie die „Sekrettröpfchen" an ungefärbten Gefrierschnitten, da sie ziemlich stark lichtbrechend sind. Ihre Empfindlichkeit gegen Alkohol, Xylol etc. ist geringer als die der Sekrettröpfchen. Sie sind in Gefrierschnitten, die tagelang in verdünntem Alkohol gelegen haben, sehr klar und scharf konturiert mit Saffranin darzustellen (cf. Technik). Protoplasma und Kerne sind dann fast ungefärbt, nur die lipoiden Körnchen sind rot gefärbt; sie erscheinen bei Saffraninfärbung kleiner und rundlicher als bei Osmium-Scharlachrotbehandlung, was sich vielleicht auf die sehr lange Alkoholeinwirkung zurückführen lässt. Eine andere, sehr geeignete Methode, die lipoiden Körnchen schwarz darzustellen, ist die von Bielschowsky[1]) für die nervösen Zentralorgane angegebene Siberimprägnation, die ebenso wie die Osmiumschwärzung auf Reduktionsvorgängen beruht. — Die lipoiden Körnchen sind für Zone I charakteristisch, denn während man die roten Sekrettröpfchen, wenn auch in etwas andrer Form, in Zone II wieder findet, hören die lipoiden Körnchen hart an dem Übergang beider Zonen auf. — Bei Osmium-Scharlachrotbehandlung zeigt das im Lumen befindliche Sekret mit Ausnahme weniger Stellen, die rot werden, nur Schwarzfärbung (Fig. 9).

Zone II. Man findet in den Zellen der Tubuli mindestens ebensoviele Mitosen, wie in der ersten Zone. Der Zerfall der Zellen beginnt früher, d. h. die Wand der Tubuli besteht aus einer geringeren Anzahl intakter Zellreihen, das Lumen der Schläuche ist daher grösser, die in ihm liegende Sekretmasse reichlicher. An Präparaten, die mit Alkohol behandelt und mit Hämatoxylin gefärbt worden sind (Fig. 3, Zone II), fällt sofort auf, dass die Zellen weit protoplasmareicher als in Zone I. sind. Statt der dort vorhandenen zarten, regelmässigen Waben des

[1]) Neurologisches Zentralblatt, 1903, No. 21.

Protoplasmas, finden wir hier dichtere, breitere, oft unregelmässige Maschen. In ihnen liegen zuweilen die Sekrettröpfchen (Fig. 3), die sich in Zone I niemals resistent gegen Alkohol und Xylol gezeigt haben und färben sich mit Hämatoxylin hellblau. Ob sie von der Peripherie nach dem Zentrum zu an Grösse zunehmen, konnte ich an Alkoholpräparaten nicht entscheiden. Dagegen ist an Gefrierschnitten, die mit Scharlachrot gefärbt sind, ein Wachsen der Sekrettröpfchen nach Innen unschwer festzustellen. Der Kontrast zwischen den grössten und kleinsten der Tröpfchen ist indessen kein so bedeutender als in Zone I, was daran liegt, dass dieselben in den peripheren Reihen der Tubuli, also dort, wo sie in Zone I am kleinsten sind, ganz fehlen. Die einzelnen Sekrettröpfchen liegen in Zone II weiter auseinander, eine Tatsache, die ihre Erklärung in den breiteren, hier ungefärbten Protoplasmamaschen findet, in denen sie eingebettet liegen. Ihre Färbung bei Scharlachrot ist nicht leuchtend rot, wie in Zone I, sondern rosa, nur ein Ring von Zellen, die das Lumen des Tubulus umgeben, und auf die ich noch später zurückkommen werde, besitzt noch das intensive Rot der ersten Zone.

In Gefrierschnitten, die mit Osmium-Scharlachrot behandelt wurden, färben sich die Sekrettröpfchen schwarz (Fig. 6). Allerdings findet man meist rot oder rotbraun gefärbte Tröpfchen, oft mit schwarzem Kontur unter ihnen, sodass der Gedanke an eine osmierte Hülle der sonst roten Sekrettröpfchen naheliegt. Während also die osmierbare Substanz in Zone I in Körnchenform (lipoide Körnchen) vorhanden ist, sehen wir hier eine solche mehr diffus die Körnchen einhüllen.

In **Zone III,** die ganz allmählich aus Zone II hervorgeht, (Fig. 2, Ub. 2) zerfallen die Zellen immer schneller, das Lumen der Tubuli wird zunehmend grösser, das Sekret reichlicher, und zwar alles in dem Maße, in dem sich der Tubulus dem zentralen Hohlraum der Drüse nähert. In der Nähe der Einmündung in diesen ist die Epithelwand der Tubuli auf zwei bis drei Lagen abgeplatteter Zellen reduziert. Das intertubuläre Bindegewebe dagegen, das sich schon in der zweiten Zone verbreiterte, hat jetzt beträchtlich zugenommen und unterstützt die dünn gewordenen Wände der Tubuli, die vom Sekret ausgefüllt sind (Fig. 2b).

Nachdem wir die drei Zonen einzeln betrachtet haben, muss ich noch einmal auf den schematischen Tubulus-Längsschnitt (Fig. 5a) zurückkommen. Aus Fig. 5a geht hervor, dass Zone I nicht gradlinig, sondern trichterförmig in Zone II übergeht. Querschnitte, aus den verschiedenen Höhen des Tubulus entnommen, müssten also das Aussehen der Figuren 1 u. 2 (Fig. 5b) haben. Vergleichen wir nun diese Bilder, die durch Kombination von Quer- und Längsschnitten entstanden sind, mit der nach dem Präparat angefertigten mikroskopischen Zeichnung (Fig. 2). In Fig. 2 sehen wir alle längs oder quer getroffenen Tubuli der Zone I rot, mit Ausnahme des im Zentrum liegenden schwarzen Sekrets. Genau dieser Färbung entspricht der schematische Querschnitt 1 in Fig. 5b. — In Zone II, die für das unbewaffnete Auge schwarz gefärbt erschien, erkennen wir an der Übergangsstelle von Zone I zu Zone II (Fig. 2, Üb. 1) Tubuli im Schrägschnitt, die teils rot, teils schwarz sind. Etwas näher zum Zentrum der Drüse sehen wir quergetroffene Tubuli, die in der Peripherie Schwarzfärbung zeigen aber um das zentrale schwarze Sekret herum einen roten Ring (Fig. 2q) haben. Diesem Tubulus entspricht der schematische Querschnitt 2 in Fig. 5b. Bei starker Vergrösserung eines solchen schwarzroten Tubulus (Fig. 6) erkennt man, dass der rote Ring nichts anderes ist, als die roten Sekrettröpfchen, d. h. die Zone I, die hier noch erhalten ist, resp. in Zone II hineinreicht. An Alkohol-Schnitten, die gewissermaßen als das Negativ der Scharlachrot-Präparate anzusehen sind, können wir dementsprechend konstatieren, dass der schräg getroffene, halb zu Zone I, halb zu Zone II gehörende Tubulus (Fig. 3) im Zentrum noch überall, auch in der zweiten Zone die wabige Protoplasmastruktur zeigt. — Unaufgeklärt bleiben die Beziehungen von Zone I zu II. Woher stammt die auffallende Verschiedenheit der Zellen beider Zonen? Fütterungsversuche mit verschiedenen Fetten (Palmin, Oleïn) haben bisher keinerlei Resultate ergeben. Möglicherweise sind die beiden Zonen funktionell verschiedene Teile der Drüse.

Die Fettkörnchen.

Während die lipoiden Körnchen nur charakteristisch für die erste Zone, die Sekrettröpfchen für die erste und zweite Zone sind, findet man eine dritte Sorte Körnchen

in allen Zonen, allen Zellen, im Sekret und im intertubulären Bindegewebe (Fig. 7). In dem letzteren sieht man die runden Körnchen häufig reihenweise angeordnet, sodass man an ihre Beziehungen zu Gefässen denken muss. In den Zellen der Tubuli finden wir die Körnchen, die bei Öl-Immersion noch staubfein erscheinen, stets im Protoplasmanetz (Fig. 7), an der Peripherie der Tubuli auch stellenweise dichter in Gruppen liegend. Sie sind in Gefrierschnitten zu finden, die 9—16 Tage lang in einer 1% Osmium- oder einer 1% Osmium-Alaunlösung (nach Unna[1]) gelegen haben.

Das Sekret.

Im Zentrum der Tubuli liegt das Sekret, das auf seinem Wege von der Peripherie der Drüse nach dem Hauptausführungsgang sich färberisch äusserst verschieden verhält.

In Zone I und II besteht das Sekret bei Osmium-Scharlachrotfärbung (Fig. 2) aus einer schwarzbraunen, körnigen Masse, der nur ganz wenige homogen erscheinende rote Bestandteile beigemengt sind. Je mehr sich aber der Tubulus dem zentralen Drüsenraum nähert, desto heller wird das Sekret; es macht alle Farbenübergänge von schwarzbraun über rotbraun bis rot durch (Fig. 2, Üb. 2) und weist im letzten Teile des Tubulus (Zone III) eine einheitliche intensive Rotfärbung auf (Fig. 2 u. Fig. 5a). Ähnliche färberische Verschiedenheiten des Sekrets zeigen die nach Bielschowsky behandelten Präparate. Die Zonen I und II führen auch hier schwarzbraunes Sekret, dann aber färbt es sich nacheinander, sich dem Zentrum nähernd, terrakotta, orange und graugelb. Letzteres ist die einheitliche Färbung des Sekrets von Zone III.

Beziehungen der histologischen Befunde zum Sekret.

Der erste, welcher das Sekret der Bürzeldrüsen chemisch untersuchte, war de Jonge,[2]) er glaubte in ihm Cethylalkohol

[1]) Monatsh. f. prakt. Dermat., B. 26, 1898.

[2]) Über das Sekret der Talgdrüsen der Vögel im Verhältnis zu den fetthaltigen Haut-Sekreten der Säugetiere, insbesondere der Milch. Zeitschrift f. physiol. Chemie, Bd. 3.

gefunden zu haben. Nach den eingehenden chemischen Untersuchungen Röhmanns besteht Sekret nur zum kleinsten Teil aus Fett (Triglyceride der Fettsäuren), in seiner Hauptmenge aber nicht aus den Fettsäureestern des Cethyl- sondern des Octadecylalkohols und einem bisher nicht näher untersuchten Bestandteil, einem in Chloroform löslichen Körper. Das Sekret enthält also spezifische Produkte, die nur in der Drüse entstanden sein können. Plato hat bewiesen, dass Nahrungsfett in das Sekret der Bürzeldrüse übergeht. Auf Grund dieses Befundes, sowie aus den nahen chemischen Beziehungen, welche zwischen den spezifischen Bestandteilen des Bürzeldrüsensekrets und den Fetten bestehen, schlossen Röhmann und Plato, dass Nahrungsfett das Material für die Sekretbildung liefert. Zu Gunsten dieser Anschauung spricht auch der histologische Befund. Die Zuführung des Fettes zur Drüse geschieht durch den Blutstrom. Nach den Injektionsversuchen Kossmanns ist jeder Tubulus von einem dichten Kapillarnetz umsponnen; von diesem aus gelangen die feinsten Fettkörnchen (Fig. 7), die mir als das Nahrungsfett erscheinen, in die Drüse. Wir finden sie hier in den Zellen und um dieselben. Ein Teil geht unverändert ins Sekret über, in dem er noch mikroskopisch nachweisbar ist. Bei der chemischen Untersuchung findet man ihn als Fett im Sekret wieder. Aus dem anderen Teil des Nahrungsfettes und zwar, der chemischen Untersuchung nach der Hauptmenge desselben, bilden sich zunächst die lipoiden Körnchen, die dann sekundär die Sekrettröpfchen, die Hauptmasse des Sekrets erzeugen. Dass die lipoiden Körnchen primär entstehen und erst aus ihnen Sekrettröpfchen werden und nicht umgekehrt, schliesse ich aus dem Umstande, dass die Sekrettröpfchen ihre volle Grösse erst gegen das Zentrum des Tubulus hin erreichen, und dass sie in der Peripherie desselben nicht grösser als die lipoiden Körnchen sind. Die letzteren dagegen wachsen nicht nach dem Zentrum des Tubulus zu, sondern erscheinen in dem Maße spärlicher als die Sekrettröpfchen wachsen.

Die Löslichkeit der Sekrettröpfchen entspricht dem chemischen Verhalten der Octadecylester. In Gefrierschnitten bleiben sie erhalten, sie sind unlöslich in Wasser. Dagegen lösen sie sich — wie die echten Fette — in Alkohol,

Äther, Chloroform, Xylol etc. und verschwinden daher bei der Einbettung in Paraffin. Sie lassen sich nicht osmieren; wir müssen hieraus schliessen, dass sie aus Palmitinsäure- und Stearinsäureestern des Octadecylalkohols bestehen und dass in ihnen die entsprechenden Ester der Ölsäure entweder ganz fehlen oder zurücktreten. Die ersteren sind nicht osmierbar, die lezteren müssten sich mit Osmium schwärzen. — Wo wir in dem Sekret der Tubuli von Zone I und II Schwarzfärbung neben Rotfärbung finden, ist sie bedingt durch die Reduktionswirkung des unverarbeiteten Fettes, auch durch die der eiweisartigen Substanzen und anderer Sekretbestandteile. Man findet deshalb auch in Gefrierschnitten, die 24 Stunden oder länger in 1% Osmium gelegen haben, das Sekret in allen drei Zonen schwarz gefärbt. Auffallend bleibt es, dass bei Behandlung mit Osmium-Scharlachrot (Fig. 2) Zone III nur Rotfärbung zeigt.

Die chemische Betrachtung zeigt uns, dass an der Umbildung des Fettes zum Sekret verschiedene chemische Prozesse beteiligt sind. Die Ölsäure wird nach der Annahme Röhmanns zum Octadecylalkohol reduziert. Die Bildung der Ester ist ein synthetischer Prozess, durch Oxydation entstehen aus höheren Fettsäuren solche mit geringerem Kohlenstoffgehalt.

Diese Vorgänge müssen unter Beteiligung des Protoplasmas erfolgen. Auf eine solche weist vielleicht das mikrochemische Verhalten der lipoiden Körnchen: ihre Osmierbarkeit zeigt uns, dass sie aus fettähnlichen Substanzen bestehen, ihre Färbbarkeit mit Saffranin nach Alkoholeinwirkung lässt die Vermutung zu, dass sie zum Teil aus Eiweisssubstanzen zusammengesetzt sind. Die peripheren Zellschichten der Tubuli haben ferner bei den meisten Färbungen, einschliesslich Osmierung (gelbgrün) einen dunkleren Farbenton als die nach innen liegenden Zellreihen. Das beruht vielleicht nur darauf, dass die Zellen das Fett, bevor es in das Sekret umgewandelt wird, bezw. bevor sich die lipoiden Körnchen bilden, in ausserordentlich fein verteiltem Zustande enthalten.

Aus der chemischen und histologischen Untersuchung geht also in Übereinstimmung hervor, dass es sich bei der Sekretbildung in der Bürzeldrüse um einen echten Sekretionsvorgang und nicht um eine

Zelldegeneration handelt. Wir sehen zwar, dass die Zellen in der Peripherie stets neu gebildet werden und im Zentrum zu Grunde gehen, aber die Sekretbildung beruht nicht auf der Zelldegeneration. Die Bürzeldrüse bildet ein charakteristisches Sekret aus Fett, welches ihr von aussen her zugeführt wird, der Zerfall der Zellen erfolgt erst, nachdem sich das Sekret in ihnen angehäuft hat.

Wenn in der vorstehenden Arbeit von „fettiger Metamorphose" gesprochen wird, so ist das im Virchowschen Sinne (cf. Cellularpathologie) gemeint und gleichbedeutend mit „fettiger Degeneration". Es kann darum in solchen Fällen ohne weiteres statt „fettiger Degeneration" auch „fettige Metamorphose" gesetzt werden. An eine „fettige Degeneration" dachte noch Heidenhain (Hermanns Handbuch der Physiologie, Bd. V, p. 407) als er schrieb: „von einer eigentlichen Absonderung in den Talgdrüsen ist nicht die Rede: Wucherung des Epithels und fortschreitende Verfettung der Zellen ist das Wesentliche des Vorgangs."

Zur Annahme einer Verfettung gibt die histologische Untersuchung der Bürzeldrüsen keine Veranlassung, ganz abgesehen davon, dass nach dem heutigen Stand der physiologischen Chemie eine Fettbildung aus Protoplasma (Eiweiss) nicht sicher angenommen werden kann. Letzteres ist auch der Grund, weshalb die Frage der Bildung des Fettes aus Protoplasma in der Arbeit nicht erörtert worden ist. Die histologische Untersuchung der Bürzeldrüse zeigt, dass das wabige Protoplasma von der Peripherie der Tubuli bis ins Zentrum derselben, also auch dort, wo die Zellen zerfallen, keine Unterschiede im tinktoriellen Verhalten zeigt. Deswegen war kein Grund zu der Annahme vorhanden, dass auch nur ein Teil des Sekrets aus umgewandelten (metamorphosiertem) Protoplasma abzuleiten ist. — Im Zentrum der Tubuli gehen die Zellen, wie in der Arbeit ausgeführt wurde, zu Grunde. Wenn in diesem Zusammenhange von „Zelldegeneration" die Rede ist, könnte statt dessen „Zellzerfall" gesetzt werden, um eine Unklarheit zu vermeiden, die durch Anwendung des Wortes „Degeneration" wegen seiner Beziehung zur „fettigen Degeneration" hervorgerufen werden könnte

Herrn Geheimrat Neisser spreche ich für die Anregung zu der vorstehenden Arbeit und ihre Förderung, Herrn Professor Röhmann für die Ratschläge, welche er mir auf Grund seiner chemischen Untersuchung zu Teil werden liess, meinen ergebensten Dank aus.

Technik.

Die Bürzeldrüsen wurden unmittelbar nach dem Tode der Tiere herausgeschnitten und meist in 10% Formalin fixiert. (Zum Vergleich wurden einige Drüsen in Zenkersche Flüssigkeit, Alkohol, Osmium, Flemming etc. eingelegt). Nach 24 Stunden, manchmal auch erst nach einigen Wochen, wurden die Formalin-Präparate 1—2 Stunden gewässert und mit dem Gefriermikrotom geschnitten. Die Färbung erfolgte sofort darauf entweder mit Scharlachrot (Herxheimersche Modifikation) allein, event. mit kombinierter Kernfärbung (Hämateïn-Alaun) oder mit einer Mischung zu gleichen Teilen von Scharlachrot und 1% Osmium. In diesem, unmittelbar vor dem Gebrauch hergestellten Gemisch blieben die Schnitte 6—24 Stunden, wurden dann für 1—2 Stunden in mehrmals gewechseltes destillirtes Wasser gebracht, auf dem Objektträger mit Fliesspapier abgedrückt und in Grüblerschem Glyzerin-Leim eingeschlossen. Die Osmium-Scharlachrotlösung, die nicht filtriert werden darf, obgleich sich im Moment des Zusammengiessens der beiden Flüssigkeiten bedeutende Niederschläge bilden, hat mir die besten Resultate ergeben. Versuche, dieselben Effekte mit getrennter Behandlung (zuerst Anwendung von Scharlachrot und nachher Osmium oder umgekehrt) zu erreichen, sind ergebnislos verlaufen. Um Niederschläge im Schnitt tunlichst zu vermeiden, wurden die Gefrierschnitte häufig vor und nach der Behandlung mit Osmium-Scharlachrot, die ich in dunkeln Flaschen vornahm, auf einige Minuten in 50% Alkohol gelegt.

Die mit Osmium oder Osmium-Alaun 9—16 Tage behandelten Schnitte wurden nachher für 24 Stunden in destilliertes Wasser gelegt und dann ebenfalls in Glyzerin-Leim eingeschlossen.

Für die Saffraninfärbung der lipoiden Körnchen wurden die Gefrierschnitte aus 50% Alkohol, in dem sie oft längere Zeit verweilt hatten, für 24 Stunden in 1% wässeriges Saffranin gelegt, wie üblich mit angesäuertem Alkohol absol. differenziert, dann für 24 Stunden in 96% Alkohol gebracht, entwässert und in Xylol-Balsam eingeschlossen.

Erklärung der Abbildungen auf Tafel XVIII.

Fig. 1. Bürzeldrüse der Ente in natürlicher Grösse. A. Ausführungsgang.

Fig. 2. Sektor aus einem medianen Querschnitt in 18facher Vergrösserung und Osmium-Scharlachrotfärbung. 1, 2, 3 bezeichnen die drei Zonen; r. S. = rote Sekrettröpfchen; schw. S. = schwarze Sekrettröpfchen; Sk. = Sekret; Üb. 1 und Üb. 2 = Übergangstubuli zwischen zwei Zonen; b = Bindegewebe.

Fig. 3. Schräg geschnittener Tubulus aus der Übergangsstelle von Zone I zu Zone II bei Öl-Immersion gezeichnet. Hämatoxylin-Färbung. K. T. = Kernteilung; w. = wabiges Protoplasma; S. = Sekrettröpfchen, zum Teil in Auflösung begriffen; K. R. = Kerntrümmer. (Die Kernteilung und die vielkernigen Zellen sind aus anderen Präparaten eingezeichnet worden).

Fig. 4a. Schematischer Längsschnitt, median, durch eine Bürzeldrüse. Natürliche Grösse. Osmium-Scharlachrotfärbung. A. = Ausführungsgang. Die feinen schwarzen Linien stellen schematisch den Verlauf der Tubuli vor.

Fig. 4b. Schematischer Querschnitt der Fig. 4a bei c.

Fig. 5a. Schematischer medianer Längsschnitt eines einzelnen Tubulus bei Scharlachrot-Osmiumfärbung, ca. 4 × vergrössert. Sk. = Sekret, das bei Sk. Üb. von Schwarz- zu Rotfärbung übergeht.

Fig. 5b. Querschnitte der Fig. 5a aus der Region in der Richtung der punktierten Linien.

Fig. 6. Halber Tubulus aus der Übergangsstelle von Zone I zu Zone II. Osmium-Scharlachrotfärbung. Öl-Immersion. S. = Sekrettröpfchen; Sk. = Sekret; K. = ungefärbte Kerne. Das Protoplasma ist gelbgrün.

Fig. 7. Halber Tubulus aus Zone I mit seiner Umgebung. Behandlung: 10 Tage in Osmium-Alaun. Öl-Immersion. F_1 = Fettkörnchen in den Waben; F_2 = Fettkörnchen im intertubulären Bindegewebe.

Fig. 8. Halber, etwas schräg getroffener Tubulus aus Zone I. Scharlachrot-Färbung. Öl-Immersion. S. = Sekrettröpfchen, von aussen nach innen wachsend, Sk. = Sekret, K. = ungefärbter Kern.

Fig. 9. Halber, schräg getroffener Tubulus aus Zone I. Färbung: Osmium-Scharlachrot. Öl-Immersion. L. = lipoide Körnchen, schwarz; r. S. = rote Sekrettröpfchen, zum grossen Teile aufgelöst oder entfärbt; Sk. = Sekret, schwarz, zum geringsten Teil rot.

Über die Form der Schmelzprismen menschlicher Zähne und die Kittsubstanz des Schmelzes.

Von

Dr. med. **Ernst Smreker.**

Zahnarzt in Wien.

Hierzu Tafel XIX, XX und XXI.

In einer Arbeit über die Kittsubstanz des Schmelzes[1]) habe ich das Verhalten des salpetersauren Silbers in seiner Reaktion dem Schmelzgewebe gegenüber beschrieben und nachgewiesen, dass bei bestimmter Verwendung dieses Reagens die Kittsubstanz durch Aufnahme von reduziertem Silber schwarz imprägniert erscheint, während die normal verkalkten Schmelzprismen weiss bleiben. Ich war geneigt, in diesem Verhalten einen neuen Beweis für das Vorhandensein einer von den Prismen verschiedenen Zwischensubstanz zu erblicken, welche Ansicht von Ebner vertritt, während Waldeyer und in letzter Zeit namentlich Walkhoff annehmen, dass die Schmelzprismen ohne jede Zwischensubstanz nebeneinander liegen.

Die Mitteilung dieser neuen Methode und meiner diesbezüglichen Erfahrungen war für mich der Hauptzweck in der erwähnten Arbeit. Es ergaben sich aber beim Studium so versilberter Präparate, namentlich bei der Untersuchung quer getroffener Prismenbündel Verhältnisse, welche in sehr vielen Fällen nicht in Übereinstimmung zu bringen waren mit der allgemein herrschenden Vorstellung, dass den Schmelzfasern in der Regel eine wirklich prismatische Form zukomme. Ferner Verhältnisse, welche uns veranlassen müssen, unsere Anschauung über die Beschaffenheit der Kittsubstanz selbst wesentlich zu ändern. Man hat bisher angenommen, dass die Schmelzprismen von einem zarten Mantel von Kittsubstanz umgeben sind, so, dass an jenen Stellen, wo die Schmelzprismen quer getroffen sind, die Querschnitte der Prismen von einer zarten Linie umsäumt sind.

In ihrer Gesamtheit wird die Kittsubstanz als ein zartes Netzwerk erscheinen, dessen Maschenform abhängig sein wird

[1]) Über die Darstellung der Kittsubstanz des Schmelzes menschlicher Zähne, Anat. Anzeiger, Bd. XXII, No. 22, 1903.

von der Form der Prismen-Querschnitte. Die Maschen werden also übereinstimmend mit den Prismenquerschnitten rundlich, quadratisch, rhombisch, sechseckig sein oder unregelmässige Polygone darstellen. Werden die Prismenbündel nicht unter rechtem, sondern unter einem schiefen Winkel durchschnitten, so wird die Form der Maschen natürlich eine Änderung erfahren. Sie werden mehr oder weniger in die Länge gezogen erscheinen, aber auch hier müssen wir uns vorstellen, dass die Kittsubstanz die schiefen Durchschnitte der Prismen allseitig gleichmässig umgibt. Ich lege hier einen gewissen Nachdruck auf die Gleichmässigkeit, da man bisher in ein und derselben Region des Schmelzes stillschweigend eine solche angenommen hat, während in verschiedenen Regionen die Mächtigkeit der Kittsubstanz wechselt. Sie ist aus diesem, vielleicht auch aus anderen Gründen an einzelnen Stellen recht deutlich zu sehen, während sie anderen Orts in kaum wahrnehmbaren Linien zutage tritt. Die stärkste Entwicklung zeigt die Kittsubstanz an der Zahnbeingrenze der Schmelzfissuren der Backen- und Mahlzähne um die dort zarten, zylindrischen Schmelzprismen, was schon v. Ebner betont hat. Als ich die ersten Silberpräparate, in welchen Querschnitte von Schmelzprismen vorhanden waren, sah, meinte ich allerdings, die polygonale Zeichnung der Kittsubstanz in herkömmlicher Weise zu sehen. Ein genaueres Betrachten derselben ergab aber, dass die Prismenquerschnitte nicht allseitig von schwarzen Linien umgeben waren, wie man erwartet hätte. Während die eine Hälfte ihres Umfanges oder zwei Drittel desselben als stark imprägnierte, bogenförmige Linie hervortrat, blieb an jenen Abschnitten der Kittsubstanz, welche seitlich zwischen den Prismen liegen, die Imprägnation aus. Statt eines Netzwerkes mit geschlossenen Maschen entstanden so durch Aneinandergrenzung der einzelnen Bogen die „Arkaden", von denen je zwei Reihen Lamellen begrenzen, die aus einzeln nebeneinander lagernden Prismen bestehen.

Es war unerwartet, die Arkadenreihen voneinander isoliert zu sehen und ebenso auffallend, die Beobachtung zu machen, dass an manchen Stellen die einzelnen Bogen einer Arkadenreihe scharf abgeschnitten endeten, ohne mit den Nachbarbogen derselben Reihe zusammenzustossen. In diesem Falle setzen sich die Arkaden aus lauter isolierten Bogen zusammen. Ich will sie zum

Unterschiede von den schon erwähnten zusammenhängenden Arkaden, getrennte Arkaden nennen. Letztere sah ich zum ersten Male an Schmelzpräparaten, welche durch gleichzeitige Behandlung mit Osmiumsäure und salpetersaurem Silber erhalten wurden (Taf. XXI, Fig. 5). Werden Schliffe durch 12 Stunden mit diesem Reagens (1% Osmiumsäure ½% Silbernitrat) behandelt, flüchtig ausgewaschen und dann dem Tageslichte ausgesetzt, so heben sich die schwarzen Silberlinien von dem weissen Grund der Prismen ungemein scharf und deutlich ab, freilich nur begrenzte Zeit lang, denn leider sind auch diese Präparate nicht haltbar, der ganze Schmelz verfärbt sich bei Glyzerin-Einbettung immer mehr und mehr ins Gelbbraune, wobei die Zeichnung immer undeutlicher wird.

Durch das Silberbild einmal aufmerksam gemacht, war es nicht schwer, die Arkaden auch an nicht imprägnierten Präparaten zu finden. An diesen erhält man den Eindruck, als ob die den Arkaden entsprechenden Teile der Kittsubstanz mächtiger wären als ihre Fortsetzung zwischen den Prismenseiten (Taf. XIX, Fig. 4). An versilberten Präparaten sind diese ungeschwärzten Teile der Kittsubstanz wahrscheinlich wegen des Kontrastes schwer oder gar nicht zu sehen.

Die diesen Bildern zu Grunde liegenden morphologischen Verhältnisse zu erklären, war ich damals nicht in der Lage.

Walkhoff hat in seiner Erwiderung auf meine Arbeit eine Erklärung der Arkaden wohl zu geben versucht, indem er dieselben als Kunstprodukte hinstellte, die durch Brechungserscheinungen des Lichtes zustande kommen, wenn man Schiefschliffe zentral, oder gute Querschliffe schief beleuchtet. Auch v. Ebner hat eine Zeit lang geglaubt, die Arkaden auf schiefe Durchschnitte der Schmelzprismen zurückführen zu müssen, und hat dies auch in meinem Namen Walkhoff gegenüber zugegeben.

Auffallend aber für mich war es, dass, wo immer es quer getroffene Schmelzbündel gab, auch die Arkaden überall zu finden waren, während es an guten und frischen Silberpräparaten unmöglich war, ein unbestrittenes typisches Bild quergetroffener Schmelzprismen mit gleichmässig und allseitig die Prismen umgebender, geschwärzter Kittsubstanz aufzufinden, wie man sie nach der früher geschilderten Annahme über die Anordnung der Prismen und Kittsubstanz erwarten sollte, unter der selbstver-

ständlichen Annahme, dass die schwarzen Silberlinien der Kittsubstanz entsprechen. Ein ausgezeichnetes Objekt zum Studium der Querschnitte von Schmelzprismen sind Kronenquerschliffe von Backen- und Mahlzähnen dicht unter dem Ansatze der Kauhöcker. Hier findet man in dem Schmelz der Fissuren quergetroffene Prismen in grösster Zahl, so, dass wir unbedingt annehmen müssen, dass hier auch normale Querschnitte vorhanden sind. Über die Frage aber, welche dieser Querschnitte als normal, welche als schief anzusehen sind, darüber erhalten wir Aufschluss durch den Gebrauch der Mikrometerschraube des Mikroskopes bei starker Vergrösserung.

Zentrieren wir allenfalls unter Gebrauch eines Fadenkreuzes im Okular einen Prismenquerschnitt und bemerken wir beim Heben und Senken des Tubus, dass der Querschnitt hierbei keine parallaktische Verschiebung im Gesichtsfeld erfährt, so können wir einen solchen Querschnitt als einen normalen bezeichnen. Je grösser hingegen die Verschiebung ist, desto grösser ist die Neigung der eingestellten Durchschnittsfläche zur Längsachse des Prismas, oder mit anderen Worten, desto schiefer verläuft das Prisma zur beobachteten, optischen Durchschnittsfläche desselben.

Wir vermögen auf diese Weise zu konstatieren, dass auch bei völlig normalem Querschnitte und bei zentraler Beleuchtung die Prismen-Schnittflächen Arkaden bilden können.

Man kann hierbei beobachten, dass die Prismen einer Gruppe die entgegengesetzte scheinbare Bewegung ausführen, wenn wir es mit sich kreuzenden Prismen zu tun haben und dennoch die Arkaden gleich gerichtet bleiben.

Wir können die Querschnitte verschiedener Focus-Ebenen aus einzelnen Prismen, während sie eine Krümmung machen, beobachten und wir finden ohne Veränderung der Arkade während des Hebens des Tubus erst eine parallaktische Bewegung nach der einen und dann nach der anderen Seite.

Wir können hierbei das Licht von links, vorne oder rechts einfallen lassen, ohne eine Änderung wahrzunehmen.

Aus diesen Beobachtungen an ungeätzten und unversilberten Präparaten können wir mit absoluter Sicherheit schliessen, dass weder der schiefe Durchschnitt der Prismen, noch die schiefe Beleuchtung irgend einen Einfluss auf das Zustandekommen und die Richtung der Arkaden ausübt.

Walkhoffs Worte: „Eine Azimuthaldrehung von 180° erzeugt nun in solchen Fällen Arkaden nach der anderen Seite, ein sicherer Beweis, dass es sich hier nicht um histologische, sondern optische Verhältnisse, und zwar um Kunstprodukte handelt," mit welchen er die Frage der Arkaden zu entscheiden glaubte, kann ich nur als ein Versehen, oder eine ungenaue Ausdrucksweise seinerseits auffassen, welcher möglicherweise etwas anderes zugrunde liegt, als die von mir beschriebenen Arkaden. Gerade diese Eigenschaft der Arkaden, der Drehung des Präparates mitzufolgen, spricht für meine Ansicht, dass wir es nicht mit einer Täuschung, sondern mit etwas Realem zu tun haben.

Wir werden weitere Beweise hierfür in den folgenden Beobachtungen finden.

Um diesen Widerspruch zwischen Walkhoffs und meiner Anschauung aufzudecken, habe ich eine grosse Reihe von Präparaten durchgesehen, wobei es mir glückte, die wichtige Beobachtung zu machen, dass die Arkaden in ihrer Anordnung einer gewissen Gesetzmässigkeit folgen, die darin besteht, dass dieselben nicht nur an einzelnen quergetroffenen Prismenbündeln, sondern auch an verschiedenen, getrennt stehenden Gruppen ihre Konvexität regelmässig dem nächstgelegenen Dentin zukehren. Man kann dieses Verhältnis recht gut an den früher erwähnten, normal zur Längsachse des Zahnes geführten Kronenschliffen von Backen- und Mahlzähnen studieren. Hier bleiben um die Fissuren der Kauflächen Schmelzinseln mitten im Zahnbein stehen. Es gibt da zahlreiche, quergetroffene Prismen, deren Arkaden an verschiedenen Stellen dem Zahnbein zugewendet sind.

Will man an Schneidezähnen gute Querschnitte erhalten, so muss man die Krone schief, z. B. von medial und oben nach lateral und unten durchschneiden, so, dass die Durchschnittsfläche nicht einen Winkel von 90°, sondern nur einen solchen von etwa 60° mit der Zahnachse bildet, weil die Prismen während ihres radiären Verlaufs nach aussen sich von der Kronenbasis nach der Schneidekante zu erheben. Bei der angegebenen Schnittführung erhalten wir medial die Prismen in ihrer Längsansicht, lateral im Querschnitt und kann man auch hier das Gesetz der Arkaden-Neigung zum Zahnbein mit der grössten Deutlichkeit erkennen. Soviel ich gesehen habe, bestätigt sich diese Beobachtung auch anderen Orts bei Milch- und Ersatzzähnen und

man wird nur selten Ausnahmen hiervon finden, wobei die Arkaden ihre Richtung etwas ändern.

Ein völliges Umkehren der Arkaden, so, dass die Konvexität nach aussen von der nächsten Dentinoberfläche gekehrt wäre, habe ich jedoch bisher noch nicht gesehen.

Nachdem ich schon vorher den Beweis geführt habe, dass die Arkaden in ihrer Richtung unabhängig sind von dem Winkel, unter welchem die Prismen wirklich oder optisch durchschnitten sind, müssen wir es als eine Eigentümlichkeit der Prismen bezeichnen, dass sie unter einem bisher noch unbekannten Einfluss einen mehr bilateral symmetrischen Bau annehmen können, mit am Querschnitt sichtbarer Differenz der dem Zahnbein zugewendeten und der von demselben abgewandten Hälfte, in dem Sinne, dass die erstere eine ausgesprochene Wölbung, die letztere eine davon verschiedene Form zeigt, die ich gleich beschreiben werde.

Die halbseitige Wölbung des Prismen-Querschnittes, welche im mikroskopischen Bilde so sehr in das Auge springt, während die andere halbe Seite zurücktritt, sei es, dass an ersterer Stelle mehr Kittsubstanz vorhanden, oder dass optische Verhältnisse mit im Spiele sind — ist nun zweifellos einer der Gründe für die Entstehung der Arkaden.

Über die Form der anderen, vom Zahnbein abgewendeten Hälfte Aufschluss zu erhalten, gelang mir an Präparaten jugendlichen Schmelzes, die ich auf Anregung v. Ebners angefertigt habe, welcher mir den Unterkiefer eines einen Tag alten Kindes zur Verfügung stellte.

In den Zahnsäckchen waren die Kronen der mittleren, unteren Schneidezähne eben vollendet, die Wurzelbildung hatte aber erst begonnen.

Bei der Weichheit des unfertigen Schmelzes konnten mit einiger Vorsicht Schnitte mit der Laubsäge hergestellt werden, welche ohne Einbettung oder Fixierung geschliffen wurden. Dabei bröckelten allerdings in dem Maße, als die Präparate dünner wurden, die oberflächlichen, weicheren Schmelzschichten leicht ab, die tieferen aber, schon etwas mehr verkalkten Lagen liessen sich bis zu einem so hohen Grade von Feinheit schleifen, dass die mikroskopische Beobachtung nichts mehr zu wünschen übrig liess.

Bei der Herstellung schiefer Kronenschliffe der Schneidezähne, in der Absicht, die Prismen auch im Querschnitt zu erhalten,

zeigte es sich nun, dass der schliesslich stehen gebliebene Rand des Schmelzes in der Region der Querschnitte ein eigentümlich gezacktes Aussehen darbot (Taf. XIX, Fig. 1). Bei genauer Untersuchung ergab sich, dass diese Zacken den Prismen-Querschnitten angehörten, die an der dem Zahnbein zugewendeten Seite, wie schon beschrieben, bogenförmig begrenzt waren, während die davon abgewendete Hälfte in lange, schmale oder in kurze, mehr gedrungene Fortsätze ausgezogen waren, welche sich zwischen je zwei Prismen der nächst aussen gelegenen Reihe einzwängten.

Eine Täuschung war ganz ausgeschlossen, da einige Prismenquerschnitte halb losgelöst, aber doch noch zwischen den Fortsätzen gehalten, sichtbar waren (Taf. XIX, Fig. 2). Hier erkennen wir mit der grössten Deutlichkeit den durch einen ziemlich regelmässigen Bogen begrenzten Körper und die Fortsätze, welche bald lang und schmal, bald kürzer und gedrungener erscheinen. Die Konvexität des Bogens, welcher den Querschnitt begrenzt, liegt wieder dem Zahnbein zugekehrt und in entgegengesetzter Richtung erstrecken sich die Fortsätze, deren von eins bis drei schwankende Zahl und ihre verschiedene Form eine grosse Mannigfaltigkeit der Querschnitte der Prismen bedingt.

Trotz derselben ist es aber nicht schwer zwei Typen als recht oft vorkommende festzustellen, und es lässt sich auch leicht erkennen, dass die Form dieser Prismen-Querschnitte von der Anordnung derselben untereinander abhängig ist.

Am häufigsten sind die Prismen-Querschnitte in alternierenden Reihen angeordnet, so, dass jedes einzelne Prisma über dem Zwischenraume zweier Prismen der nächsten Reihen liegt, ähnlich wie wir uns eine Summe von Kugeln zu einer Pyramide aufgeschichtet denken (Taf. XXI, Fig. 1). In diesem Falle haben die Prismen-Querschnitte gewöhnlich nur einen Fortsatz, welcher sich von der Mitte der Längsseite des etwas ovalen Prismenkörpers rechtwinklig nach aussen erstreckt und sich zwischen die zwei benachbarten Körper der nächst aussen gelegenen Prismen-Querschnitte einschiebt. Indem nun in einem grösseren Bereich ein jedes Prisma die gleichen Verhältnisse aufweist, ergibt sich die Anordnung, welche Taf. XIX, Fig. 1 veranschaulicht und für welche charakteristisch ist, dass zwischen je zwei Prismen einer Reihe immer ein Fortsatz des über sie gelagerten Prismas eingreift (I. Anordnung). Bei dieser Anordnung ist die Arkade in

ihrer Mitte nicht selten etwas dellenförmig eingedrückt. Sind hingegen die Prismen so angeordnet, dass ihre Querschnitte übereinander gelagert sind (Taf. XXI, Fig. 2), dann besitzen dieselben in der Regel zwei etwas divergierende kürzere und dickere Fortsätze, welche eine weite Bucht zwischen sich freilassen, in welcher der Körper des nächsten Prismas aufgenommen wird, das seinerseits die gleiche Rolle für das folgende spielt. Es entstehen dadurch radiär verlaufende Prismenreihen, deren Querschnitte, wenn ich so sagen darf, aufeinander reiten (Taf. XIX, Fig. 4). II. Anordnung.

Zuweilen finden wir statt der Fortsätze von verschiedener Länge — Grate — die dadurch entstehen, dass die vom Zahnbein abgewendete Hälfte des Prismen-Querschnittes durch mehrere konkave Bogen, die vorspringend aneinanderstossen, begrenzt wird.

Es gibt auch mannigfaltige unregelmässige Querschnittsformen, die wohl dadurch entstehen mögen, dass bei unregelmässiger Lage der Prismen diese sich den räumlichen Verhältnissen anpassen müssen. Ferner Übergangsformen von dem einen zum anderen Typus an Stellen, wo die beschriebene I. Anordnung der Prismen in die II. übergeht. Es würde zu weit führen, alle diese Formen zu beschreiben; es genügt diese Verschiedenheit angedeutet und die charakteristischen Merkmale, welche ihre Zusammengehörigkeit erkennen lassen, betont zu haben. Die Prismen der Milchzähne sind verhältnismässig gross, die Struktur derselben in dem erwähnten jugendlichen Stadium homogen, sodass dieses Objekt gerade zum Studium der Querschnittsbilder besonders empfohlen werden kann.

Die Wahrnehmungen, welche an Querschnitten von Prismen gemacht werden, müssen durch Beobachtungen an Prismen in der Längsansicht vervollständigt werden um sich eine genaue Vorstellung von der Form dieser Prismen zu bilden. Hierzu eignen sich vorzugsweise isolierte Prismen. Um solche zu erhalten, kann man v. Ebners Methode verwenden und mit einer scharfen Knochenzange dünne Schmelzsplitter absprengen, die nötigenfalls mit einem kleinen, scharfen Meissel in der Längsrichtung der Prismen zerkleinert werden. Unter den vielen Splittern, welche ein solches Präparat zeigt, wird man auch solche finden, welche dachrinnenartig geformt, den Beobachter seitliche Fortsätze erkennen lassen, welche sich vom Körper des Prismas erheben. Das Ende

eines solchen Prismas zeigt dann zuweilen noch die Andeutung eines schiefen Querschnittes, welcher die muldenförmige Vertiefung zwischen den Leisten verrät. Immerhin kann man aber an solchen Bruchstücken erkennen, dass die Prismen längsverlaufende Furchen, beziehungsweise Grate aufweisen, als deren Durchschnitte wir die verschiedengeformten Fortsätze an Querschnittsbildern kennen gelernt haben.

Häufig kommen solche Bilder im Isolationspräparat allerdings nicht vor, da selbst, wenn genügend isolierte Prismen vorhanden sind, auch die Lage derselben von Belang ist, welche sie dem Beobachter gegenüber einnehmen, damit sie ein charakteristisches Bild erkennen lassen. Ausserdem gibt es ja auch sicher ungefurchte Prismen. Hofrat v. Ebner, welcher viele isolierte Prismen hergestellt hat, hat mich darauf aufmerksam gemacht und mir mitgeteilt, dass er diese gefurchten Prismen schon lange kenne, dieselben aber für ausgesprengte Exemplare angesehen habe. Jetzt erkenne er aber, dass es sich zweifellos um eine normale und verhältnismässig häufige Form handle. Wenn man die Querschnittsbilder der gefurchten Prismen, sowie deren Längsansicht an isolierten Prismen angesehen hat, ist es nicht schwer dieselben bei günstiger Prismenlage auch an Schliffen mit Prismen in der Längsansicht wieder zu erkennen. Solche Stellen finden sich häufig nahe an der Zahnbeingrenze und verraten sich durch besonders dichtliegende Kittlinien, welche Prismen von sehr geringem Querschnitte vortäuschen, während innen und aussen von dieser Lage die Kittlinien in normaler Distanz verlaufen. Mit anderen Worten, man erhält von solchen Stellen oft den Eindruck, als ob zwischen je zwei breiteren Prismen ein schmäleres liegen würde (Taf. XIX, Fig. 5). Stellt man an solchen Stellen scharf ein, so bemerkt man beim Verschieben des Tubus nach abwärts, dass sich die schmalen Streifen allmählich verbreitern und in die Prismakörper übergehen, während andere schmale Bänder zwischen denselben auftreten. Wir ersehen daraus, dass es sich hier um die uns bekannten Leisten von gefurchten Prismen handelt, die sich zwischen die Prismen eingezwängt haben und die grosse Zahl von Kittlinien erklärt sich nun leicht, da auch die Leisten ihre eigenen Kittlinien aufweisen, welche innerhalb der Kittlinien des Prismas selbst hineinfallen. Taf. XIX, Fig. 5 zeigt uns aber auch, dass die Höhe der Leisten nicht im ganzen

Verlauf der Prismen von der Zahnbeingrenze bis zur Oberfläche des Schmelzes die gleiche bleibt. Am stärksten ausgesprochen scheinen dieselben in den tieferen Schmelzlagen zu sein und sich später gegen die Oberfläche mehr zu verflachen, so, dass das Querschnittsbild der Prismen je nach der Schmelzregion ein wechselndes ist. Von diesem Wechsel der Querschnittsform der Prismen kann man sich leicht überzeugen, wenn man ihre Querschnitte durch die ganze Tiefe eines Präparates verfolgt.

Es ergibt sich also aus diesen Beobachtungen, dass die Schmelzfasern in der Regel nicht, wie man früher anzunehmen pflegte, prismatische, meist sechseckige Gebilde sind, sondern Säulen von unregelmässigen Formen darstellen, deren Durchschnitte die in Taf. XIX, Fig. 1—4 gezeichneten Querschnitte veranschaulichen. Es handelt sich also um faserige Gebilde, welche teils von konvexen teils von konkaven Flächen mit Graten zwischen denselben, begrenzt sind, deren Anordnung in der bereits beschriebenen Weise so erfolgt, dass sich in die konkaven Furchen einer Prismenreihe andere Prismen mit ihren konvexen Begrenzungsflächen einlagern.

Betrachtet man diese verschiedenen Formen der Schmelzprismenquerschnitte und die Abhängigkeit derselben von ihrer gegenseitigen Anordnung, so kann man sich des Gedankens, dass die Formveränderung der Prismen durch mechanische Verhältnisse während ihrer Entwicklung bedingt sei, kaum erwehren. Der Umstand, dass die Prismen eine halbzylindrische Begrenzungsfläche gewöhnlich dem Zahnbein zukehren, spricht wohl dafür, dass dieses hierbei eine Rolle zu spielen hat. Aus den Untersuchungen von Ebners wissen wir, dass die Verkalkung der Schmelzprismen von der Zahnbeinoberfläche allmälich zur Schmelzoberfläche fortschreitet, sodass zuerst die mehr zentralen, dann die peripheren Abschnitte eines Prismas verkalken. Die von mir festgestellte Form der Prismen mit ihrer regelmässigen Orientierung der halbzylindrischen Begrenzungsfläche konnte zur Vermutung führen, dass in jedem Abschnitte der Prismen die dem Zahnbein zugewendete Partie zuerst verkalkt und ihre ursprüngliche Form bewahrt, während die vom Zahnbein abgewendete Seite noch plastisch bleibt. Wird nun während des Wachstums durch den Wachstumsdruck auf die Schmelzprismen ein Druck senkrecht zu ihrer Längsrichtung ausgeübt, so senken sich die

harten Halbzylinder in die ihnen anliegenden weichen Anteile der Schmelzprismen ein und pressen diese noch mehr plastischen Teile in die Fugen, welche die bereits härteren Halbzylinder zwischen sich frei lassen.

Man kann diese Vorgänge einigermaßen experimentell nachahmen, womit aber lange noch nicht bewiesen ist, dass diese Nachahmung mit den natürlichen Vorgängen übereinstimmt. Die Annahme eines halbseitigen Verkalkungsbeginns steht zu alledem noch im Widerspruch mit der herrschenden Ansicht, dass die Prismen in ihrer Achse zu verkalken anfangen, während die peripheren Schichten nachfolgen. Nur im pathologischen Schmelz hat Rudas (l. c.) eine exzentrische Verkalkung der Prismen beschrieben. Ich lasse aber dennoch die Beschreibung des Experimentes folgen, um die Wahrscheinlichkeit zu begründen, dass mechanische Momente an der Formveränderung der Prismen mitwirken, ohne Rücksicht darauf, wie sie zustande kommen. Gleichgrosse zylindrische Stäbchen aus hartem gelben und weichem roten Wachs werden der Länge nach halbiert und aus den verschiedenen Hälften durch Erwärmen der Schnittfläche neue Zylinder zusammengesetzt. Damit diese nicht untereinander verkleben, werden sie mit einer dünnen Lage feiner Zinnfolie umgeben. Diese Stäbchen werden nun in einem Metallkästchen, in welchem sie dem Drucke einer Presse ausgesetzt werden können, so angeordnet, dass alle harten gelben Hälften gleichgerichtet sind, z. B. nach oben sehen, die roten weichen Hälften nach abwärts liegen. Von hier ab können wir zwei verschiedene Anordnungen einhalten: Wir legen die Stäbchen alternierend, wie Fig. 1 der Taf. XXI darstellt, oder so, dass die Stäbchen der einzelnen Reihen genau übereinanderfallen (Fig. 2).

Nach Anwendung eines entsprechenden Druckes erhalten wir bei der ersten Anordnung Prismen mit einem Fortsatz; nach der zweiten Anordnung solche mit zwei Fortsätzen und können wir, wie die Zeichnung Fig. 3 u. Fig. 4 zeigt, eine Ähnlichkeit der Wachsstäbchenquerschnitte mit den der natürlichen Prismen feststellen. Erwägen wir noch, dass auch unregelmässige Lagerungen der Prismen untereinander vorkommen, dass die Prismen nicht alle gleiche Grösse haben, so erklären sich daraus unregelmässige Formen ungezwungen. Hinsichtlich des Zustandekommens der Formveränderung der Prismen hat mir Hofrat

v. Ebner seine Ansicht mitgeteilt, wonach dieselben durch zeitlich wechselnden Wachstumsturgor bedingt ist, welcher die aufeinander folgenden Prismenlagen in regelmässiger Folge befällt.

Wir haben durch das Erkennen der richtigen Form der Schmelzprismen wohl einen kleinen Fortschritt in der Erkenntnis des Baues des menschlichen Schmelzes zu verzeichnen. Wir können vielleicht einige mikroskopische Bilder besser deuten als vorher. Man versteht z. B. warum wir Arkaden sehen und nicht die erwarteten Polygone: wir sind in der Lage an Längsschnitten die doppelten Silber-Imprägnationsstreifen zu erklären. Wir können aber noch immer nicht verstehen, warum an versilberten Querschnitten der Prismen die Arkaden isoliert erscheinen. Um diese Erscheinung zu erklären, bin ich gezwungen anzunehmen, dass die ursprünglich gleichmässige, die Prismen umgebende Kittsubstanz im Laufe der Entwicklung des Schmelzes sich differenziert, sodass sie stellenweise für Flüssigkeiten imbibierbar bleibt, während andere Stellen desselben wahrscheinlich durch Verkalkung das Eindringen von Flüssigkeiten nicht mehr gestatten.

Das Verhalten des Silberbildes quergetroffener Schmelzprismen zwingt mich zu der Annahme, dass die Kittsubstanz an der dem Zahnbein zugewendeten halbzylindrischen Begrenzungsfläche der Prismen für Flüssigkeiten durchgängig bleibt, während die Seitenflächen der Prismen von verkalkter Kittsubstanz umgeben werden. Anpassend an die halbzylindrische Begrenzungsfläche haben wir uns also einen rinnenförmigen mit einer porösen Masse angefüllten, also imbibierbaren Spalt zu denken, welcher quergetroffen eben als Arkade erscheint.

Unter dieser Annahme können wir auch leicht, das von mir in meiner ersten Abhandlung erwähnte manchmal zu beobachtende Verhalten erklären, dass wir zwischen den völlig geschwärzten Prismen weisse Streifen wahrnehmen. Wir sehen in diesem Falle die Prismen in der Seitenansicht geschwärzt, soweit sie von den ebenfalls im Profil gesehenen Halbrinnen unverkalkter Kittsubstanz umgeben sind, während die weissen Streifen jenen Abschnitten der Prismen entsprechen, welche von der verkalkten Kittsubstanz begrenzt sind. Finden wir an einer solchen Stelle einen Prismendurchschnitt, so erkennen wir sofort die Arkade und können feststellen, dass trotz der intensiven

Imprägnation nur die Rinne imprägniert ist und das Prisma weiss erscheint.

Was den Zweck dieser Einrichtung betrifft, dass die Kittsubstanz um jedes Prisma stellenweise verkalkt, stellenweise aber unverkalkt und für Flüssigkeit durchgängig bleibt, so kann es wohl keinem Zweifel unterliegen, dass eine wesentliche grössere Festigkeit des Schmelzes gegen mechanische Insulte, denen die Zähne, während ihrer harten Arbeit permanent ausgesetzt werden, erreicht wird, wenn die Prismen wenigstens stellenweise fest verbunden sind. Die grösste Festigkeit würde allerdings erzielt werden, wenn die Kittsubstanz total verkalkt wäre. Dass dies nicht geschieht, ist wohl dadurch bedingt, dass die auf einen langen Zeitraum ausgedehnte Entwicklung des menschlichen Schmelzes die Zufuhr einer ernährenden Flüssigkeit bedarf, die in der unverkalkten Kittsubstanz sich verbreitet. Weitere Untersuchungen auf diesem Gebiete werden gewiss noch interessante Umstände zu Tage fördern. Selbst auf dem beschränkten Gebiete menschlicher Zähne allein ist noch nicht genügend festgestellt, welche Ausdehnung die Verkalkung der Kittsubstanz an verschiedenen Stellen und in verschiedenen Altersperioden annimmt.

Gegenüber der verhältnismässig leichteren Isolierbarkeit der Schmelzprismen in frühen Entwicklungsstadien des Schmelzes erklärt sich die schwere Isolierbarkeit fertigen Schmelzes leicht durch diese erst später eintretende teilweise Verkalkung der Kittsubstanz.

Es ist eine bekannte Tatsache, dass die Schmelzprismen in dem Schmelz menschlicher Zähne in ihrem langen Verlaufe nicht gleichmässig verkalkt sind. Man sieht, wie wir alle wissen, schon mit freiem Auge im Schmelz glashelle und milchweisse Stellen, die unter dem Mikroskope angesehen, sich verschieden verhalten. Im transparenten Schmelz sind die Prismen mehr homogen, während sie im opaken Schmelz granuliert erscheinen. Die ersteren Prismen werden als gut verkalkte angenommen, während die letzteren einer mangelhaften Verkalkung ihr Aussehen verdanken. Es wechseln also Zonen vollkommener Verkalkung mit solchen ab, die einen mehr jugendlichen Charakter beibehalten zu haben scheinen, in welchem dieselben poröser und für das Durchdringen von Flüssigkeiten geeigneter sind. Dieses verschiedene Verhalten wird durch die Behandlung mit salpeter-

saurem Silber besonders hervorgehoben, indem im Bereiche gut verkalkten Schmelzes die Prismen farblos bleiben, während sie an Stelle mangelhafter Verkalkung mehr weniger geschwärzt werden.

Mit diesem verschiedenen Verhalten der Prismen scheint auch eine Verschiedenheit in der Mächtigkeit der Kittsubstanz einherzugehen; in dem Sinne, dass um schlecht verkalkte Prismen die Kittsubstanz reichlicher vorhanden ist, als um gut verkalkte Partien. Andererseits scheint die Kittsubstanz oft in grösserer Ausdehnung als gewöhnlich zu verkalken, sodass man stellenweise an nicht versilberten Präparaten die Grenzen der einzelnen Prismen kaum mehr wahrnimmt. Bei der Silberbehandlung kann an solchen Stellen keine Flüssigkeit eindringen und wir sehen hier nur einzelne spärliche schwarze Linien, während im Bereiche der Streifen des Retzius welche den Zonen mangelhafter Verkalkung und reichlicher Kittsubstanz entsprechen die imprägnierten Linien besonders intensiv hervortreten. Auf diese Weise erklären sich die abwechselnden hellen und dunklen Zonen, die an Kronenquerschliffen konzentrisch um die Dentinoberfläche auftreten. An der Oberfläche des Schmelzes scheint die Verkalkung der Kittsubstanz weiter vorgeschritten zu sein als in den tieferen Lagen. Eine schmale, an das Dentin angrenzende Zone von Schmelz in den Fissuren der Kronen von Backen- und Mahlzähnen zeigt neben einer noch näher zu erforschenden Struktur ebenfalls nur spärliche Silberlinien, dass aber auch an Stellen, wo die Kittsubstanz zwischen den Prismen nicht mehr deutlich wahrnehmbar ist, diese vorhanden ist, beweist ihr Wiedererscheinen, wenn man den Schliff mit verdünnter Salzsäure behandelt.

Nachdem ich im vorhergehenden die Erklärung für die Entstehung der Arkaden gegeben und im Zusammenhang damit die Form der Schmelzprismen beschrieben habe, wie sie von nun ab wohl als die normale gelten wird, während die rein prismatischen Formen als seltener zu bezeichnen sein werden, müssen wir auch nach den Gründen forschen, warum sich die Erkenntnis dieser Formen so lange verzögerte.

In älterer Zeit wurde fast ausschliesslich an geätzten Schliffen das Querschnittsbild der Prismen untersucht. An solchen Schliffen treten die schmalen verkalkten Kanten nicht mehr so deutlich hervor. Die durch die Ätzung etwas vertiefte

Hauptmasse der Prismen wird von der etwas gequollenen und erhaben hervortretenden Kittsubstanz wie von einem Netzwerk umgeben, das nun anscheinend als ein polygonales, namentlich bei schwächerer Vergrösserung, sich darstellt. Dies ist der Grund, warum eine der häufigsten Querschnittsformen der Prismen ganz übersehen wurde. Doch wird man, einmal mit der Sache vertraut, auch an geätzten Schliffen, wenn auch undeutlich, die Arkaden noch an vielen Stellen erkennen.

Um meine Ansicht von der Beschaffenheit der Kittsubstanz des Schmelzes menschlicher Zähne als einer teilweise porösen und für Flüssigkeiten imbibierbaren Substanz, teilweise aber verkalkten, für Flüssigkeiten schwer oder nicht durchdringbaren Masse auf ihre Richtigkeit zu prüfen, lag es nahe, die Methode von Ruprecht auch für den Schmelz zu versuchen. Durch diese Methode sind wir bekanntlich in der Lage die feinen Ausläufer der Knochenkörperchen sowie die feinsten Verzweigungen der Zahnbeinkanälchen mit Farbstofflösungen zu füllen und so gefärbt zur Anschauung zu bringen. Ich will nicht alle umständlichen Einzelheiten dieser Methode, welche ausführlich in dem Lehrbuch der normalen Histologie menschlicher Zähne von Walkhoff angeführt ist, wiederholen, sondern nur die wesentlichen Momente hervorheben. Ein zur mikroskopischen Beobachtung völlig ausgearbeiteter, also sauber polierter Schmelzschliff wird in absolutem Alkohol seines Wassergehaltes beraubt und noch warm in Äther eingebracht, nachdem derselbe vorher im Trockenkasten einige Zeit einer Temperatur von 110° ausgesetzt wurde. Nun wirft man den Schliff in eine konzentrierte alkoholische Fuchsinlösung, die man mehrmals aufkochen lässt. Dann wird das Präparat getrocknet und wieder von beiden Seiten mit feinem Bimstein in Benzol, welches das Fuchsin nicht löst, abgeschliffen und poliert. Man erhält übrigens auch ganz gute Präparate wenn man die Schliffe aus absolutem Alkohol direkt in die Farblösung bringt.

Schon mit freiem Auge nehmen wir wahr, dass der Schmelz stellenweise den Farbstoff festgehalten hat, und wenn wir das Präparat in festgewordenem Canadabalsam unter Erwärmen desselben einschliessen und unter dem Mikroskop betrachten, so sehen wir an vielen Stellen die Kittsubstanz prächtig rot gefärbt, während die Prismen farblos geblieben sind. Wir können an

solchen Präparaten die grösste Übereinstimmung mit den Silberpräparaten erkennen. Was in diesen schwarz imprägniert erscheint, ist an den Fuchsinpräparaten tief rot tingiert. Wir sehen an Prismen in der Längsansicht die linienförmigen optischen Durchschnitte der Kittsubstanz, einfache oder doppelte rote Linien, die wie an Silberbildern nicht kontinuierlich über lange Strecken verlaufen, sondern häufig absetzen um knapp neben wieder zu beginnen. Wir sehen an Querschnitten die Arkaden bald intensiv rot, bald blässer, je nach der Menge der aufgenommenen Farbflüssigkeit. Auch hier sind die Arkaden an guten Stellen völlig isoliert voneinander zu sehen (Taf. XX, Fig. 2 u. 3). Wir erhalten aber auch ausgezeichnete Ansichten von den Retzius-Streifen, in welchen neben der Kittsubstanz auch die Prismen roten Farbstoff aufgenommen haben.

Gleich wie wir aber an Silberpräparaten nicht jede Kittlinie zwischen den Schmelzprismen schwarz imprägniert finden, so sehen wir auch an Fuchsinpräparaten viel solcher Linien rein weiss geblieben, entweder weil die Farbflüssigkeit zufällig bis zu solchen Stellen nicht vordringen konnte oder weil hier die Kittsubstanz rings um die Prismen durch Verkalkung für Flüssigkeiten undurchdringbar geworden ist. Betrachten wir einen mit Fuchsin behandelten Kronenquerschnitt mit freiem Auge oder mit Hilfe einer Lupe, so können wir an dem Schmelz drei Zonen unterscheiden. Die innerste, an das Zahnbein grenzende Zone ist weiss geblieben, desgleichen die viel breitere, oberflächliche Schichte. Beide begrenzen eine mittlere stark gefärbte Zone, in welcher sowohl Prismen als die Kittsubstanz viel Farbstoff aufgenommen haben (Taf. XX, Fig 1).

Aber auch die mittlere Zone verhält sich nicht völlig gleichmässig, indem innerhalb derselben ein Wechsel zwischen stark- und schwach gefärbten schmäleren Streifen stattfindet. Wir können aus diesem Verhalten des Schmelzes gegenüber den Farbstoffen und dem Silbersalpeter schliessen, dass wir im Schmelz durch die Qualität der Verkalkung mehr und weniger kompakte Zonen zu unterscheiden haben, wie ich schon mehrfach erwähnt habe. Nachdem ich die gleichen Verhältnisse an allen Präparaten mit der grössten Regelmässigkeit immer wieder fand, muss ich dieselben als die für menschliche Zähne geltende Norm und nicht etwa als ein pathologisches Vorkommen betrachten, umsomehr,

als wir dasselbe auch bei einzelnen Tierzähnen nachweisen können. Ich glaube nicht fehl zu gehen, wenn ich diese Anordnung im Schmelz als ein Bestreben des Organismus erkläre, mit seinem Materiale haus zu halten, dabei aber dennoch ein möglich festes Gefüge zu erzielen, welches den bekannten mechanischen Anforderungen gewachsen ist. Wer erinnert sich hierbei nicht des Baues der flachen Schädelknochen, bei welchen zwischen den beiden kompakten Glastafeln die Diploë eingebettet ist. Eine völlige Verkalkung der inneren Schmelzzone findet freilich nicht statt. Diese würde den Stoffwechsel des Schmelzes aufheben. Es bleiben zwischen den Prismen Wege offen auf welchen sich der Transport der für die Weiterbildung des Schmelzes notwendigen Substanzen vollzieht. Diese sind die in den Schmelz auf kürzere oder längere Strecke sich fortsetzenden Zahnbeinkanälchen und die in fast gleichen Abständen aufeinanderfolgenden mächtigen Kittsubstanzlamellen und Trabekel, die an der Schmelzzahnbeingrenze beginnen und gewöhnlich schief zu dieser verlaufen und dabei in viele schmälere Blätter sich auflösen (Taf. XX, Figur 3). Sowohl die Zahnbeinkanälchen als die erwähnten Lamellen färben sich intensiv rot und teilen diese Färbung auch der Kittsubstanz der nächstgelegenen Prismen mit, was man besonders schön sieht, wenn diese im Querschnitt getroffen sind. Oft ist nur je eine Arkadenreihe zu beiden Seiten der Lamelle gefärbt, bisweilen sehen wir ein grösseres gefärbtes Bündel derselben, während die weitere Umgebung zwischen zwei Kittsubstanzlamellen ungefärbt erscheint. Man kann aber auch in dieser letzteren da und dort eine isolierte Arkade rot gefärbt sehen und erkennt auch beim genauen Zusehen den Grund ihrer Färbung, indem ein Zahnbeinkanälchen in der Kittsubstanz dieses Prismas eingebettet erscheint. Es beweist sowohl die Silberimprägnation des Schmelzes als die Ruprechtsche Fuchsin-Methode, dass der Schmelz nicht nur in den Kittlinien der Retziusstreifen leicht Flüssigkeit aufnehmen kann, was ja schon seit langem bekannt ist, sondern dass auch ausserhalb der erwähnten Streifen die Kittsubstanz, soweit sie nicht verkalkt ist, für Flüssigkeiten durchdringbar ist. Es ist diese Tatsache wohl auch in physiologischer Beziehung von Bedeutung.

Obschon einzelne Autoren annehmen, dass die Entwicklung des Schmelzes verhältnismässig früh abgeschlossen ist, worauf

das Schmelzgewebe keine weitere Veränderung eingehe, ist die grosse Mehrheit praktizierender Zahnärzte entgegengesetzter Meinung. Dieselben haben in ihrer Praxis Gelegenheit genug zu beobachten, dass der Schmelz der Zähne einer Person in der Kindheit verhältnismässig weich, mit Bohrern leicht zu bearbeiten ist, mit zunehmendem Alter aber immer härter wird. Die Härte, welche der Schmelz erreicht, ist natürlich bei verschiedenen Personen gewiss verschieden. Als sicher aber kann angenommen werden, dass die Zähne von Leuten mit 20 Jahren härteren Schmelz haben, als in ihrer Kindheit. Es folgt aus diesen Beobachtungen, dass chemische Veränderungen im Schmelz weit hinaus über seine Entwicklung statthaben, dass also dem Schmelz in Flüssigkeit gelöste Stoffe zugeführt werden müssen. Bei dem Mangel an geformten Kanälen im Schmelz, ich sehe von den sich in den Schmelz auf eine kurze Strecke fortsetzenden Zahnbeinkanälchen ab, dürfte mit grosser Wahrscheinlichkeit unverkalkte Kittsubstanz die Bahn sein, auf welcher sich dieser Flüssigkeitsstrom bewegt.

Von Ebner[1]) hat nachgewiesen, dass die Umwandlung des jugendlichen, noch positiv doppelt brechenden Schmelzes in negativ doppelt brechenden Schmelz von der Zahnbeinoberfläche ausgehe und allmählich die Oberfläche des Schmelzes erreicht. Die Zufuhr der Kalksalze geschieht also wohl noch nachträglich vom Zahnbein her. Es ist naheliegend, beim Schmelz menschlicher Zähne den Schmelzkanälchen, die regelmässig die Schmelz-Zahnbeingrenze überschreiten, bei dem Transporte der Flüssigkeit aus dem Zahnbein in den Schmelz eine wesentliche Rolle zuzusprechen. Die weitere Aufgabe scheint jenen mächtigen Lamellen von Kittsubstanz zuzufallen, welche an der Zahnbeinoberfläche beginnend und schief zu dieser Fläche verlaufend, sich in immer feinere Blätter spalten, wie ich früher beschrieben habe.

Bekanntlich hat schon Gerhard Rudas[2]) und wie ich nachträglich erfahre, Douglas E. Caush[3]) Fuchsin- oder ähn-

[1]) Von Ebner, Über das Hartwerden des Schmelzes. Österr. Zeitschrift für Stomatologie. I. Jahrg. 1893.

[2]) Dr. Rudas, Gerhard, Beiträge zur Histologie des Zahnschmelzes. Mitteilung aus dem Univ. Institute Prof. Steph. v. Apathys für Zoologie und komparative Anatomie.

[3]) Caush, Douglas E., Some notes on the Enamel, Transections of the Odontological Society of Great Britain.

liche Färbungen des Schmelzes vorgenommen. Rudas berichtet in seinen Beiträgen zur Histologie des Zahnschmelzes, dass er den Schmelz von diluvialen Zahnresten mit Farbstoffen imprägnieren konnte. Er charakterisiert diesen Vorgang als ein Eindringen des Farbstoffes an die Stelle der ausgetrockneten Zwischensubstanz, während die Prismen selbst sich nicht färben. Zerbrach er einen mit Farbe imprägnierten Schliff, so fand er den Farbstoff den Prismen äusserlich anhaftend. Das Eindringen von Farbstoff zwischen die Prismen fasst Rudas mit Recht als einen Beweis für das Vorhandensein einer interprismatischen Substanz auf. Caush hat intakte Zähne längere Zeit in alkoholischer Fuchsinlösung liegen lassen, und dann aus denselben Schliffe angefertigt. Er fand an solchen Schliffen die in den Schmelz übergehenden Zahnbeinkanälchen gut gefärbt; ebenso spindelförmige Spalten an der Oberfläche des Schmelzes. Caush konnte an seinen Präparaten den Zusammenhang dieser Hohlräume im Schmelz nachweisen. Leider kann man an der Reproduktion der Photographien, welche Caushs Abhandlung begleiten, nicht konstatieren, bis zu welchem Grade seine Präparate mit den von mir nach Ruprechts Methode hergestellten übereinstimmen. Aus der Verschiedenheit beider Methoden jedoch und aus der Beschreibung von Caush muss ich annehmen, dass in meinen Präparaten eine viel ausgedehntere Imbibition der porösen Kittsubstanz des Schmelzes stattgefunden hat.

Herrn Hofrat v. Ebner und Herrn Prof. Schaffer, welche mich bei meinen Untersuchungen wesentlich unterstützt und gefördert haben, spreche ich ergebensten Dank aus.

Erklärung der Abbildungen Tafel XIX—XXI.

Tafel XIX.

Fig. 1. Querschnitte von Schmelzprismen eines Milchschneidezahns aus dem Unterkiefer eines einen Tag alten Kindes. Am oberen Rande sieht man die isolierten Leisten der Prismen, aus welchen die von ihnen umfassten Prismen der nächsten äussern Reihe derselben durch das Schleifen herausgerissen wurden.

Fig. 2. Stellen aus dieser mechanischen Trennungslinie mit einzelnen dislozierten Prismen bei etwas stärkerer Vergrösserung.

Fig. 3 u. 4. Querschnitte von Schmelzprismen eines bleibenden Backenzahnes von einem etwa 8jährigen Kinde. In Fig. 3 ist die Form der Querschnitte und die verschiedene Anordnung derselben dargestellt. Fig. 4 zeigt in ausgezeichneter Weise das typische Bild der Querschnitte bei tiefer Einstellung mit deutlich hervortretenden Arkaden.

Fig. 1—4. In allen vier Abbildungen liegt am unteren Rande die Schmelz-Zahnbein-Grenze, gegen welche die Arkaden gerichtet sind, oben ist der freie Schmelzrand zu denken.

Fig. 5. Schmelzprismen mit zwischen denselben liegenden Leisten der nächsten Prismenlage. Diese Ansicht wird begreiflich, wenn man sich vorstellt, dass das Mikroskop auf einen optischen Durchschnitt im Sinne der punktierten Linie a in Fig. 1 eingestellt ist, wobei abwechselnd die Körper der Prismen und die Leisten der nächst tieferen Prismenschicht getroffen werden. d Zahnbeingrenze mit einzelnen dieselbe überschreitenden Kanälchen — weiter nach aussen liegende Schmelzzone in welcher die Leisten sich schon verflacht haben. Die Zeichnungen sind im Atelier für wissenschaftl. Zeichnung von Jak. Wenzel hergestellt.

Tafel XX.

Fig. 1. Querschnitt des Schmelzes eines Mahlzahnes. a Zahnbein, b Zahnbein-Schmelzgrenze, unmittelbar anliegend eine dünne ungefärbte Schmelzschichte, c gefärbte mittlere Schmelzzone mit den Durchschnitten der starkgefärbten Kittsubstanz-Blätter, d oberflächliche ungefärbte Schmelzlage (Fuchsinpräparat).

Fig. 2. Querschnitt des Schmelzes aus einer Mahlzahnfissur. a Zahnbein mit fuchsingefüllten Endverzweigungen der Kanälchen, b Schmelz mit einer starkgefärbten Kittsubstanzlamelle im Durchschnitt und den angrenzenden Prismenquerschnitten, deren Umrandung als Arkaden deutlich hervortritt (Fuchsinpräparat).

Fig. 3. Schmelzprismen im Querschnitt mit getrennten Arkaden. a ein quergetroffenes Zahnbeinkanälchen in der Kittsubstanz (Fuchsinpräparat).

Tafel XXI.

Fig. 1 u. 2. Schematische Anordnung der Prismen, alternierend und übereinander.

Fig. 3. Form der Wachsstäbchenquerschnitte bei der alternierenden Lage derselben entsprechend der Fig. 1.

Fig. 4. Form derselben bei übereinanderliegenden Stäbchen entsprechend der Fig. 2.

Fig. 5. Getrennte Arkaden bei quergetroffenen Schmelzprismen — nach einem Osmiumsäure-Silber-Präparat.

Aus dem histologisch-embryologischen Institut in München.

Ein Beitrag zur Kenntnis der Blutbildung bei Knochenfischen.

Von

Harry Marcus.

Hierzu Tafel XXII und eine Textfigur.

Über die Entstehung der Blutzellen bei Knochenfischen finden sich in der Literatur die widersprechendsten Auffassungen; ein Umstand, der uns begreiflich wird, wenn ‚wir die Mannigfaltigkeit der Vorgänge beachten, die zur Blutentwicklung in dieser Klasse führen. Die Eier der Teleostier stehen unter den verschiedenartigsten äusseren Lebensverhältnissen, je nachdem sie im Süsswasser oder im Meer, an Felsen oder Pflanzen haftend oder frei schwimmend ihre erste Entwicklung durchmachen. Nicht weniger wohl beeinflusst der Dotter durch seine Grösse und Beschaffenheit die Entwicklung des Embryo und bewirkt besonders in der Blutbildung grössere Differenzen. Wir finden Arten mit grossem, kompaktem Dotter, auf dem frühzeitig im reichverzweigten Gefässnetz die roten Blutzellen zirkulieren (Salmoniden). Zweitens finden wir Formen mit einer medialen Dottervene und ihren Verästelungen (z. B. Gobius). Endlich gibt es Arten, die embryonal überhaupt kein Blut bilden und in diesem Falle zirkuliert zunächst nur ein Plasma. Erst das längst ausgeschlüpfte Tier erhält rote Blutkörperchen. So ist es bei den meisten pelagischen Eiern mit ihrem kleinen, wasserklaren Dotter. Aber auch hier gibt es Arten, die reichlich und frühzeitig Blut bilden. Wir finden also alle Abstufungen zwischen den genannten Extremen. Eine weitere Eigentümlichkeit der Teleostier ist die Blutbildung im Embryo, obwohl sie Meroblastier sind. Während sämtliche übrigen Wirbeltiereier mit grossem Dotter das Blut ausserhalb des Embryo in der area vasculosa bilden, machen allein die Knochenfische hiervon eine Ausnahme.

Zwei Möglichkeiten sind hier denkbar. Entweder ist diese Entstehungsweise im Embryo die primitivere, wie dies von Sobotta (02) behauptet worden ist, oder aber sie ist nur eine Abänderung der typischen Blutbildung bei den echten Meroblastiern und mit dieser dann vergleichbar. Hier eine Entscheidung zu treffen und gegebenen Falles die Grundlagen für einen Vergleich zu finden, soll im folgenden versucht werden.

Literaturübersicht.

Die ältere Literatur übergehe ich und verweise dafür auf die Arbeiten von Felix (97) und Sobotta (02), in denen ausführliche Angaben gemacht werden. Den älteren Autoren blieb die intraembryonale Blutbildung der Knochenfische unbekannt und sie versuchten deshalb vergeblich, über die Entstehung des Blutes ins Klare zu kommen, verglichen sie aber mit der verwandter Klassen. Ich zitiere als Beispiel Goette (75): „An den Embryonen der Knochenfische fand ich, dass, wenn auch der eigentliche Ursprung nicht ganz sicher zu ermitteln ist, immerhin die Blutinseln ebenso wie bei den Batrachiern und Vögeln an der Oberfläche des Nahrungsdotters entstehen und in die anliegende Schicht des mittleren Keimblatts aufgenommen werden, worauf die Dottergefässbildung in der geschilderten Weise fortschreitet.“ Uns interessieren nur die Autoren, die zur Erkenntnis der Sonderstellung der Knochenfische bei der Blutbildung Wichtiges beigetragen haben. — Dass das Blut im Embryo entsteht, ist seit Ziegler (82) bekannt, der konstatierte, dass aus der von Oellacher (73) zuerst beschriebenen „intermediären Zellmasse“ Blutzellen hervorgingen. Oellacher beschrieb im wesentlichen richtig zwei Zellenkomplexe unter der Chorda, medial von den Urwirbeln und über dem Darm gelegen als „intermediäre Zellmasse“. Er sah ferner die Vereinigung derselben in der Medianlinie zu einem einheitlichen, runden Gebilde, das er kranialwärts aus dem Gesichte verlor, wie es ja auch tatsächlich in der Gegend des achten Urwirbels bei der Forelle aufhört. Die hintere Grenze fand er, wie auch alle folgenden Forscher, nicht. Auch über die Bedeutung der von ihm entdeckten Gebilde kam er nicht ins Klare; denn bei ihm liefert die „rundliche Zellmasse als wahre Darmfaserplatte sensu verbi penitiori das Stroma für den Darm.“ Über die Entstehung des

Blutes fand ich in seinen Arbeiten keine Äusserung; die Aorta soll sich aus der Subchorda bilden. Oellachers Verdienst ist es also, die „intermediäre Zellmasse" zuerst beachtet und morphologisch in der Hauptsache richtig beschrieben zu haben. Die richtige Deutung gab ihr erst H. E. Ziegler (87): „Die intermediäre Zellmasse, welche bei einigen oder allen Knochenfischen vorkommt, ist eine Eigentümlichkeit derselben, für die nach den Darstellungen der Autoren kein Homologon bei einer Abteilung der Wirbeltiere zu finden ist; sie kann als ein Gefäss aufgefasst werden, welches als solide Zellmasse angelegt wird, deren periphere Zellen die Gefässwand liefern, deren zentrale als Blutkörperchen weggeschwemmt werden." Über ihre Entstehung sagt er: „Ich bin keineswegs sicher, ob nicht jedes Ursegment an einer bestimmten Stelle mit der intermediären Zellmasse von Anfang an in kontinuierlichem Zusammenhang steht." „Die intermediäre Zellmasse ist zu keiner Zeit von dem Bildungsgewebe [= Mesenchym] streng zu trennen," d. h. er kann die Gebilde des Urogenitalsystems noch nicht von der intermediären Zellmasse absondern. Daher kommt er zu folgender Hypothese der Blutbildung: „Beim erwachsenen Tier ist das lymphoide Gewebe der Urniere Bildungsstätte von Blutkörperchen. Das Bildungsgewebe, aus dem das lymphoide Gewebe hervorgeht, kann die Blutkörperchen nach der Stammvene abgeben, sodass die Blutkörperchen im Embryo an einem Orte entstehen, der zeitlebens diese Funktion beibehält." Diese Anschauung hat Felix widerlegt, doch bleibt die Identifizierung der intermediären Zellmasse mit der hinteren Kardinalvene Zieglers bleibendes Verdienst. Wenckebach (86) bestätigte Zieglers Befunde. Nach ihm entsteht die intermediäre Zellmasse „aus Zellen, welche von den mesoblastischen Somiten her zwischen Chorda und Darmrohr hineinwachsen und sich dort vermehren." Auch konnte er „an lebenden und konservierten Embryonen konstatieren, wie die Zellen von dem Blutstrom gelockert und mitgeführt werden." Ebenfalls aus den Urwirbeln lässt die intermediäre Zellmasse Henneguy (88) entstehen: „La protovertèbre occupe au début toute la hauteur de l'embryon; elle s'étend de l'ectoderme à l'entoderme. Mais bientôt les cellules de la partie proximale de la lame latérale prolifèrent et donnent naissance à une masse cellulaire, la lame intermédiaire d'Oellacher. Cette masse intermédiaire

s'insinue entre la protovertèbre et l'entoderme et arrive au contact de la corde dorsale. Elle se sépare alors de la lame latérale et constitue une masse distincte. La masse intermédiaire dont les cellules conservent le caractère embryonnaire et restent arrondies, est la partie, qui donnera plus tard naissance aux vaisseaux, aorte et veines."

Einen wesentlichen Schritt vorwärts führte uns in der Erkenntnis der uns hier beschäftigenden Dinge die Arbeit von Felix (97). Er behandelte darin eigentlich die Entstehung der Nierenanlage und wurde dadurch naturgemäss gezwungen, sämtliche Gebilde zwischen Chorda und Darm in seine Untersuchungen mit einzubeziehen. „Vorn endigt die intermediäre Zellmasse am hinteren Ende der Vorniere, nach hinten ist die Art und Weise ihrer Entstehung nicht zu bestimmen, also ihre Grenze auch nicht anzugeben." Er schildert ihre Entstehung folgendermaßen: Die Seitenplatte teilt sich in drei Zellenkomplexe. „Der laterale Teil der Seitenplatten wird zu den Seitenplatten im engeren Sinne, der mittlere zum kaudalen Abschnitt des primären Harnleiters und der mediale zur sogenannten intermediären Zellmasse Oellachers. Da der Name „intermediäre Zellmasse" bereits vergeben ist, habe ich für den medialen Abschnitt den Namen „Venenstrang" gewählt." „Der Venenstrang stellt also beiderseits einen auf dem Querschnitt dreieckigen Strang dar, der am achten Ursegment zugespitzt beginnt und nach rückwärts sich ohne Grenze in die noch ungeteilten Seitenplatten verliert." Felix kann mit Bestimmtheit erkennen, „dass alle drei Teile Zellenmaterial beider Seitenlamellen enthalten, also abgeschnürte Teile der Gesamtrumpfwand darstellen." Hieraus folgert er, dass der Hohlraum des Venenstranges gleich dem Hohlraum des Vornierengangs sei und folglich wird die Frage, ob der Hohlraum, der den Zirkulationsapparat enthält, der primären Leibeshöhle gleichzusetzen wäre, verneint. Ohne auf diese Frage einzugehen, möchte ich bemerken, dass nach meinen Ergebnissen, die für die Prämisse notwendige Beobachtung nicht richtig ist. Im Gegensatz zu Zieglers Hypothese der Blutbildung betont Felix mit Recht. „dass bei der Anlage der Hauptgefässe ein strenger Unterschied zwischen Blutanlage und Bindegewebsentwicklung gemacht werden kann. Die beiden Hauptstämme werden direkt aus dem Mesoderm, ohne dass

eine sogenannte Mesenchymzwischenstufe vorhanden ist, gebildet."

Eine grosse, umfangreiche Arbeit speziell über die Entwicklung des Blutes und der grossen Gefässe erschien kürzlich von Sobotta (02), die jedoch in der vorliegenden Frage nichts wesentlich neues brachte, obgleich einige Angaben von Felix berichtigt wurden. Letzterer hatte bei der Forelle die „Venenstränge" erst in einem Stadium von 17 Urwirbeln gesehen, während Sobotta sie schon bei 13 Urwirbeln erkannte. Er änderte die Bezeichnung „Venenstrang" in „Blutstrang" um, weil er annimmt, „dass diese Stränge (wenigstens bei den meisten Teleostiern) die Blutkörperchen bilden," während sie „bei Belone nichts mit einer Vene zu tun haben, sondern vielleicht sogar in die Aorta zu liegen kommen." Wichtig ist seine Beobachtung, dass die Dreiteilung der Seitenplatte eine sekundäre Bildung sei, die anfangs nicht vorhanden ist. Sobotta erhielt ferner viel klarere Bilder bei der Regenbogenforelle, als Felix bei der gewöhnlichen Bachforelle, bei der die fast gleichzeitige Anlage des Vornierengangs das deutliche Bild stört. „Das Substrat des Blutstrangs ist schon sofort nach, ja sogar vor Abtrennung des Urwirbels von den (primären) Seitenplatten in dem medialen Ende dieser enthalten." Auch bei ihm also bilden sich die „Blutstränge" aus dem medialen Teil der Seitenplatte im Bereich des 8. bis 32.–33. Urwirbels. Hier gibt er als erster eine scharfe, hintere Grenze an, die aber, wie wir sehen werden, nicht existiert. Zur prinzipiellen Frage, die uns hier besonders beschäftigt, schreibt Sobotta (Seite 668): „Wir haben es bei den Teleostiern mit einer typischen intraembryonalen Blutbildung zu tun, während alle anderen Vertebrateneier mit grossem Dotter eine vorwiegend oder gar ausschliessliche extraembryonale Entstehung von Blut zeigen. Es kann wohl keinem Zweifel unterliegen, dass die Bildung des Blutes auf dem Dottersack etwas Sekundäres ist, da wir ja natürlich den Dottererwerb an und für sich als sekundären Zustand auffassen müssen. Der Umstand, dass bei Teleostiern trotz Dottererwerb die Blutbildung intraembryonal erfolgt, darf wohl als ein primitiver Zustand aufgefasst werden, primitiv vielleicht auch deswegen schon, weil die Blutzellen ganz lokalisiert an einer bestimmten Stelle auftreten, nicht zerstreut an verschiedenen Punkten."

Eine Kritik dieser so aussergewöhnlichen und den gebräuchlichen Vorstellungen so widersprechenden Auffassung wird sich im Laufe der folgenden Arbeit von selbst ergeben.

Hier möchte ich nur erwähnen, dass der Dottererwerb sicherlich etwas Sekundäres ist, aber man darf nicht vergessen, dass die geformten Blutbestandteile auch sehr spät in der phylogenetischen Reihe entstehen, also eventuell nachdem dieser sekundäre Zustand erreicht ist.

Wie ich hoffe, wird die folgende Arbeit das Verständnis dieser Verhältnisse fördern.

Material und Technik.

Meine Untersuchung stellte ich hauptsächlich an Eiern von Gobius capito an, die ich in Neapel im April-Mai 1903 sammelte und konservierte. Und gleich hier möchte ich den Herren der dortigen zoologischen Station meinen herzlichsten Dank aussprechen für ihre freundlichen Bemühungen. Diese Eier sind nämlich nicht ganz leicht zu beschaffen, wenn das Wetter nicht besonders günstig ist, was damals nicht der Fall war. Dass ich trotzdem reichlich brauchbares Material bekam, verdanke ich der Beharrlichkeit des Herrn Konservators der Anstalt, Dr. Lo Bianco, wofür ich ihm noch an dieser Stelle vielmals danken möchte. Gobius legt seine Eier vom März bis Mai an Felsen ab, an die die Brandung schlägt. Das Ei ist im Ovarium rund und hat einen Haftbüschel; Raffaele (98) vergleicht es mit einer Bombe. Wenn es befruchtet ist, haftet es mit dem Büschel am Felsen fest und bekommt eine ovale Gestalt oder besser die eines Doppelkegels. Die Länge der Kapsel ist 4,33—5,45 mm, die Breite 1,33—1,54 mm (Lo Bianco 99). In dieser länglichen Kapsel liegt der runde Dotter mit dem Embryo; man kann daher die Kapsel leicht entfernen, was für das Durchtränken und Schneiden sehr wichtig ist. Daher wählte ich auch dieses Objekt. Die Fischer sehen bei ruhigem, klarem Wetter diese dicht aneinander gelegten Eier von der Meeresoberfläche aus und schlagen mit Eisenstangen den Felsen oberflächlich ab, sodass man die Eikolonien noch am Stein befestigt abtöten kann. Dies Ei eignet sich nicht so gut wie pelagische zur Untersuchung im lebenden Zustand, denn der Dotter ist trüb, doch kann man gut das Herz

schlagen sehen und auch sonst den Kreislauf verfolgen. Eine Mittelvene führt das Blut über den Dotter in den Embryo. Als Fixationsmittel verwandte ich eine von Carnoy angegebene Flüssigkeit, die aus sechs Teilen Alkohol absol., drei Teilen Chloroform und einem Teil Eisessig besteht, 2—3 Stunden lang, wobei ich mit zwei Pinzetten oder Nadeln die Kapsel nach etwa einer Stunde entfernte. Vor der Härtung ist es nicht ratsam, diese Prozedur vorzunehmen, da man das Ei sonst sehr leicht verletzt. Aus dieser Flüssigkeit kamen die Eier direkt in Chloroform, da nach meinen Erfahrungen der absolute Alkohol den Dotter sehr spröde macht. Von dort durch Chloroform-Paraffin in reines Paraffin von 40 Grad Schmelzpunkt. Dieser Prozess ging sehr langsam von Statten, aber ich vermied somit die hohen Wärmegrade, die dem Dotter auch so gefährlich sind. Formol fixierte die Embryonen schlecht, und konnte deshalb nicht genommen werden, obwohl der Dotter dabei schneidbar blieb. Dagegen hatte ich sehr gute Resultate mit der von Tellyesniczky angegebenen Flüssigkeit, die ich anfangs unbewusst als eine eigene Modifikation der Zenker'schen Flüssigkeit anwandte, da ich das Sublimat als schädlich für den Dotter erkannt hatte. Nach 24stündigem Fixieren und gründlichem Auswaschen wurde mit Borax-Karmin die Stückfärbung vorgenommen und ebenso, wie oben erwähnt, durch Chloroform in 40° Paraffin eingebettet. In München wurde das Material dann beim Umbetten in härteres Paraffin sorgfältig orientiert und in Serien von $7^1/_2$, 10 und 15 μ geschnitten. Da beim Aufkleben mit Wasser oder Eiweisglyzerin die Schnitte sich häufig warfen und abfielen, befestigte ich sie mit Nelkenöl-Collodium.

Die künstliche Befruchtung ist bei dieser Spezies, soviel ich weiss, noch nicht geglückt, und daher ist es bei der grossen Schnelligkeit der Entwicklung sehr schwer, ganz junge Stadien zu erhalten. Und ich muss hier auf eine Lücke meiner Arbeit hinweisen, denn die Frage nach der Entstehung des Blutes hängt innig zusammen mit der Gastrulation und Mesodermbildung und diese habe ich nicht verfolgen können, doch behalte ich es mir für eine spätere Arbeit vor.

Ich beginne mit der Beschreibung eines Stadiums von 11 Urwirbeln, bei dem die Verhältnisse am deutlichsten sind. Fig. 1—6 sind Querschnitte eines Embryo, dessen Endknospe eben angefangen hat, zum Schwanze sich zu verlängern. Sieht man diese Serie von hinten nach vorne durch, so findet man das äusserste Ende des Schwanzes zunächst völlig undifferenziert. Weiter kranial treten zuerst dorsal oben, unter dem Ektoderm, zwei seitliche Spalten auf, welche nach vorne zu allmählich tiefer herunterschneiden und so einen mittleren, kompakten Zellstrang das Neuralrohr (n) von zwei seitlichen Zellmassen, den Mesodermplatten (mp), abtrennen. Diese letzteren werden weiter kranial durch einen trennenden Spalt in dorso-ventraler Richtung auch vom Ektoderm (ek) selbständig. Diese Verhältnisse gibt Fig. 1 wieder. Hinzuzufügen ist nur noch, dass das doppelschichtige Ektoderm, das die äussere Begrenzung bildet, sowohl dorsalwärts mit dem mittleren Zellstrang, als auch mit der undifferenzierten ventralen Zellmasse (uz) zusammenhängt, in welche die drei durch die Spalte geschiedenen Zellenkomplexe übergehen. Hier unten ist die Vereinigung so innig, dass das Ektoderm an dieser Stelle als selbständige Lage verschwindet. Das seitlich von der Neuralplatte abgegliederte Mesoderm zeigt auf diesem Schnitt eben die ersten Spuren einer epithelialen Anordnung seiner oberflächlichen Zellen. In diesem Stadium findet man noch auf etwa zwei Schnitten (Schnittdicke $7^1/_2$ μ) die Kupffer'sche Blase. Fig. 2 zeigt dies Bild. Das zweischichtige Ektoderm geht auch hier in das Neuralrohr und ventral in die undifferenzierten Zellen über. Das Neuralrohr ist kompakt, aber aus der Lage der Kerne ergibt sich eine virtuelle Lichtung, die bis zur kleinen Öffnung der Kupffer'schen Blase (KB) führt und das Rudiment des Canalis neurentericus (Cn) darstellt. Auf den nächsten Schnitten verschwindet diese geordnete Lage der Kerne wieder, sowohl kaudalwie kranialwärts. Die Kupffer'sche Blase ist ein feiner Spalt mit epithelialer Umgrenzung, nur erscheinen ventral die Zellen weniger hoch und weniger regelmässig gestellt. Lateral vom Neuralrohr erblicken wir die Urwirbelplatten (urp), die ventral in die Zellmasse übergehen, mit welcher, wie erwähnt, auch das Ektoderm noch zusammenhängt und von der andererseits der Boden der Kupffer'schen Blase nicht deutlich abzugrenzen ist. Die mediale epitheliale Wand der Urwirbelplatte erscheint durch einen schmalen

Spalt vom Kern getrennt. Es ist hier eher an ein Kunstprodukt durch die Konservierung zu denken, als an die Andeutung einer Urwirbelhöhle, wegen der exzentrischen Lage.[1])

Weiter kranial folgt Fig. 3. Wir sehen hier das Nervenrohr mit deutlicher Lichtung versehen, während es dorsal noch mit dem Ektoderm zusammenhängt. Darunter liegt die Chorda (ch) mit ihren charakteristischen, blasigen Zellen; und wieder ventral davon eine keilförmige Zellmasse (BM), die mit breiter Basis an das Ektoderm stösst und weniger scharf von ihm abgegrenzt erscheint, als es die Figur wiedergibt.[2]) Das Ektoderm zeigt hier genau in der Medianebene äusserlich eine kleine Einkerbung, auf die ich später zurückkommen muss. Seitlich von den genannten axialen Teilen liegen völlig selbständig die beiden Urwirbelplatten (urp), welche jetzt einen geschlossenen epithelialen Überzug zeigen.

Vergleichen wir die beiden letztgeschilderten Figuren, so erklärt sich der Unterschied einerseits durch den nach vorn allmählich durchgreifenden Trennungsspalt, welcher auf Fig. 2 die Urwirbelplatten nur zum Teil, auf Fig. 3 vollständig von den medianen Gebilden losgelöst hat; und ferner durch das Auftreten der Chorda vor dem neurenterischen Kanal. Die keilförmige Zellmasse der Fig. 3 entwickelt sich in direkter Fortsetzung aus jener undifferenzierten Zellmasse (Fig. 2) in welcher die Kupffer'sche Blase sich findet.

Diese keilförmige Zellmasse ist wahrscheinlich schon oft gesehen worden, doch hat sie nie eine besondere Beachtung gefunden. Der Einfachheit halber bei der Darstellung werde ich sie auch „Blutmesoderm" nennen. Doch bemerke ich dabei ausdrücklich, dass sie nicht nur aus Mesoderm besteht, noch dass sie ausschliesslich Blut bildet. Ich hoffe, nachher den Namen rechtfertigen zu können. — Häufig sieht man im Blutmesoderm

---

[1]) Ähnlich diesem Bild ist die Textfigur 25 in der Felix'schen Arbeit. Auch die folgenden Verhältnisse scheint dieser Forscher gesehen zu haben, doch weicht er in der Deutung von mir ab, da er das verbindende Glied übersehen hat. Die angemeldete Arbeit von Franz habe ich nicht gefunden, auch nicht im Zool. Anzeiger.

[2]) Ein ähnliches Bild mag Lwoff (94) dazu geführt haben, das Entoderm samt der Chorda aus dem Ektoderm abzuleiten.

Zellen auffallend konzentrisch angeordnet, doch kann man dies wegen des inkonstanten Auftretens nicht zu Schlüssen verwenden. Dagegen beruht es, glaube ich, nicht auf Täuschung, dass man Zellen von der Kupffer'schen Blase bis zum definitiven Darm, einigermassen wenigstens, verfolgen kann. Dieser Zellstrang ist besonders kenntlich durch Kerntrümmer und undeutlich verwaschene Zellen, wie es Fig. 4 und 6 deutlich zeigen. Ich deute sie als Reste des Schwanzdarms gleich dem dorsalen Entoderm von Felix. Fig. 4 ist nur 4 Schnitte, also 30 μ, weiter kranial als Fig. 3 und zeigt nur wenig Veränderungen. Nur die Nervenanlage hat sich fast, das Blutmesoderm vollständig vom Ektoderm losgelöst. Bisher waren sämtliche Abbildungen Querschnitte hinter dem Anus. Fig. 5 zeigt die Veränderungen, die durch das Hinzutreten des Afterdarms (AD) bedingt sind. Unten ist die Umhüllung des Dotters flach angeschnitten, wobei man bemerken kann, dass das Ektoderm kontinuierlich in die Dotterhaut (d) übergeht. Unter der Chorda liegt das Blutmesoderm (BM), in dessen Mitte wir Kerntrümmer und blasse Zellen finden. Der Afterdarm mündet unter einem spitzen Winkel in den Darm ein; daher ist er hier von ovaler Gestalt, da er schief getroffen ist. Oben seitlich vom Afterdarm finden wir je einen Zellenkomplex, von denen der rechte kontinuierlich in die obere Zellmasse sich fortsetzt, während der linke sich etwas davon abhebt. Diese eben erwähnten Zellverbände sind das Blutmesoderm im engeren und eigentlichen Sinne, während die obere Partie den Schwanzdarm (SD) darstellt. Von dem Schwanzdarm zieht also das Blutmesoderm zu beiden Seiten des Afterdarms hinab bis zu dessen Mitte etwa, um dann plötzlich mit einem scharfen Knick umzubiegen und in entgegengesetzter Richtung nach oben zu streben. An den Enden der Zipfel lockert sich der Verband der Zellen und wir sehen links eine solche fast freie Zelle. Die Mesodermplatte lässt sich scharf durch ihr Epithel von dem Blutmesoderm trennen. Dieselbe ist von hier ab kranialwärts segmentiert, wie das auch auf der Figur durch die sichtbare Anschnitte der nächstfolgenden Segmente zu erkennen ist, welche dorsal seitlich des Neuralrohrs erscheinen. Die Segmentierung ist aber in dieser Gegend keine vollständige; doch greifen die dorso-ventralen Intersegmentalspalten nicht weit von dieser Stelle ganz durch.

Es ist nötig hier noch einmal auf die frühere Fig. 4 zurückzugreifen. Denkt man sich auf dieser in die keilförmige Zellmasse von unten her den Afterdarm bis an den Schwanzdarmrest vorgedrängt, so ist dadurch das Bild der Fig. 5 erklärt. Es lässt folglich der keilförmige Zellstrang dem vorgelegten Afterdarm, zum Teil ihm ausweichend und ihn umfassend, Platz.

Fig. 6 geht durch den Dotter, der jedoch in der Zeichnung weggelassen wurde. Durch Schrumpfung hat er sich vom Embryo entfernt. Auf dem kleinen, abgebildeten Stück sieht man die grossen Dotterkerne (DK). Der Schnitt trifft die Vereinigungsstelle des Afterdarms mit dem Schwanzdarm und man erblickt nun einen aus zwei verschiedenen Bestandteilen zusammengesetzten Darm von Kürbisform. In der oberen Partie finden wir einen eigentümlichen Kernzerfall als Zeichen gleichsam der Degeneration, der dieser Darmabschnitt anheim fällt. Auch seine Färbung ist eine andere, als die der unteren Partie. Über dem Darm sehen wir unter der Chorda blasige, grosse Zellen: die Subchorda (Sch). Seitlich vom Darm unmittelbar unter den Ursegmenten ziehen die Blutmesodermzellen nach abwärts und dann wieder mit einer scharfen Wendung aufwärts. Links sehen wir freie Zellen, die sich wohl von dem linken Zipfel losgelöst haben. Wahrscheinlich sind es die Zellen, die nach Wenckebachs Beobachtungen am Lebenden als freie Wanderzellen beim Aufbau der Gefässe eine grosse und wichtige Rolle spielen.

Dieselben Zellen finden wir in Figur 7 wieder. Hier ist der Darm typisch dreieckig, wie wir ihn stets sehen, wenn das Entoderm sich eben zum Darm geschlossen hat. Doch zeigt die Spitze des Darmes noch das eigentümliche Degenerationsbild. Die Ursegmente zeigen auch ventral ein regelmässiges Epithel, sodass sich das Blutmesoderm deutlich zwischen Ursegmenten und Darm abhebt. Es zeigt die gewohnte Knickung und den Charakter lockeren Zellgefüges. Eine Trennung von der Dotterhaut ist nicht möglich. Kranial von dieser Figur wird der seitlich am (nunmehr wieder offenen) Darm liegende Anteil des Blutmesoderms schwächer, kompakter und tritt endlich in Verbindung mit den Ursegmenten; noch weiter nach vorn wird in denselben der Leibeshöhlenspalt sichtbar, d. h. soviel, als dass nach vorne zu das Blutmesoderm aufhört (am 7. Urwirbel) und ohne scharfe Grenze in das axiale Leibeshöhlenmesoblast übergeht. Auch von der

Seitenplatte lösen sich in der Nähe des Urwirbels vereinzelte Zellen ab.

In diesem eben beschriebenen Stadium ist der Darm im Rumpf noch geöffnet, wie ja der Darmschluss bei Teleostiern sehr verzögert ist; nach Sobotta's Ansicht durch die Blutstränge. Ich möchte umgekehrt annehmen, dass der offene Darm bewirkt, dass das Blutmesoderm sich nach oben verlagert und über dem Darm zu liegen kommt als die bekannte „intermediäre Zellmasse" Oellacher's gleich „Venenstrang" von Felix oder „Blutstrang" von Sobotta. Ich verweise auf Bild 7. Deutlich wird dieser Prozess der Verlagerung, wenn wir noch ein jüngeres und ein älteres Stadium betrachten.

In einem wenig jüngeren Embryo hat die Entwicklung des Schwanzes noch nicht begonnen. Man bekommt also sofort den Dotter mit auf dem Schnitt und ist ein solcher in Fig. 8 wiedergegeben. Das Bild ergibt sich bei Verfolgung der Serie in kranialer Richtung, ebenso wie früher beschrieben, durch je zwei seitliche nach vorne tiefer einschneidende Spalten, welche aus dem undifferenzierten Zellmaterial die Axengebilde von den Mesodermplatten und letztere vom Ektoderm trennen. Hier fehlt aber selbstverständlich jene keilförmige Zellmasse des Schwanzes. Der Darm ist offen und seitlich von ihm liegt das Blutmesoderm und tritt einerseits in kontinuierliche Verbindung mit der Ursegmentplatte, andrerseits breitet es sich auf eine gewisse Strecke über den Dotter aus. An der mit einem Stern bezeichneten Stelle ist also der verbindende Teil zwischen Blutmesoderm und Ursegment das axiale Mesoderm der Seitenplatte. Beide Mesodermanteile vereinigen sich hier zu einer Zellmasse.

Auch bei einem 24 Stunden älteren Embryo ist ganz hinten im Schwanz eine undifferenzierte Zone: dann treten durch zwei seitliche Spalten Nerven- und Urwirbelplattenanlage zutage, sodass wir ein Bild erhalten wie früher in Fig. 1. Also auch hier geht Urwirbelplatte und Nervenrohr in eine undifferenzierte, ventrale Zellmasse über. Weiter vorne trennen sich Chorda und Urwirbelplatten ab. Auf Fig. 9 sehen wir ein Bild, das der Fig 4. entspricht, nur merkt man das höhere Alter an den medianen Faltungen des Ektoderms, der grösseren Entwicklung der Urwirbelplatten (urp), sowie an histologischen Differenzierungen, so besonders an der Chorda. Zwischen den Urwirbelplatten ein-

gekeilt, sehen wir wieder die keilförmige Zellmasse (BM), an deren Zellen man durchaus keine Verschiedenheit oder Gruppierung mehr erkennen kann. Wenn nun der Darm hinzukommt, sieht man an der Serie, wie das Blutmesoderm in die Höhe geschoben wird und somit kappenförmig über dem Darm zu liegen kommt. Fig. 10 geht durch den Anus: über dem Darm liegt der Blutstrang (BM), darüber die Aorta (ao) mit einer freien Zelle, die man noch nicht als Blutzelle bezeichnen kann, und sonst freiem Lumen. Die Urwirbelplatten sind langgestreckt, greifen in alle Lücken ein und reichen als Seitenplatten (S) verjüngt bis tief am Darm herab. Sie sind hier unten vom Blutstrang nicht abzugrenzen. In der obersten Partie des Darms ist wiederum eine trübe Färbung zu erkennen.

Fig. 11 zeigt den runden geschlossenen Darm, von den Seitenplatten ventral umschlossen, dorsal davon den Blutstrang, der sich wieder mit den Seitenplatten vereinigt. Darüber sehen wir die leere Aorta. Der Darm ist hier in diesem Stadium ganz geschlossen und der Blutstrang lässt sich wieder bis etwa zum 7. Urwirbel verfolgen.

In noch späteren Stadien ist statt des kompakten Blutstrangs die Vena cardinalis posterior vorhanden, zuerst mit Blutkörperchen gefüllt, dann leer. Auch im Schwanz finden wir ein Gefäss mit Blutzellen und ich vermute, dass sie aus der keilförmigen Zellmasse an Ort und Stelle hervorgegangen sind, aber da hier schon eine Zirkulation stattfindet, kann ich eine Verschleppung dieser Zellen aus anderen Orten nicht ausschliessen.

Um also die morphologischen Ergebnisse klar zu überblicken, will ich kurz zusammenfassen: Von der Endknospe bis zur Gegend des 7. Urwirbels zieht ein kontinuierlicher Zellstrang, dessen Lage vom Darm abhängig ist. Postanal: ventral vom Darm gelegen; praeanal: geteilt, seitlich, wenn der Darm offen oder in späteren Stadien mehr median und dorsal und alsdann wohlbekannt als „intermediäre Zellmasse“ von Oellacher, „Venenstrang“ von Felix oder „Blutstrang“ von Sobotta.

Ebenso bekannt ist es, dass Blut sich aus seinen Zellen bilde. Zum Teil gehen die Zellen direkt auf den Dotter, ein andrer Teil bleibt an Ort und Stelle und bildet dort Blut und wahrscheinlich Gefässe. Ein Vergleich der Abbildungen zeigt uns, dass das Blutmesoderm postanal viel stärker entwickelt ist,

als vorne, wo er bei gewissen Arten eventuell wird fehlen können oder häufig übersehen oder falsch gedeutet sein wird. Es ist nicht meine Absicht, hier auf die Literatur einzugehen, nur ein einziges Beispiel möchte ich vorbringen. So geht aus den Zeichnungen von H. B. Wilson in seiner trefflichen Monographie von Serranus atrarius (91) ganz deutlich hervor, dass in dem als Schwanzdarm bezeichneten Zellkomplex auch Blutmesodermzellen enthalten sind, die weiter kranial zwischen Chorda und Darm als Aortenanlage beschrieben werden. Natürlich kann man sich nur dann ein Urteil erlauben, wenn man die ganze Serie verfolgen kann und ich möchte meine eben erwähnten Vermutungen mit aller Reserve ausgedrückt haben. Wilson leugnet auf das Entschiedenste das Vorhandensein einer intermediären Zellmasse und er hat in gewisser Hinsicht jedenfalls Recht, da eine intermediäre Zellmasse wie bei den Salmoniden eventuell nicht vorhanden ist; es würde aber nicht das Blutmesoderm im Schwanz fehlen. Im übrigen verweise ich auf seine Abbildungen, besonders die Figuren 99, 100, 90, 66, 67, 109, 94, 101, 102. Ferner soll die intermediäre Zellmasse z. B. fehlen bei Engraulis (Wenckebach) Labrax (Ziegler) und Lophius piscatorius (Dejurdin 02). Ich vermute, dass auch hier das Blutmesoderm sich im Schwanz wird nachweisen lassen und dass es sehr bald wieder verschwindet. Bei Salmoniden wird der Vorgang ebenso wie bei Gobius sein, nur wird später und reichlicher Blut gebildet. So sah ich bei einer 20tägigen Forelle im Schwanz das Blutmesoderm, das vom Darm hinaufgehoben wird und kappenförmig über demselben und unter der Aorta zu liegen kommt.

Ehe ich an eine Erklärung dieser Befunde gehe, möchte ich einige andre kleine Beobachtungen mitteilen.

Die äussere Umwachsung des Dotters scheint mir durch Zellen ektodermalen Ursprungs zu erfolgen. Unmittelbar über dem Dotter liegen grosse Kerne die ein Syncytium bilden. Der Dotter ist in der Mitte kompakt, nach der Peripherie hin mehr schollig. Je älter der Embryo desto reichlicher und kleiner werden die Schollen. Offenbar handelt es sich hier um einen Verflüssigungs- und Resorptionsprozess. Eine gewisse Rolle möchte ich dabei der Kupffer'schen Blase zuschreiben. Diese ist bei dieser Art lange Zeit unten offen, wie es ja schon bei

zahlreichen Formen beschrieben worden ist und auch das ursprünglichere Verhalten sein dürfte, da auch bei Salmoniden die Kupffer'sche Blase unten nicht epithelial bekleidet ist. Die Kupffer'sche Blase liegt somit nur durch das Syncytium getrennt unmittelbar auf dem Dotter. Und in diesem habe ich konstant an dieser Stelle eine grosse Dotterhöhle (DH) gefunden oder mehrere kleine. Fig. 8 zeigt eine solche. Sie ist von einer hyalinen, schwach färbbaren homogenen Substanz ausgekleidet, in der zahlreiche Dotterkerne (DK) sich finden. Von ihr gehen viele fein verästelte „Dendriten" in die Dottermasse hinein, was bei dieser Vergrösserung und ohne Farben auf der Abbildung nicht gut darzustellen ist.

Diese Höhle ist in offener Kommunikation mit der Kupffer'schen Blase wie ich mich durch Plattenmodelle überzeugt habe. Ohne dieser Dotterhöhle morphologisch irgendwelche Bedeutung zuschreiben zu wollen, wirft sie vielleicht doch etwas Licht auf die physiologische Funktion der Kupffer'schen Blase und die Resorptionsvorgänge im Dotter.

Ich habe die Embryonen hauptsächlich deshalb mit dem Dotter geschnitten, um die Frage entscheiden zu können, ob Blut auch auf dem Dotter gebildet wird wie bei anderen Vertebratenеiern mit grossem Dotter. Ich kann diese Frage verneinen, wenn ich auch nicht ausschliessen kann, dass einzelne Zellen aus dem Verbande der Keimhaut oder des Syncytiums sich loslösen und Blutzellen bilden. Ja ich habe sogar einige Bilder gesehen, die dafür sprechen, aber jedenfalls ist diese Bildung ganz geringfügig und kommt gegen die intraembryonale Blutbildung garnicht in Betracht.

Deutung der Beobachtungen.

Es handelt sich hauptsächlich um die Frage, die ich in der Einleitung besprochen habe, ob die Blutbildung bei Teleostiern ein caenogenetischer oder ein palingenetischer Vorgang ist: oder mit anderen Worten, ob wir aus dem veränderten Tatsachenbestand, dass wir die Blutstränge nach hinten bis zur Endknospe verfolgen können, im Stande sind, das Blutmesoderm in Analogie mit Gebilden andrer Klassen zu bringen. Wenn man es sich unvoreingenommen überlegt, so ist es nicht recht begreiflich, wie bei Teleostiern, die mit den Selachiern in so nahen ver-

wandtschaftlichen Beziehungen stehen, in der Embryonalzeit so grosse Verschiedenheit herrschen sollte, dass die Blutbildung prinzipiell verschieden wäre und die Blutstränge ohne jegliche Analogie da ständen, wie es erst kürzlich Sobotta behauptet hat. Im Gegensatz zu dieser Anschauung möchte ich die Vorgänge bei Knochenfischen durch die Selachier erklären.

Bei den Selachiern findet die typische meroblastische Gastrulation statt, auf die ich nicht näher einzugehen brauche. Der Umwachsungsrand um den Dotter bildet Mesoderm, welches nachträglich gegen die Embryonalanlage vorgeschoben wird und sich mit dem embryonalen Mesoderm vereinigt. Diese zweierlei Mesodermbildungen wurden von Rückert (87) als axiales und peripheres, von Rabl (88) als gastrales und peristomales beschrieben. Hinten an der dorsalen Lippe des Urmunds hängen die zwei Mesodermmassen natürlich zusammen. Weiter vorne trennen sie sich, wachsen dann aber gegeneinander und vereinigen sich schliesslich wieder sekundär.

Uns interessieren am meisten die Vorgänge am kaudalen Ende. Der Embryo erhebt sich über die Keimscheibe, das heisst, Randmaterial wird in den Embryo hineinbezogen. Wir sehen am Kaudalende gewissermassen eine „Aufrollung", wobei ich durchaus nicht irgend eine mechanische Deutung geben will, sondern es soll einfach die Tatsache illustriert werden, dass die Ursprungsstellen des Mesoderms sich einander nähern. Das Entoderm hat sich also gewölbt, aber noch nicht zum Darm geschlossen. H. Virchow (95) hat als erster darauf hingewiesen, dass dieser „Aufrollungsprozess" zur Erklärung der Vorgänge bei der Teleostierendknospe herangezogen werden könne. Virchow gibt auch eine Figur von Raja, bei der der Darm eben noch offen ist und sich das Mesoderm ventral unter denselben verlagert hat. Dieses Mesoderm wird zwar noch in den Embryo hineinbezogen und ist also embryonales Mesoderm; es steht aber in kontinuierlicher Verbindung mit dem peripheren Mesoderm auf dem Dotter und darf selbst seines Zusammenhangs wegen mit Entoderm und Ektoderm an der ventralen Umschlagslippe gleichfalls als peripheres Mesoderm angesprochen werden.

Ich gebe in der Textfigur Virchow's Bild mit einer Modifikation schematisch wieder. Unter dem Neuralrohr sehen wir die Chorda, unter dieser den ventral offenen Darm. Von einer

Übergangslinie ins Ektoderm, dem Umschlagsrand, geht das periphere Mesoderm zwischen die beiden primären Keimblätter aus und schiebt sich gegen die ventrale Kante des axialen Mesoderms. Dem Bild von Virchow liegt ein Stadium nach dieser Vereinigung der beiden Mesodermplatten zu Grunde, während ich also ein jüngeres Stadium der grösseren Klarheit

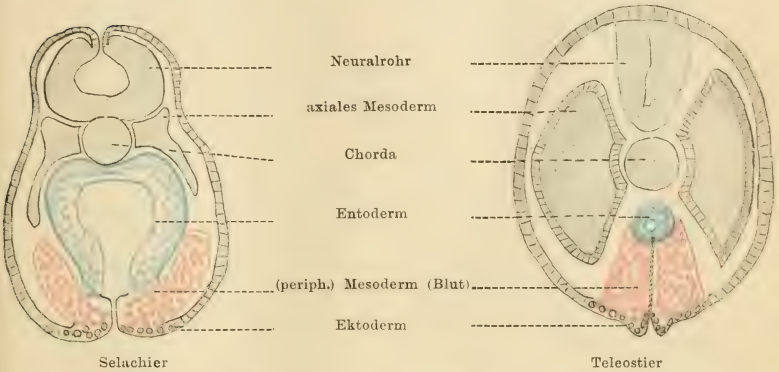

wegen gewählt habe. Denkt man sich den Darm weit offen und flach ausgebreitet auf dem Dotter liegen, so gewinnt das periphere Mesoderm eine laterale Lage zum axialen, wie man es gewöhnlich zu Gesicht bekommt. Ich wiederhole das Wesentliche in diesem Schema: Das Entoderm ist aufgerollt und ventral von ihm ist die Mesodermursprungsstelle.

Werfen wir nun einen Blick auf das danebenstehende Schema eines Teleostiers, so sieht man schon aus den Farben, was ich homologisieren will. In der Mitte sehen wir die Chorda, zu beiden Seiten das axiale Mesoderm, darüber das Nervenrohr und darunter das keilförmige Blutmesoderm. Das Entoderm hat sich geschlossen und naturgemäss kommt dadurch das Blutmesoderm, das ich dem peripheren Mesoderm der Selachier gleichsetze, unter das Entoderm zu liegen. Die Verbindung zwischen Entoderm und Ektoderm verschwindet im kompakten Keil und nur eine Einkerbung des Ektoderms in Fig. 4 deutet auf die „Aufrollung“. Der Einwand, dass ich das Entoderm willkürlich an das obere Ende des Keils setze, ist nicht stich-

haltig, denn ich kann als Marke die Kupffer'sche Blase verwenden. Alle Autoren sind darin einig, dass die Kupffer'sche Blase ein Teil des Darmes sei. Die Streitfrage, ob man sie mit der Endblase des Schwanzdarms oder dem sogenannten Urdarm der Selachier vergleichen soll, will ich nicht berühren, denn für meinen Zweck kommt es mir nur darauf an, dass sie wie Kopsch (1900) sich ausdrückt; „ein Hohlraum im entodermalen Teil der Wachstumszone" sei. Ich verweise auf Fig. 2, wo unter der Kupffer'schen Blase das noch undifferenzierte Blutmesoderm liegt; ich erinnere an den Strang, der sich von ihr bis zum Darm an seinen Kerntrümmern verfolgen liess und den ich als Rudiment des Schwanzdarms deutete. Die Bezeichnung „Blutmesoderm" ist also nicht erschöpfend für den Keil, da der Schwanzdarm, also Entoderm, noch darin enthalten ist; freilich als Rudiment, sodass man ihn bei der Benennung vernachlässigen kann. Auch will ich natürlich nicht behaupten, dass ausschliesslich Blut aus dem Blutmesoderm gebildet wird, sondern auch Gefässe und eventuell Bindegewebe; aber die Blutbildung ist die charakteristischste Funktion dieser Masse und daher habe ich diesen Namen gewählt. Bis jetzt stimmten alle Tatsachen mit unserem Schema überein. Auch die Lage des Blutmesoderms zeugt von seiner Herkunft. Wenn das Entoderm geschlossen ist (Kupffer'sche Blase, Schwanzdarm) liegt es darunter, wenn der Darm jedoch offen bleibt, finden wir das Blutmesoderm seitlich unten. Bei älteren Embryonen, wenn das axiale Mesoderm stark anwächst, wird das Blutmesoderm nach oben verdrängt, denn der Darm ist noch lange Zeit offen und hindert somit jede andere Verlagerung. Für die Lage des Blutmesoderms, vor dem After natürlich, ist also auch der verspätete Schluss des Darms verantwortlich zu machen, sodass der Fall eintritt, dass ein blutbildendes Gefäss, das ursprünglich unter dem Darm sich befinden sollte, nun darüber zu liegen kommt. Auch dass sich zwei Blutstränge bilden, ist charakteristisch für ihre Abstammung. Ich möchte nun dem Vorwurf begegnen, dass ich um einer Erklärung willen den Tatsachen Zwang antue mit der „Aufrollung" des kaudalen Ende des Embryo. Abgesehen von der Tendenz hierzu bei den Selachiern, wie wir es am Schema bei Raja gesehen haben, finden wir genügend Tatsachen bei den Teleostiern, um unsere Auffassung zu stützen. Die Erhebung und Konzentration des Embryo

in den Endknopf ist allbekannt. Aus diesen Tatsachen entstand die Concrescenstheorie. Und wenn diese in dem Sinne, wie sie His (74) schuf, heute wohl allgemein verlassen ist, so zweifelt doch z. B. Oscar Hertwig (03) nicht an die Einbeziehung der Randpartien in die Embryonalanlage. Ebenso laufen die Arbeiten von Kopsch (96) darauf hinaus, diese Einbeziehung experimentell zu beweisen, was ihm bei seinen Anstichversuchen gelungen ist. Ebenso sprechen die Beobachtungen von Corning (96) dafür, dass extraembryonale Teile in den Embryo hineinbezogen werden, eine Tatsache, die bei Selachiern ebenfalls nachgewiesen ist. Jedenfalls ist die Ansicht, glaube ich, nicht zu gewagt, dass Randpartien, die bei den Selachiern als peripheres Mesoderm auf dem Dotter liegen, bei Teleostiern in Folge grösserer und schnellerer Konzentration in die Endknospe, also in den Embryo, hineinbezogen werden. Wir können dies Mesoderm, das gewissermaßen die Potenz des peripheren Mesoderm der Selachier besitzt und ihm durchaus analog ist, nicht als solches benennen. Aber es steht in gewissem Gegensatz zum axialen Mesoderm und der Einfachheit halber habe ich es vorhin nach seinem charakteristischsten Produkt Blutmesoderm genannt. Auch bei Selachiern entsteht aus dem peripheren Mesoderm Blut und Gefässe.

Also die Blutstränge stehen nicht ohne Homologon bei den Wirbeltieren da, sondern dieselben sind als selbständiger Teil vom übrigen Mesoderm zu trennen und dem peripheren Mesoderm der Selachier gleichzustellen. Es würde hiernach die Endknospe nicht nur den hinteren Umschlag mit Ektoderm, axialem Mesoderm und Entoderm vorstellen, sondern noch ein Mesoderm enthalten, dessen Material frühzeitig vom Dotter hineingeschoben wird. — Nach dieser Auffassung wäre also die Blutbildung bei den Teleostiern durchaus nicht ein primitiver Vorgang (Sobotta), da erst sekundär die Zellen vom Dotter in den Embryo gelangen und dann intraembryonal zu Blutzellen werden.

Zum Schluss möchte ich Herrn Prof. Mollier, unter dessen Leitung diese vorliegende Arbeit entstanden ist, meinen allerwärmsten Dank ausdrücken für seine weitgehende Anregung und Unterstützung.

München, Dezember 1904.

Literaturverzeichnis.

Baer, Karl Ernst von (35): Entwicklungsgeschichte der Fische. Leipzig 1835.

Balfour, F. (78): A monograph on the development of Elasmobranch Fishes. London 1878.

Derselbe (81): A treatise on Comparative Embryologie. London 1881.

Corning, H. K. (90): Zur Frage der Blutbildung aus dem Entoderm. Arch. f. mikr. Anat., Bd. 36.

Derselbe (96): Merozyten und Umwachsungsrand bei Teleostiern. Festschrift für C. Gegenbaur. 2. Bd.

Derjugin, K. (02): Über einige Stadien in der Entwicklung von Lophius piscatorius. Traveaux de la Société Imp. des Naturalistes de St. Pétersbourg. Bd. 33. Heft 4. 1902.

Felix, W. (97): Beiträge zur Entwicklungsgeschichte der Salmoniden. Anat. Hefte. Bd. 8. Heft 2. 1897.

Goette, A. (75): Die Entwicklungsgeschichte der Unke. Leipzig 1875.

Henneguy, L. Fr. (88): Recherches sur le développement des poissons osseux. Journal de l'anat. et physiol. 1888.

Hertwig, O.: Lehrbuch der Entwicklungsgeschichte.

Derselbe (03): Die Lehre von den Keimblättern. Handbuch d. vergleichenden experimentellen Entwicklungslehre der Wirbeltiere. 12. u. 13. Lieferung.

His, W. (74): Unsere Körperform und das physiologische Problem ihrer Entstehung. Leipzig 1874.

Hoffmann, C. K. (81): Zur Ontogenie der Knochenfische. Amsterdam 1881 83.

Kopsch, F. (96): Experimentelle Untersuchungen über den Keimhautrand der Salmoniden. Verhdlgn. Anat. Ges., 10. Vers., p. 113—121. 1896.

Derselbe (1900): Homologie und phylognetische Bedeutung der Kupffer'schen Blase. Anat. Anz., 17. Bd., No. 24 25, p. 497—503—509.

Derselbe (1904): Untersuchungen über Gastrulation und Embryobildung bei den Chordaten. 1. Die morphologische Bedeutung des Keimhautrandes und Embryobildung bei d. Forelle. Leipzig, Thieme 1904.

Kowalewsky, M. v. (86): Über die ersten Entwicklungsprozesse der Knochenfische. Zeitschr. wissensch. Zoologie, Bd. 43, Heft 3, 1896.

Lo Bianco (99): Notizie biologiche riguardanti specialmente il periodo di maturità etc. Mitteil. d. Zool. Station zu Neapel, Bd. 13, Heft 4.

Lwoff, B. (94): Die Bildung der primären Keimblätter und die Entstehung der Chorda und des Mesoderms bei den Wirbeltieren. Bull. Soc. Imp. Natur. Moscou. 1874, No. 1, p. 57—137.

Oellacher, J. (73): Beiträge zur Entwicklungsgeschichte der Knochenfische nach Beobachtungen am Bachforelleneie II. Zeitschrift für wissensch. Zoologie, Bd. 23, 1873.

Rabl (88): Über die Bildung des Mesoderms. Anat. Anz. Bd. III, 1888.

Derselbe (90): Theorie des Mesoderms. Morph. Jahrbuch XV, 1890.

Raffaele, F. (98): Le uova del fondo dei pesci ossei del Golfo die Napoli e mari adiacenti. Giornale Ital. Pesca und Acquicult. Ann. 2 No. 5.

Rückert (87): Über die Anlage des mittleren Keimblattes und die erste Blutbildung bei Torpedo. Anat. Anzeiger 1887.

Sobotta, J. (02): Über die Entwicklung des Blutes, des Herzens und der grossen Gefässstämme der Salmoniden. Anat. Hefte, 1. Abt., Bd. 19, H. 3. 1902.

Swaen u. Brachet (99): Étude sur les premières phases du développement des organes dérivés du mésoblaste chez les poissons téléostéens. Arch. de Biol. Tom 16; fasc 2. 1899.

Virchow, H. (94): Über das Dottersyncytium und den Keimhautrand der Salmoniden. Verh. d. anat. Gesellsch. Strassburg 1894.

Derselbe (95): Über den Keimhautrand der Salmoniden. Verh. d. anat. Ges. Basel 1895.

Wenckebach, K. F. (86): Beiträge zur Entwicklungsgeschichte der Knochenfische. Arch. f. mikr. Anat., Bd. 28, 1886.

Wilson, H. V. (91): The embryologie of the sea bass. Extracted from the bull. of the Unit. State Frole Commiss. Vol. IX. 1891, Washington.

Ziegenhagen, P. (94): Über das Gefässsystem bei Salmonidenembryonen. Verhandl. d. anat. Gesellsch. Strassburg 1894.

Ziegler, H. E. (82): Die Embryonalentwicklung von Salmo salar. Diss. inaug. Freiburg, 82.

Derselbe (87): Die Entstehung des Blutes bei Knochenfischembryonen. Arch. f. mikr. Anat., Bd. 30, 1887.

Figurenerklärung auf Tafel XXII.

Für alle Figuren giltige Bezeichnungen.

AD = Afterdarm
aM = axiales Mesoderm
ao = Aorta
BM = Blutmesoderm
ch = Chorda
cn = Canalis neurentericus
D = Darm
d = Dotterhaut
DK = Dotterkern
ek = Ektoderm
KB = Kupffersche Blase
n = Neuralanlage
S = Seitenplatte
Sch = Subchorda
SD = Schwanzdarm
urp = Urwirbelplatte
uZ = undifferenzierte Zellmasse.

Sämtliche Abbildungen von Gobius capito Fig. 1—7 von einem Embryo von 11 Urwirbeln. Schnittdicke $7^1/_2$ μ. Zeiss: Objekt 8 mm; Kompens.-Ok. 6; Tub. 160.

Fig. 1. 2. Schnitt von der Schwanzspitze aus durch die Kupffersche Blase.
Fig. 2. 15. Schnitt von der Schwanzspitze aus durch die Kupffersche Blase.
Fig. 3. 26. Schnitt von der Schwanzspitze aus;
Fig. 4. 30. Schnitt von der Schwanzspitze aus;

Fig. 5. 35. Schnitt von der Schwanzspitze aus (Dotteranschnitt);
Fig. 6. 39. Schnitt von der Schwanzspitze aus;
Fig. 7. 43. Schnitt von der Schwanzspitze aus.
Fig. 8. Ein etwas jüngerer Embryo. Schnitt durch die Dotterhöhle. Die mit D (Darm) bezeichnete Stelle lässt bei dieser Vergrösserung nicht deutlich den Darm erkennen. Schnittdicke 7½ μ. Zeiss: Obj. 16 mm, Kompens.-Okul. 6, Tub. 160.
Fig. 9—11. von einem 24 Stunden älteren Embryo.
Fig. 9. hinter dem After.
Fig. 10. durch den After.
Fig. 11. vor dem After.
Schnittdicke 10 μ. Vergrösserung wie Fig. 1. Sämtliche Bilder mit dem Zeissschen Zeichenapparat gezeichnet.

Helminthologische Beobachtungen.

Von
Dr. v. **Linstow.**

Hierzu Tafel XXIII.

Die Gelegenheit zur Untersuchung der drei ersten Arten sowie der Filaria verdanke ich der Güte des Herrn Dr. F. Römer in Frankfurt a. M.

Ascaris Molvae n. sp.

aus dem Darm von Molva Byrkelangi Walb., Norwegen.

Länge durchschnittlich 35 mm, Breite 0,57 mm; das Kopfende trägt den embryonalen Bohrzahn, das Schwanzende, das nur $^1/_{278}$ der Gesamtlänge ausmacht, ist kegelförmig zugespitzt und zeigt einen kleinen, fingerförmigen Anhang. Der Körper ist, wie man es bei Ascaris-Larven aus Fischen so oft sieht, scheibenförmig aufgerollt; die Tiere sind vom Bindegewebe des Fisches umwachsen und befinden sich in Häutung. Der Ösophagus, welcher $^1/_{11}$ der ganzen Körpergrösse lang ist, besteht aus einem vorderen, dünneren, muskulösen und einem hinteren, dickeren, drüsigen Abschnitt, deren Länge sich wie 2:1 verhält; der vordere ist 0,18, der hintere 0,41 mm breit. Im hinteren, drüsigen Abschnitt ist die äussere Hülle dunkel und granuliert und enthält dorsal grosse Kerne mit unregelmäßig verteiltem Chromatin; das Lumen ist, wie im vorderen Abschnitt, dreischenklig; die Mittelachse ist aus hyalinen Strängen zusammengesetzt, die von Kügelchen gebildet werden. Die Grenzmembran des dreischenkligen Lumen strahlt in das Gewebe des Ösophagus aus. Aussen am Ösophagus und am vorderen Teil des Darms liegt das mit dem einen der beiden Seitenwülste verbundene Organ, das ich früher unpare Drüse genannt habe. Die Cuticula ist quergeringelt.

Ascaris digitata n. sp.

Fig. 1

aus dem Darm von Labrus bergylta Ascan, Norwegen. Lippen mit Löffelbildungen und niedrigen Zwischenlippen, ohne Zahnleisten, sechsseitig, Pulpa fingerförmig, sehr schmal, vorn und

innen mit 2 rundlichen Vorsprüngen; Dorsallippe 0,35 mm breit und 0,33 mm lang; Kopfende ohne Seitenleisten, Schwanzende bei beiden Geschlechtern kegelförmig verjüngt, ohne Spitzen; Ösophagus $^1/_{6,7}$ der Gesamtlänge einnehmend.

Das Männchen ist 32 mm lang und 0,70 mm breit; das Schwanzende ist $^1/_{200}$ der ganzen Länge gross, es trägt ventral jederseits 15 präanale Papillen in einer Reihe; die beiden säbelförmig gebogene Cirren sind 1,32 mm lang.

Das 56 mm lange und 1,11 mm breite Weibchen hat ein Schwanzende von $^1/_{85}$ der Gesamtlänge; die Vulva liegt etwas vor der Mitte und teilt den Körper im Verhältnis von 5:6; die Eier sind 0,052 mm gross, rund und nicht regelmäßig begrenzt, da die Schale membranös ist.

Ascaris rigida Rud.

aus dem Darm von Gadus carbonarius L., Norwegen. Diese Art ist bisher nur in Labrax lupus und Lophius piscatorius gefunden.

Ascaris ensicaudata Rud.

aus dem Darm von Anas boschas.

Ascaris ensicaudata ist bisher gefunden in Passerinae: Turdus, Corvus, Pica, Mimus, Sturnus, Luscinia, Salicaria, Motacilla und in Grallae: Gallinula, Vanellus, Himantopus, Oedicnemus, Charadrius; sie lebt aber auch in Lamellirostres, denn ich fand sie zahlreich in drei Wildenten, und so ist diese Art nicht, wie die meisten Helminthen, auf die nächsten Verwandten im System, am wenigsten auf nur eine Art, beschränkt. In der Wildente wird das Männchen 56, das Weibchen 81 mm lang, während sie in den anderen genannten Vögeln nur 28—31 und 56—58 mm gross im Männchen und Weibchen beobachtet ist. Die Tiere enthalten ein heftig wirkendes Toxin, das die Conjunctiven lebhaft reizt.

Filaria Roemeri n. sp.

Fig. 2

aus Macropus antilopinus Gould., unter der Haut. Australien.

Körper lang gestreckt, am Kopf- und Schwanzende verdünnt, mehr an letzterem; beide Körperenden sind abgerundet und am Kopfende bemerkt man weder Papillen noch Lippen, noch Zähne; ein Nervenring umgibt den Ösophagus 0,28 mm

vom Kopfende entfernt; der Ösophagus nimmt beim Männchen $^1/_{15}$, beim Weibchen $^1/_{25}$ der Gesamtlänge ein; ein 0,55 mm langes Vestibulum führt in ihn hinein; Ösophagus und Darm sind schmal, ersterer hat einen Durchmesser von 0,088 mm, letzterer von 0.070 mm; die Cuticula ist glatt und sehr dick, am männlichen Schwanzende nimmt sie gewaltig an Mächtigkeit zu.

Das Männchen ist 21 mm lang; die Breite beträgt am Kopfende 0,44 mm, in der Mitte 0,46 mm und am Schwanzende 0,17 mm; die Hodenschlingen erfüllen den ganzen Körper bis zum Kopfende: der rechte Cirrus ist 0,091 mm; der linke 0,130 mm lang; am Schwanzende stehen jederseits präanal vier grosse Papillen, postanal jederseits sechs in zwei Reihen, die innern mit 4, die äussern mit zwei Papillen; das Schwanzende macht $^1/_{300}$ der ganzen Länge aus.

Das Weibchen erreicht eine Länge von 110 mm, die Breite beträgt vorn 0,06 mm, in der Mitte 1,11 mm und hinten 0,04 mm; die Vagina ist 0,079 mm breit und mündet ganz vorn, so dass der durch sie gebildete vordere Abschnitt des Körpers sich zum hintern verhält wie 1:52; das Schwanzende macht $^1/_{310}$ der ganzen Länge aus; die Eier sind 0,034 mm lang und 0,023 mm breit.

In australischen Känguruhs und verwandten Tieren sind bis jetzt vier Filarienarten gefunden.

Filaria Macropodis gigantei Webster, London Royal College of Surgeons, fasc 1, part 4, pag. 37.

= Filaria Websteri Cobbold.

= Filaria Macropi majoris Fletcher, Proceed. Linn. Soc. New South Wales, 1. ser., vol. VIII, Sydney 1883, pag. 388. Fletcher zitiert auch

G. Bennett, Wanderings in New South Wales, London 1834, vol. II, pag. 239.

Die Filarien, von denen Fletcher angibt, dass er sie bei 13 Känguruhs viermal gefunden habe, wurden in Cysten am Knie gefunden, sind aber von keinem der genannten Autoren auch nur mit einem Worte beschrieben.

Filaria spec.? Eisig, Zeitschr. f. wissensch. Zoolog. Bd. XX, 1870, pag. 99—102, Tab. XI, Fig. 1—2, wurde im Pericard von Halmaturus Bennetti gefunden; es waren zwei 90—100 mm lange Weibchen; am Kopfende standen zwei Kreise von je sechs Papillen;

der Ösophagus nahm $^1/_{40}$ der ganzen Länge ein; benannt ist die Art nicht.

Filaria australis v. Linstow, Arch. f. mikroskop. Anat., Bd. XLIX, Bonn 1897, pag. 610—611, Tab. XXVIII, Fig. 6—7, aus der Leibeshöhle von Petrogale penicullata.

Filaria dentifera v. Linstow, Jenaische Denkschr., Bd. VIII, 1898, pag. 469, Tab. XXV, Fig. 1—3.

Mermis pachysoma n. sp.

Fig. 3.

Die Gelegenheit, diese Art untersuchen zu können, verdanke ich der Güte des Herrn A. E. Shipley in Cambridge.

Es waren vier Exemplare, Larven, die in der Leibeshöhle von Vespa germanica gefunden waren. Der Körper ist lockenförmig aufgerollt. Die Grösse der vier Exemplare ist folgende:

Länge	47	56	65	67 mm,
Breite	0,72	1,11	1,18	1,26 „

Die Farbe ist rein weiss, beide Körperenden sind abgerundet und das Kopfende ist dünner als das Schwanzende. Die Cuticula zeigt zwei sich unter einem Winkel von 55° resp. 125° kreuzende Fasersysteme; unter ihr liegt eine schmale Schicht von Ringfasern, unter dieser die Subcuticula, die sich an sechs Stellen zu Längswülsten vorwölbt; der Dorsalwulst ist schmal und enthält eine Reihe von Kernen; die Dorsolateralwülste sind sehr breit und in der Mitte rinnenförmig verflacht, sie enthalten zwei Reihen von Kernen, die mehrfach geschichtet liegen; die Ventrolateralwülste sind klein und im Querschnitt pilzförmig, Kerne fehlen hier; der breitere Ventralwulst enthält zwei Reihen von Kernen; nimmt man die Mitte der sechs Wülste als Grenze, so erhält man sechs Längsfelder, deren relative Breite nach Prozenten der Peripherie berechnet, folgende ist:

Dorsalf.	Lateralf.	Ventralf.	Ventralf.	Lateralf.	Dorsalf
20	18	12	12	18	20

In diesen sechs Feldern verlaufen zwischen den sechs Wülsten die sechs Muskelzüge. Am Kopfende stehen sechs Papillen im Kreise; das chitinige Ösophagusrohr liegt dorsal vom Ventralwulst; dorsal und ventral von den breiten Dorsolateralwülsten zieht jederseits ein weiter Kanal; die Hülle des Fettkörpers ist dick und die Fettkügelchen messen bis 0,0091 mm.

Vespa germanica baut, abweichend von den meisten anderen Vespenarten, ihr Nest in die Erde, in alte Maulwurfs- und Mäuselöcher; die mit einem Bohrstachel versehenen Embryonen der Mermis-Arten leben teils im Süsswasser, teils in der Erde, und die zu einer erdbewohnenden Art gehörigen können sich demnach leicht in die Larven von Vespa germanica einbohren und sich in ihnen entwickeln.

Gordius Vespae crabronis Diesing, Gené, Mem. per servire alla storia di alcune imenotteri, Modena 1842, pag. 20.

Filaria Vespae crabronis v. Siebold, Stettin, entomol. Zeit. 1850, pag. 50; ist wahrscheinlich auch eine Mermis; die Einwanderung der jungen Larven in die Larven der Hornisse, welche in in hohlen Bäumen gebauten Nestern heranwachsen, wäre allerdings weit schwerer zu erklären.

Echinorhynchus laevis n. sp.

Fig. 4—5.

Aus dem Darm von Anas boschas.

Farbe rein weiss; Körper zylindrisch, Schwanzende kegelförmig verjüngt; Länge 4,9 mm, Breite 1,2 mm; Rostellum 0,59 mm lang und vorn 0,39 mm breit; die vordere Hälfte ist verdickt, und die hintere, 0,32 mm breite Hälfte ist ohne Haken; diese stehen in 20 Querringen von je neun Haken, so dass im ganzen 180 vorhanden sind; die zehn vorderen Kreise bestehen aus Haken mit einem Wurzelast und die Hakengrösse beträgt 0,039 mm, die Haken der zehn hinteren Ringe, die ebenso lang sind, haben keinen Wurzelast; die Cuticula ist glatt, ohne Dornen; die Formel der Rüsselhaken würde demnach sein $20\ (10+10) \cdot 9 = 180$. Der in Wildenten so häufig vorkommende Echinorhynchus polymorphus Brems. ist orangegelb, die Cuticula ist bedornt und die Formel der Rüsselhaken ist $16\ (8+8) \cdot 8 = 128$. Eier waren in den vorliegenden Exemplaren nicht entwickelt.

Aploparaksis rhomboidea Duj.

Fig. 8—9

aus Anas boschas, im Darm, nach Krabbe auch im Coecum vorkommend.

Von dieser Art waren bisher nur die äussere Form und die Hakenbildung bekannt.

Es ist eine kleine, dünne Tänie von 11,2 mm Länge; ein ziemlich langer, ungegliederter sogenannter Halsteil ist 0,12 mm breit, die Glieder sind vorn 0,07 mm lang und 0,18 mm breit, hinten beträgt die Länge 0,17 mm und die Breite 0,53 mm; das Endglied ist abgerundet: geschlechtsreife Glieder sind 0,32 mm breit und 0,17 mm dick. Der Scolex ist 0,44 mm lang und hinten 0,40 mm breit; das kissenförmige, niedrige Rostellum ist 0,25 mm breit und 0,10 mm lang und trägt 10 Haken von 0,054 mm Länge. Die Rindenschicht nimmt $^1/_9$ des Dorsoventraldurchmessers ein und ist mit Kernen durchsetzt. Im Parenchym verlaufen zwei Schichten von Längsmuskelbündeln; die äusseren bestehen aus je 1—3, die inneren aus 10—16 Fasern, nach aussen von ersteren zieht eine breite Lage von Transversalmuskeln; die Dorsoventralmuskeln sind schwach entwickelt; jederseits verlaufen zwei Gefässe, $^{24}/_{100}$ des Querdurchmessers vom Rande entfernt, ventral ein grösseres, dorsal ein kleineres, nach aussen von ihnen der Nerv; Kalkkörperchen fehlen. Die Geschlechtsöffnungen stehen randständig und einseitig im vorderen Viertel des Gliedrandes. Der Cirrus ist breit und dick: der Cirrusbeutel, welcher sehr lang und zylindrisch ist, nimmt $^2/_3$ des Querdurchmessers ein; an seiner Innenseite liegt dorsal eine kolbenförmige Samenblase; es ist nur ein Hoden vorhanden, der kugelrund ist und $^7/_{37}$ des Querdurchmessers und $^7/_{18}$ des dorsoventralen einnimmt; er ist nach der Seite verschoben, welche ohne Geschlechtsöffnungen ist. Die Vagina verläuft ventral vom Cirrusbeutel und führt in ein Receptaculum seminis, das die Mittellinie überragt; der Keimstock liegt ventral im mittleren Drittel, seine Zellen messen 0,0054 mm; dorsal von ihm sieht man den Dotterstock, der $^1/_{10}$ des Querdurchmessers einnimmt und 0,0028 mm grosse Zellen hat; der Cirrusbeutel liegt vorn im Gliede, dahinter der Hoden; Eier waren noch nicht entwickelt.

Das Genus Aploparaksis wurde von Clerc[1]) für Taenien aufgestellt mit nur einem Hoden in jedem Gliede: die Glieder sind kurz, die Geschlechtsöffnungen sind randständig und einseitig, Rostellum mit einfachem Hakenkranz; er hatte die Gattung früher Monorchis genannt, änderte aber den Namen, da es eine Trematodengattung dieses Namens gab.

[1]) Revue Suisse de Zoologie, T. 11, Genève 1903, pag. 257—281.

Die hierher gehörigen Arten sind:

A. filum Goeze aus Totanus, Tringa und Scolopax,
A. crassirostris Krabbe aus Totanus, Scolopax und Phalaropus,
A. pubescens Krabbe aus Scolopax und Totanus,
A. cirrosa Krabbe aus Larus und Sterna,
A. penetrans Clerc aus Tringa und Scolopax,
A. Dujardinii Krabbe aus Sturnus;

demnächst werden von mir beschrieben werden:

A. diminuens aus Phalaropus fulicarius und
A. Birulae aus Erionetta spectabilis.

Demnach leben alle Arten in Strandvögeln; auch Sturnus holt bekanntlich seine Nahrung oft aus dem Wasser.

Hymenolepis trifolium n. sp.

Fig. 6—7

aus dem Darm von Anas boschas.

Länge 12—15,8 mm; die Glieder haben eine

		Länge	und	Breite
vorn	von	0,018 mm		0,44 mm
mitten	„	0,035 „		0,31 „
hinten	„	0,070 „		0,15 „

sie werden also von vorn nach hinten stets länger und schmaler: das letzte Glied ist abgerundet; der Scolex ist 0,030 mm lang und 0,035 mm breit; das Rostellum ist breit und kurz und trägt 10 Haken, die 0,067—0,070 mm lang sind; die geschlechtsreifen Glieder sind 0,31 mm breit und 0,15 mm dick. Die Rindenschicht nimmt $^1/_7$ des Dorsoventraldurchmessers ein; unter ihr verläuft eine Lage von Transversalmuskeln; darunter folgt eine Schicht von Längsmuskeln und nach innen von dieser ziehen acht breite Längsmuskelbündel, vier dorsal und vier ventral; jederseits verlaufen vier weit nach innen gerückte Gefässe, jederseits ventral ein grösseres und etwas weiter nach aussen dorsal ein kleineres, das sehr dickrandig ist; nach aussen von ihnen liegt der Nerv; Kalkkörperchen sind nicht vorhanden. Die Geschlechtsöffnungen stehen am Rande und einseitig. Die produzierenden Geschlechtsorgane sind auf den kleinen Raum innerhalb der Gefässe beschränkt. Der Cirrus ist klein und zylindrisch, der Cirrusbeutel ist knieförmig gebogen und zieht dorsal an dem

kleineren Gefäss vorbei, bis zur Mittellinie reichend; in der Mitte dorsal liegen drei sehr kleine kleeblattförmig gruppierte Hoden, die nur je $^1/_{21}$ des Querdurchmessers gross sind. Vagina und Receptaculum seminis finden sich dorsal vom Cirrusbeutel und letzteres füllt etwas mehr als $^1/_3$ des Querdurchmessers aus; der Keimstock liegt in der Mitte ventral von den Hoden, ventral von ihm der kleine Dotterstock; Eier waren noch nicht entwickelt.

Hymenolepis coronula Duj.

Von dieser Art fand ich ein geschlechtlich noch nicht entwickeltes Exemplar im Coecum von Anas boschas.

Hymenolepis abortina v. Linstow.

Das Coecum von Anas boschas muss sich besonders gut zum Wohnort von Taenien eignen, denn diese Art ist die dritte, die daselbst gefunden ist, und zwar kommt sie nicht, wie A. rhomboidea und H. coronula ausnahmsweise, sondern, wie ich neuerdings in mehreren Fällen gefunden habe, ausschliesslich im Coecum vor. In meiner Beschreibung[1]) dieser Art steht irrtümlich Hymenolepis voluta statt Hymenolepis obortina.

Fimbriaria plana n. sp.

Fig. 10—14

aus dem Darm von Anas boschas.

Länge durchschnittlich 15 mm, Breite vorn 1,22 mm, hinten kolbenförmig verdickt, am Ende abgerundet und 3,55 mm breit. Ein sogenannter Hals fehlt; gleich hinter dem Pseudoscolex beginnen tiefe quere Einschnitte, welche Proglottidengrenzen vortäuschen; in Wirklichkeit fehlt eine Proglottidenbildung ganz; die Querringelung hat Abstände vorn von 0,20, hinten von 0,23 bis 0,39 mm; der ganze Körper ist von der dorsalen nach der ventralen Seite stark abgeplattet; der dorsoventrale Durchmesser verhält sich überall zum queren wie 1:8, die Querrinnen schneiden dorsal und ventral $^1/_5$ des Dorsoventraldurchmessers tief in den Körper ein, so dass die mittleren $^3/_5$ ungefurcht bleiben; die dorsale und die ventrale Fläche sind parallel und ganz. Längsfurchen fehlen völlig. Die Breite der Rindenschicht verhält sich zu der

[1]) Zentralbl. für Bakter., Parask. Infkr. I. Abth., Orig. Bd. XXXVI, Jena 1904, Nr. 3, pag. 382.

der Markschicht dorsoventral wie 7:10; in ersterer liegen zahlreiche scheibenförmige Kalkkörperchen. Ein Scolex war nicht vorhanden und ist wohl abgestossen oder verloren gegangen.

Der Pseudoscolex ist 1,34 mm lang und 0,86 mm breit, er ist becherförmig und nach vorn verbreitert; er besteht aus zwei unregelmässig gefalteten, dünnen Lamellen, die an der einen Seite miteinander verwachsen sind, so dass ein schmaler Hohlraum entsteht, der an der einen Seite offen ist; der Querschnitt ist demnach hufeisenförmig; 1,1 mm vom Scheitelpunkt verschmelzen beide Lamellen, die 0,044 mm dick sind, miteinander; das Gewebe enthält Kalkkörperchen und Längsmuskeln; das eine Blatt enthält die Längsmuskeln der dorsalen, das andere die der ventralen Fläche des Körpers. Die Markschicht wird von der Rindenschicht durch eine Lage von Transversalmuskeln geschieden und nach aussen von dieser verlaufen dicke Bündel von Längsmuskeln, die einen Durchmesser von 0,053—0,079 mm haben. Drei Paar von Gefässen durchziehen den Körper, ein Paar in der Mittellinie und die beiden anderen $^{11}/_{42}$—$^{13}/_{42}$ des Querdurchmessers vom Rande entfernt; die ventralen sind grösser, die dorsalen enger und stark geschlängelt; oft sieht man aber die zu einem Paar gehörigen nicht über, sondern neben einander verlaufen; von den Gefässen gehen quer verlaufende Äste ab; im vordersten Körperteil waren keine Gefässe aufzufinden. Nach aussen von den Seitengefässen verlaufen die Nerven.

Die Geschlechtsöffnungen stehen randständig und einseitig an der hinteren Hälfte des Körpers bis zum Endpunkt, dicht gedrängt, so dass sich die Cirrusbeutel stellenweise fast berühren; neben je einem Cirrusbeutel verläuft eine Vagina; die Öffnungen liegen nicht in einer Längsreihe, sondern regellos in mehreren Schichten in der Dorsoventrallinie über einander, in einer Strecke von 1 mm über 50. Die Geschlechtsorgane sind schon 7 mm hinter dem Pseudoscolex völlig ausgebildet.

Der Cirrusbeutel hat eine kreisrunde Mündung, die von zehn Haken umgeben ist; die Grösse dieser Haken beträgt 0,0065 mm; die Cirrusbeutel sind spindelförmig, 0,078 mm lang und 0,018 mm breit; die von ihnen eingeschlossenen Cirren sind vorn 0,013 mm breit, kolbenförmig und unbewaffnet; vorgestreckt habe ich sie nie gefunden. Die Hoden liegen in Querreihen, häufig einander berührend, rechts und links $^{2}/_{11}$ des Querschnitts

frei lassend: ihre Länge beträgt durchschnittlich 0,132 mm bei einer Breite von 0,088 mm.

Die Vagina mündet dicht neben einem Cirrusbeutel an der ventralen Seite und trägt im Innern Längsmuskeln; sie führt in ein Receptaculum seminis; die Receptacula liegen dicht gedrängt in den Gliedern, in denen die Hoden zu atrophieren beginnen; sie haben dasselbe Ausbreitungsgebiet wie diese und sind kolbenförmig, durchschnittlich 0,106 mm lang und 0,07 mm breit. Der Keimstock ist durch die ganze Querausdehnung des Körpers verbreitet, rechts und links $^1/_9$—$^1/_{10}$ des Querdurchmessers frei lassend; er findet sich überall da, wo nicht Hoden, Receptacula seminis, Dotterstöcke und Cirrusbeutel mit den Vaginae liegen; die Keimstockzellen sind länglich rund und gekernt und haben eine durchschnittliche Grösse von 0,0130 mm, bei einer Breite von 0,0052 mm. Die Dotterstöcke sind schmale, dicht hinter einander liegende Querstränge im mittleren Drittel des Querdurchmessers; die kugelrunden, gekernten Dotterzellen messen 0,042 mm; der Dotterstock liegt ventral an der Innenseite der Transversalmuskeln; die einzelnen Stränge liegen so dicht gedrängt, dass sie sich übereinander schieben und man auf Querschnitten mitunter zwei Stränge sieht, einen dorsal vom anderen. Die Schalendrüse ist kugelrund und 0,044 mm gross; sie liegt dorsal vom Dotterstock, nahe der Mittellinie, etwas nach der Seite der Geschlechtsöffnungen verschoben. Eier waren noch nicht entwickelt.

Das Genus Fimbriaria ist, wenngleich der Name schon sehr alt ist, kürzlich von Wolffhügel[1]) aufgestellt. Für die Art Fimbriaria fasciolaris Pallas, die früher fast stets Taenia malleus Goeze genannt wurde. Der Körper dieser Art ist schmal und langgestreckt und erreicht eine Länge von 425 mm. Mehrfach ist ein Scolex mit vier Saugnäpfen und zehn Haken gefunden; der Pseudoscolex wird 6 mm lang und ist hammerförmig quer gestellt zur Längsachse des Körpers; die Körperoberfläche zeigt nicht nur Querfurchen, sondern auch meistens zehn tiefe Längsfurchen; durch die Durchkreuzung entsteht eine blumenkohlartige Körperoberfläche. Der Dorsoventraldurchmesser ist in der

[1]) Beitrag zur Kenntnis der Vogelhelminthen, Freiburg 1900, pag. 67 bis 135, Tab. I—IV.

dorsalen und ventralen Mittellinie gross im Verhältnis zum queren, so dass der Durchschnitt fast rhombisch erscheint. Der Dorsoventraldurchmesser in der Mittellinie verhält sich zum queren durchschnittlich wie 1:2, oft wie 2:3, selbst wie 1:1. Was die Entwicklung der Geschlechtsorgane betrifft, so sind 59 mm vom Kopfende entfernt die ersten Dotterstocksanlagen erkennbar. Der Keimstock ist ein schmaler, ventral in der Markschicht quer verlaufender Strang; die Dotterzellen sind 0,07 mm gross; die Vagina führt in ein bestacheltes Vaginalbeutelchen. An der Mündung des Cirrusbeutels steht ein Kranz von acht Haken, die 0,008 bis 0,010 mm gross, und nach innen folgen weitere Ringe von je acht Häkchen, die immer kleiner werden; auch der Cirrus trägt vorn Haken; die Cirrusbeutel sind 0,12 mm lang und 0,017 mm breit; die Vasa deferentia bilden Schlingen; die Hoden liegen dorsal vom Keimstock und sind 0,180 mm lang und 0,046 mm breit.

Genus Fimbriaria.

Scolex hinfällig, grosser Pseudoscolex, ohne jede Proglottidenbildung; Körper mit Querfurchen, welche Proglottidengrenzen vortäuschen; Geschlechtsöffnungen massenhaft an einem Körperrande, je ein Cirrusbeutel und eine Vagina neben einander, in der Dorsoventrallinie in mehreren Lagen über einander; Cirrusbeutel mit einem Hakenkranz an der Mündung; jede Vagina führt in ein Receptaculum seminis; zahlreiche Hoden in Querreihen, Dotterstöcke dicht hinter einander liegende Querstränge ventral im mittleren Drittel, dreimal zwei Längsgefässe.

Erklärung der Abbildungen auf Tafel XXIII.

c = Cirrus, cb = Cirrusbeutel, h = Hoden, vg = Vagina, rs = Receptaculum seminis, k = Keimstock, d = Dotterstock. sch = Schalendrüse, lm = Längsmuskeln, g = Gefäss, n = Nerv, s = Samenblase.

Fig. 1. Dorsallippe von Ascaris digitata.

Fig. 2. Männliches Schwanzende von Filaria Roemeri von der Bauchseite.

Fig. 3. Querschnitt von Mermis pachysoma. d = Dorsalwulst, dl = Dorsolateralwulst, vl = Ventrolateralwulst, v = Ventralwulst, ö = Ösophagus, m = Muskel, f = Fettkörper, c = Kanal.

Fig. 4 vordere, Fig. 5 hintere Hakenart vom Rostellum von Echinorhynchus laevis.

Fig. 6—7. Hymenolepis trifolium. 6. Querschnitt, 7. Haken vom Rostellum.

Fig. 8—9. Aploparaksis rhomboidea. 8. Querschnitt, 9. Haken vom Rostellum.

Fig 10—14. Fimbriaria plana. 10. Querschnitt, 11. vorderer Körperteil mit Pseudoscolex, 12. Cirrusbeutel, 13. Geschlechtsöffnungen von der Fläche, 14. Haken von der Mündung des Cirrusbeutels.

Ruhekern und Mitose.

Untersuchungen über die Beschaffenheit des Ruhekerns und über den Ursprung und das Schicksal des Kernfadens, mit besonderer Berücksichtigung der Wirkung der Fixierungsflüssigkeiten.

Von

Dr. **Koloman v. Tellyesniczky**
Privatdocent an der Universität zu Budapest.

Hierzu Tafel XXIV—XXVIII.

Inhaltsübersicht.

I. Ruhekern.

1. Verhältnisse am lebenden Kern. Karyosomen.
2. Technisches, Fixation, Färbung.
3. Grosse Spermatogonien des Salamanders.
4. Kleine Spermatogonien des Salamanders.
5. Ruhekerne im allgemeinen.

II. Mitose.

Ursprung und Schicksal des Kernfadens.

1. Einleitung.
2. Prophasen der gewöhnlichen Mitose der kleinen Spermatogonien.
3. Prophasen der Reduktionsmitose, „Spermatocyten" der Autoren, nach Einwirkung der Flemmingschen Flüssigkeit.
4. Zerfall der Karyosomen.
5. Ursprung des Fadens bei der gewöhnlichen Mitose.
6. Ursprung des Fadens bei der Reduktionsmitose.
7. Erklärungsversuch der „Synapsis."
8. Bemerkungen über die Eikerne.
9. Bildung des Tochterkernes. Zerfall der Chromosomen; Ursprung der Karyosomen.
10. Nukleokrystallin.
11. Zusammenfassung und Schluss.

Einleitung.

Auch der Histologe, der den gegenwärtigen Strukturtheorien im Allgemeinen wenig Vertrauen entgegenbringt, gibt sich gewöhnlich dem Glauben hin, dass sie vielleicht doch etwas Wahrheit in sich schliessen. Mit dieser Auffassung schritt auch ich an eine

erneute Untersuchung der Kernstrukturen; das Resultat war aber eine Enttäuschung.

Ich habe die Kritik der bisherigen Anschauungen über die Kernstrukturen vorausgeschickt,[1]) welche die gegenwärtige Erneuerung der Kernuntersuchungen motivieren. Meine Bemerkungen in jener Arbeit bezogen sich auf die Untersuchungen lebenden Materials und auf die Fixierungs-Methoden. Die dritte Frage, die der Färbungsmethoden, berührte ich nicht, da die Bedeutung dieser neben den oben erwähnten zwei Methoden vollkommen in den Hintergrund tritt. Das gefärbte Präparat bietet nichts anderes, als das ungefärbte, es macht nur die Untersuchung bequemer. Veränderungen der Strukturen kann die Färbung nach der Fixierung nicht mehr bewirken, während wir zur Annahme von Veränderungen durch das Fixieren allen Grund haben. Daher hängt die Lösung der Strukturfragen in erster Reihe von den Untersuchungen lebenden Materials und von der Kritik der Fixierungsmethoden ab.

Auch diesmal vermeide ich die Berührung der Plasmastrukturen vollkommen, wie ich es auch in meiner vorausgegangenen Kritik getan habe. Plasma und Kern scheinen prinzipiell verschiedene Formationen zu sein, welche man nicht einfach vergleichen und unter einen Hut bringen darf, wie dies in den bisherigen Strukturtheorien allgemein und konsequent geschehen ist. Auch hat man auf dem Gebiete der Plasmastrukturen ausgedehntere Untersuchungen angestellt, als bezüglich der Kernstrukturen. Von jenen Plasmauntersuchungen besitzen auch einige in bestimmter Richtung rationelle Motivierung und ausgedehntere Begründung; aber auch bei diesen verrieten die Forscher ihre Einseitigkeit dadurch, dass sie durch schnelle und leichte Verallgemeinerung ihre Resultate alle ohne jeden Vorbehalt auch auf den Kern ausdehnten. Hier werden dann die Schwächen der Untersuchungen offenbar, hier erscheint die Befangenheit der Ansichten in vollem Maße. Gewisse Tatsachen, die mit dem Plasma in eine mehr oder weniger annehmbare Übereinstimmung gebracht werden konnten, verraten durch jene oberflächliche Verallgemeinerung, die sie auch auf den Kern ausdehnte, sofort ihre Irrealität. Es scheint, dass

[1]) Zur Kritik der Kernstrukturen. Arch. f. mikr. Anatomie 1902, Bd. 60.

den Strukturtheorien in erster Reihe die Kernverhältnisse zur Achillesferse werden.

In Bezug auf den ruhenden Zellkern haben wir bisher keine feststehenden Kenntnisse. Unser positives morphologisches Wissen beginnt erst, wenn der auch im Leben wahrnehmbare Kernfaden auftritt, wenn also der Kern als solcher schon zu existieren aufgehört hat.[1]) Die Erscheinungen vom Auftreten des Kernfadens bis zur Bildung des Tochterkernes können wir dann leicht verfolgen. Hier aber sinkt der Vorhang wieder und abermals stehen wir vor einem Rätsel. Gerade so, wie wir nicht wissen, woraus der Kernfaden seinen Ursprung genommen hat, gerade so ist es uns unbekannt, was aus ihm wird, in was sich der Tochterstern in dem Tochterkerne verwandelt.

Vom histologischen Standpunkte ist das Wesen des ruhenden Kernes eine morphologische Frage; eine solche kann aber nur durch Berücksichtigung der Entwicklung gelöst werden. Eine nähere Erkenntnis des ruhenden Kernes kann also in erster Reihe nur von denjenigen Untersuchungen erwartet werden, welche uns auch die Entwicklung des ruhenden Kernes in entsprechender Beleuchtung vor Augen führen. Wenn wir zur Kenntnis dessen gelangen, auf welche Weise aus den Chromosomen der ruhende Kern zustande kommt, so haben wir damit auch für die Beurteilung des ruhenden Kernes eine sichere Grundlage gewonnen; diese Frage wieder steht mit der Frage nach der Entwicklung des Kernfadens selbst in innigem Zusammenhange.

Hiernach umfasst meine vorliegende Untersuchung drei ihrem Wesen nach streng miteinander verbundene Erscheinungen: 1) die Verhältnisse der ruhenden Kerne überhaupt. 2) den Ursprung des mitotischen Fadens. 3) die Neubildung der ruhenden Kerne, d. h. das Schicksal der Chromosomen in den Tochterkernen.

[1]) Dieser Stand unserer heutigen Kenntnisse bewog Boveri zu dem Unternehmen („Ergebnisse über die Konstitution der chromatischen Substanz der Kerne" 1904. Jena.), den Kernverhältnissen auf indirektem Wege näher zu treten, durch Erwägungen der Tatsachen der Mitose, resp. durch die Verhältnisse der Chromosomen auf die Beschaffenheit der Ruhekerne zurückzuschliessen. Hier sei nur kurz bemerkt, dass meine direkten Untersuchungen zu diametral entgegengesetzten Ergebnissen mit den Konklusionen Boveris führten, worauf ich an einer anderen Stelle zurückzukommen gedenke.

Die erste Frage, die nach den Verhältnissen des ruhenden Kerns, ist bekanntlich oft untersucht worden; die Mängel dieser Untersuchungen habe ich in meiner vorausgeschickten Kritik beleuchtet; die zwei letzteren Fragen, die nach dem Ursprung und dem Schicksal des mitotischen Fadens, sind vollkommen unberührt. Da aber die erste Frage für sich allein isoliert, eigentlich nicht lösbar ist, so konnte auch das Misslingen dieser Untersuchungen nicht ausbleiben. Ein wirkliches Verständnis der Kernverhältnisse hat zur Bedingung, das der Zusammenhang zwischen den drei erwähnten Erscheinungen klargestellt werde.

Will man den ruhenden Kern verstehen, so muss man die Verhältnisse der Entstehung des ruhenden Kernes, wie auch den Ursprung des Kernfadens kennen. Für sich isoliert würden diese Fragen ein Rätsel bleiben.

Die bisherigen Untersuchungen konnten, abgesehen von den Irrtümern, welche aus den Untersuchungen lebenden Materiales und aus den Fixierungen stammten, schon deshalb nicht zum Ziele führen, weil der grösste Teil derselben die verschiedensten Kuriositäten der Kerne behandelt, ohne den Zusammenhang der drei genannten Erscheinungen näher zu beachten. Es liegt aber im Wesen dieser Fragen, dass die Lösung nur dort zu hoffen ist, wo dieser Zusammenhang berücksichtigt wird; die vorliegende Arbeit „Ruhekern und Mitose“ will in dieser Richtung zur Klärung der Frage beitragen.

I. Ruhekern.

1. Verhältnisse am lebenden Kern.

Karyosomen.

Bekanntlich sind die Untersuchungen lebenden Materiales umständlich, und dazu nicht viel zeigend; das Präparat ist nicht aufbewahrbar; man muss in der Eile beobachten, zeichnen etc., lauter Gründe, weshalb sie neben der bequemen Untersuchung der schönen gefärbten fixierten Präparate in den Hintergrund gedrängt wurden. Ich untersuchte die Gewebe einfach in ihrer eigenen Flüssigkeit mit homogener Immersion, und zwar nur in hellen klaren Mittagsstunden. Ich war zufrieden, wenn es mir bei je einer Mittagsuntersuchung gelang, eine einzige gut beobachtete Zeichnung für meine Notizen zu gewinnen. Die Ergebnisse waren folgende:

Die im Leben wahrnehmbaren Kerne besitzen alle ohne Ausnahme eine wasserklare Grundsubstanz, welche die Hauptmasse der meisten Kerne ausmacht. Diese kann zwar gegen das Plasma hin eine feine Grenzlinie besitzen, oft aber besitzt sie überhaupt keine selbständigen Konturen (Taf. XXIV, Fig. 5).

Der wasserklare Charakter der Grundsubstanz offenbart sich insbesondere an solchen grossen Kernen, in welchen ausser ein bis zwei runden Nukleolen kein anderer Bestandteil vorhanden ist, wie in den grossen Spermatogonien vom Salamander, oder in den Ei- und Ganglienzellen der Säugetiere. Oft scheint in diesen Fällen die klare Kugel des Kernes gleichsam in der trüben Umgebung, resp. im Plasma zu glänzen (Taf. XXIV, Fig. 5).

Die wasserklare Grundsubstanz ist auch bei denjenigen Kernen ebenso gut wahrnehmbar, wo man in diesen verschieden grosse, nicht runde Körperchen findet (Taf. XXIV, Fig. 1—4).

Diese Körperchen kann man mit nichts anderem besser und kürzer charakterisieren, als gerade durch jene ihre negative Eigenschaft, dass sie nicht rund sind, denn gerade dies unterscheidet sie von den bereits genau bekannten selbständigen Teilen des Kernes, von den streng runden Nukleolen.

In Zeichnungen kann man diesen Unterschied kaum so gut wiedergeben, wie sie uns in Wirklichkeit erscheinen, wo wir immer leicht konstatieren können, dass diese Gebilde nicht so regelmässig runde Formationen sind, wie die gewöhnlichen Nukleolen. Auch der Unterschied in der Lichtbrechung der Nukleolen und dieser Körperchen ist unbeträchtlich. Wichtig ist, dass auch diese Körperchen scharfe begrenzte freie Ränder haben, d. h. dass sie auch vollkommen frei stehen, wie die Nukleolen in der Grundsubstanz.

Die Umrisse dieser Körperchen treten bei guter Beleuchtung in der wasserklaren Grundsubstanz des lebenden Kernes vollkommen klar hervor. Wer sich von diesem wichtigen Umstande überzeugen will, dem empfehle ich die Untersuchung des Darmepithels vom Triton, in dessen Kernen man acht bis zehn freistehende nicht runde Körperchen verhältnismässig leicht beobachten kann.

Wenn auch schon in diesen Fällen diese Körperchen von den wahren Nukleolen leicht zu unterscheiden sind, so ist dies noch mehr der Fall in jenen Kernen, in welchen sie in Form

mehr länglicher Stäbchen erscheinen. Solche Formationen sind auch in den Kernen des Tritondarm-Epithels aufzufinden, aber viel häufiger kommen sie in den kleinen Spermatogonien des Salamanders vor, wo solche länglichen Körperchen oft vorwiegend sind (Taf. XXIV, Fig. 1, Taf. XXVI, Fig. 5, 6, 7).

Diese Formationen, welche ich Karyosomen oder Nukleosomen nennen werde, zeigen in bezug auf ihre Form und Zahl grosse Mannigfaltigkeit. Die Mannigfaltigkeit steht teils mit dem Typus des Kernes im Zusammenhang, teils aber auch mit den verschiedenen Zuständen desselben Kernes. Mit dem Beginne der Mitose erleiden sie auffallende Veränderungen, welche weiter unten beschrieben werden sollen.

Der grösste Teil der Kerne zeigt im Leben den eben beschriebenen Typus, d. h., sie zeigen in einer klaren Grundsubstanz mehrere, 6—8—10 nicht regelmässig runde Körperchen, die Karyosomen. Die andere Art der Kerne entspricht dem bekannten Typus, bei welchem im wasserklaren Kerne nur ein bis zwei regelmässig runde Nukleolen sichtbar sind. Zweiffellos bilden diese beiden Kernarten die grosse Mehrzahl der im Leben sichtbaren Kernbilder. Es gibt aber auch andere.

Ausser diesen beiden Arten von Kernen können wir nämlich gleichfalls auf Grund der Beobachtungen an lebendem Material noch zwei andere erwähnen. Die eine Art weicht nicht wesentlich von den eben beschriebenen ab; der Unterschied besteht nur darin, dass die in ihnen sichtbaren selbständigen Körperchen relativ klein und in grösserer Zahl vorhanden sind, so dass sie den Kern gleichmässiger erfüllen. Hierher gehören u. A. die bekannten verzweigten Riesenkerne der Spinndrüsenzellen der Raupen, deren kleine Körperchen auch im Leben deutlich sichtbar sind.

Im ersten Augenblicke würde man geneigt sein von diesen riesigen verzweigten Kernen zu glauben, dass sie, ebenso wie in bezug auf ihre Grösse und Gestalt, auch in bezug auf ihren mehr granulierten Charakter einen ganz speziellen Zustand repräsentieren; ich habe mich aber überzeugt, dass derselbe granulierte Charakter der Kerne auch in anderen normal gestalteten Kernen der lebenden Raupen gleichfalls deutlich wahrnehmbar ist (Taf. XXIV, Fig. 13). So ist dieser Zustand bei den Raupen eine normale Erscheinung und ist auch wie wir sehen werden bei anderen Tieren aufzufinden. Wichtig ist der Umstand, dass

auch diese kleinen Formationen in der homogenen Grundsubstanz als isolierte Körperchen erscheinen und sie, wie es sich weiter unten noch herausstellen wird, den obigen freistehenden Karyosomen entsprechende Bildungen sind.

Endlich begegnen wir auch Kernen, von deren Struktur man sich auf Grund der Untersuchungen im lebenden Zustande kein deutliches Bild schaffen kann, und so kann auch von einer getreuen Abbildung derselben keine Rede sein. Der Kern erscheint in diesen Fällen trübe und unklar; wir glauben in ihm bald Flecken, bald Streifen zu sehen, doch sind wir nicht imstande das Bild festzuhalten. Solche Kerne habe ich aus der Lunge und dem Mesenterium von Triton gezeichnet (Taf. XXIV. Fig. 16–19). Diese Bilder sind aber aus dem eben erwähnten Grunde nicht naturgetreu. Der aus der Lunge gezeichnete Kern gehört wahrscheinlich einer Epithelzelle an. Trotzdem scheint es, dass die so gearteten, im Leben so unbestimmte Verhältnisse zeigenden Kerne hauptsächlich auf Rechnung der Bindegewebszellen zu schreiben sind.

Die im lebenden Zustande untersuchbaren Kerne können also in vier Gruppen gebracht werden. In die erste Gruppe gehören die bisher gewöhnlich beschriebenen wasserklaren Kerne mit einigen regelmässig runden Nukleolen; in die andere grössere Gruppe diejenigen, in deren wasserklarer Grundsubstanz mehrere (acht bis zehn) isolierte, unregelmässig geformte, oft längliche Körperchen, die Karyosomen, vorkommen. Die Kerne der dritten Art sind die, deren Inneres durch viele kleine Karyosomen verhältnismässig dicht und gleichmässig ausgefüllt wird. Endlich müssen wir noch eine vierte Gruppe in Gestalt jener Kerne aufstellen, deren Formationen im lebenden Zustande nicht entschieden werden können.

Die ausführlichere Untersuchung der lebenden Verhältnisse ist noch eine Aufgabe der Zukunft. Auf Grund des vorher gesagten ist es aber zweifellos, dass der Hauptteil des Kerns im Leben als klarer Flüssigkeitstropfen erscheint, in welchem sich isoliert stehende Körperchen, und zwar nicht nur die Nukleolen, sondern auch sehr verbreitete Körperchen von ganz anderer Art, die Karyosomen, befinden.

Unter diesen verschiedenen Kernen musste ich nun die Objekte zu meinen weiteren Untersuchungen auswählen. Die

Wahl wurde dadurch erschwert, dass für mein Ziel, den Zusammenhang des Ruhekerns mit der Mitose zu erforschen, nur solche Kerne herangezogen werden konnten, deren Mitosen uns in grossen Mengen zur Verfügung stehen. Für diese Untersuchungen sind die Hoden des Salamanders besonders geeignet.

Die Schwierigkeiten erreichen mit dem Beginn der Mitose ihren Höhepunkt. Die Bilder lebender Zellen versagen hier vollkommen.

Was sich im Innern des Kernes abspielt, was für Umwälzungen in der Werkstatt des Kernes sich während dieser Zeit des Wachstums bis zum Auftreten des Fadens vollziehen, bleibt für die Beobachtung lebenden Materials aller Wahrscheinlichkeit nach für immer verschlossen. Hier muss man für jetzt notgedrungen auf die Untersuchungen am Lebenden verzichten und sich ohne jeden sichern Halt in das Labyrinth der fixierten Bilder begeben. Deswegen ist es notwendig, zuerst die Methoden zu prüfen.

2. Technik (Fixation, Färbung).

Was und wieviel in den fixierten Bildern der Wahrheit entspricht, kann immer nur nach näheren Untersuchungen und kritischem Überlegen entschieden werden. Ausser den Untersuchungen am Lebenden muss man noch alle Möglichkeiten der Entstehungen von Kunstprodukten in Betracht ziehen. Die Ursachen der Entstehung von Kunstprodukten können in zwei Gruppen geteilt werden.

Zuerst müssen wir, wie auch am meisten erwähnt wird, Gerinnungs- und Fällungserscheinungen berücksichtigen, welche zu neuen Formationen, zur Bildung gewisser Strukturen führen können. Zweitens können bei nichtfällenden Mitteln und längerem Verweilen der lebenden Substanz in denselben, insbesondere, wenn die Flüssigkeit noch als hypotonisch gelten darf, Quellungs- und Lösungserscheinungen angenommen werden; diese können also zum Verschwinden von Bestandteilen, bezw. von Formationen führen.

Diese einfachen Gesichtspunkte wären aber nur dann unmittelbar anwendbar, wenn alle Teile der zu fixierenden Objekte gleichzeitig mit der Fixierungsflüssigkeit in Berührung kämen. Der Umstand aber, dass die Fixierungsflüssigkeiten nur auf dem Wege der Diffusion einwirken können, kompliziert die

Verhältnisse ausserordentlich. Die Wirkung der Fixierungs-Flüssigkeiten ist an der Peripherie total verschieden als im Zentrum der Objekte und kommt in den verschiedensten Abstufungen zur Geltung. Gerade die Beurteilung dieser verschiedenen Wirkungen bietet, wie wir sehen werden, die grössten Schwierigkeiten.

Natürlich untersuchte auch ich die der allgemeinen Meinung entsprechenden „schönen" Bilder. Vergessen wir aber nicht, dass auch die „schönsten" Bilder nichts anderes bedeuten, als dass das Plasma und der Kern in bezug auf seine Masse und Form genügend gut erhalten ist. Was und wieviel in diesen „gut" konservierten Bildern innerhalb des Rahmens dieser schönen Formen der Wirklichkeit entspricht, bildet eben die offene Frage, deren Beantwortung zu erstreben ist.

Die vorliegenden Untersuchungen habe ich besonders mit zwei „guten" Fixierungsmitteln angestellt: mit der stärkeren Flemmingschen Lösung und mit einer Mischung von 3 grm. Kali bichromicum und 5 ccm Essigsäure auf 100 Teile Wasser (100 Teile 3%iges Kalibichr. und 5 Cm^3 Essigsäure).

Die Flemmingsche Flüssigkeit ist bei der Stückfixation nur in der stärkeren Kombination brauchbar, denn die Diffusionsverhältnisse lassen auch bei dieser noch viel zu wünschen übrig. Die Erklärung ihrer Wirkung ist die verfänglichste Fixationsfrage, aber — wie wir sehen werden — auch die interessanteste. Das chameleonartig wechselnde Bild, das in den mit Flemmingscher Flüssigkeit fixierten Schnitten ein- und dasselbe Stadium der Mitose zeigt, ist an und für sich ganz unverständlich. Das Fixiermittel, welches durch parallele Vergleichung mit der Flemmingschen Flüssigkeit zur Überwindung der Schwierigkeiten diente, war die Kalibichromicum-Essigsäure-Mischung.

In meinen früheren Mitteilungen hob ich hervor,[1]) dass sowohl die Osmium, wie auch die Kaliumbichromat enthaltenden Flüssigkeiten die unversehrte, volle Konservierung der Masse des Plasmas und des Kernes bewerkstelligen, dass hingegen nach Einwirken anderer Fixationsmittel fast ohne Ausnahme sowohl im Plasma als auch im Kerne auffallende Mängel konstatiert

[1]) Fixation im Lichte neuerer Forschungen. Ergebnisse d. Anat. u. Entw., Bd. XI, 1901 und Encyklopädie d. mikr. Technik. Fixation.

werden können. Daher war ich genötigt, bei den osmium- und kaliumbichromat f r e i e n Fixationsmitteln unbekannte Auslösungen anzunehmen. Erst vor kurzer Zeit kam ich darauf, dass bei dieser Erscheinung besonders die Lösung der fettartigen Substanzen eine wichtige Rolle spielt.

Aus der Vergleichung der Wirkung beider Flüssigkeiten wurde es nämlich klar, dass die vollen Bilder des Plasmas und des Kernes bei Einwirkung von Osmium- und Kaliumbichromicumgemischen in der unlöslichen Konservierung gewisser fettartiger Substanzen ihre Erklärung finden.

Die parallelen vollen Zellenbilder der Osmium- und Kaliumbichromicum-gemische stimmen mit derjenigen gemeinsamen Eigentümlichkeit der beiden Substanzen überein, dass sie die fettartigen Stoffe konservieren. Das Kaliumbichromat wurde gerade durch das Konservieren des Myelins wertvoll: die Konservierung der Fette durch Osmiumsäure ist bekannt. Bei den meisten andern Fixationsmitteln werden durch die Nachbehandlung sämtliche Fette ausgelöst.

Es ist interessant, dass auch die Färbungen mit diesen Verhältnissen parallele Erscheinungen zeigen. Bei den Fixationsmitteln, wo diese Lösung der fettartigen Substanzen ohne weiteres zustande kommt, ist auch die Färbbarkeit gut und leicht. Bei den mit Osmium und Kaliumbichromat fixierten Schnitten ist auch die Färbung erschwert, was eben mit der unlöslichen Konservierung der fettartigen Substanzen in Zusammenhang steht.

Es kann auch direkt bewiesen werden, dass die fettartigen Substanzen die Färbungen nicht nur im Leben, sondern auch in den fixierten Präparaten auffallend beeinflussen; hier möchte ich aber diese Frage nur insoweit berühren, als ich mir in den Zellen diese unsichtbaren fettartigen Substanzen nicht in oberflächlicher, sondern in diffuser Verteilung vorstelle. Die Annahme der von vielen Seiten erwähnten oberflächlichen Verteilung nach Art einer Membran wird weder von den Fixations- noch von den Färbungsverhältnissen unterstützt; die Bilder sprechen vielmehr für eine diffuse Verteilung dieser Substanzen.

Die Färbung ist zwar nach Anwendung von osmium oder kaliumbichromathältigen Flüssigkeiten im Vergleich zu den anderen Fixationsmitteln auffallend erschwert, doch gelangen wir bekannt-

lich mit gewissen Färbungen auch bei diesen zum Ziele. Bei beiden wurde das Safranin besonders empfohlen und es liefert auch in der Tat „schöne" Bilder. Es stellte sich aber bald heraus, dass bei derartigen Untersuchungen, wie die vorliegenden, die Safraninfärbung fast ganz wertlos ist; es scheint, dass die roten Färbungen zu minutiöseren Untersuchungen ganz unbrauchbar sind. Der Unterschied zwischen der intensivsten Safranin-Färbung und irgend einer Hämatoxylin-Färbung erwies sich so gross, dass gewisse, mit Hämatoxylin schon in den Anfangsstadien der Mitose erkennbare feine Formationen mit Rotfärbung auch nicht einmal in späteren Stadien besonders überzeugend konstatiert werden konnten.

Die Brauchbarkeit dieser zweierlei Färbungen wird übrigens auch von dem Umstande beeinflusst, dass bei künstlicher Beleuchtung die Rotfärbung vollkommen unbrauchbar wird, die schwarzen und blauen Farben dagegen auch bei solcher Beleuchtung ausserordentlich scharfe Bilder liefern.

Von meinen mit den erwähnten beiden Flüssigkeiten fixierten Präparaten erwiesen sich besonders jene als brauchbar und wertvoll, die mit einer Art der Weigertschen Markscheiden-Färbung gefärbt waren. (Beizen der Schnitte in gesättigtem Cupr. acet. 24 Stunden, Auswaschen in dest. Wasser, Färbung in 1%iger Hämatoxylin-Lösung 24 Stunden, Differenzierung in verdünnter Weigertscher Differenzierungsflüssigkeit). Bei der Kaliessigsäure-Fixation erwies sich auch eine intensive Färbung mit gewöhnlichem Alaun-Hämatoxylin zur Erkennung der feinsten Details vorteilhaft.

Die Färbungen leisten natürlich, was die Sichtbarkeit und Beobachtungsmöglichkeit der Einzelheiten anbelangt, einen grossen Dienst, können aber dafür zu grossen Irrtümern führen, wenn sie etwa als Grundlage der Beurteilung genommen werden sollten, welches verhängnisvolle Verfahren seit den ältesten Zeiten immer wieder auftaucht.

In neuerer Zeit hätte man doch hoffen können, den Übertreibungen dieser Richtungen nicht mehr zu begegnen; ich hätte auch diese Frage unberührt gelassen, wenn nicht unlängst eine Arbeit erschienen wäre, deren Untersuchungen fast ausschliesslich auf den problematischen Grundlagen der „Rotblau"-Färbungen aufgebaut sind.

Rohde[1]) geht einerseits von den auf den „Rotblau"-Färbungen beruhenden Irrtümern Auerbachs aus, nach welchen z. B. für männliche Kerne die Blaufärbung, für weibliche die Rotfärbung eine charakteristische Reaktion gäbe; andererseits glaubt er, gestützt auf Malfattis Untersuchungen, in der grünen Farbe das reine Nukleïn, in der violetten den phosphorarmen, in der roten den sehr phosphorarmen Kern zu erkennen.

Diese Deutungen der Farben fungieren in Rohdes Untersuchungen nicht nur als gewisse Möglichkeiten, sondern seine ganze ausgedehnte Untersuchung ist durchweg auf diesen „Rotblau"-Färbungen gleichsam als auf den sichersten chemischen Reaktionen aufgebaut. Dass schon Fischer einzelne physikalische Faktoren der „Rotblau"-Färbungen mitteilt, welche eine viel verständlichere und einfachere Erklärung der zwei Färbungen geben, davon nahm Rohde keine Kenntnis. Auf diese Weise wuchs sich Auerbachs Irrtum über die Färbung der Kerne in Rohdes Händen zu einem verwirrenden Chaos aus.

Bei derartigen Untersuchungen, bei welchen das Wesen selbst der Methoden unbekannt ist, sollte nicht nur das Aufstellen jeder kühnen Theorie vermieden, sondern überhaupt jede Folgerung nur mit grösster Vorsicht gezogen werden.

Vor solchen aus den Färbungen gezogenen Schlüssen können uns auch alltägliche Erfahrungen warnen; so kann die Rotblau-Färbung eines gewöhnlichen Hodenpräparates uns schon von der Unrichtigkeit solcher Annahmen überzeugen. Oft erhalten wir Präparate, bei welchen die Kerne der Spermatiden und der reifen Spermatozoen blau, die anderen grösseren Kerne desselben Hodenkanals rot gefärbt sind, in welchem Falle man schwerlich von männlichen und weiblichen Kernen sprechen kann. Fischer[2]), dessen Untersuchungen Rhode nicht einmal erwähnt, weist doch klar nach, dass diese beiden Färbungen mit den verschiedenen Dichtigkeitsverhältnissen des „Chromatins" zusammenhängen, was tatsächlich auch durch andere histologische Erfahrungen bewiesen wird. So ist es auch eine ganz regelmässige Erscheinung, dass kleine Kerne, die sich blau färben, nach ihrem Anwachsen erythrophil werden. Rhode will in diesen

[1]) Untersuchungen über den Bau der Zelle. I. Kernkörperchen. Zeitschrift für wissenschaftliche Zoologie, 1903.

[2]) Fixierung, Färbung und Bau des Protoplasmas. Jena 1899.

Fällen die Abnahme des Phosphors konstatieren, eine interessante Erklärung, der ich mich aber nicht anschliessen könnte, ebensowenig wie wohl die meisten anderen Autoren.

In meinen Untersuchungen spielen die Rotblau-Färbungen keine Rolle. Mein Ziel war immer eine dunkle intensive Hämatoxylin-Färbung, mit welcher man am sichersten, auch in den dünnsten Schnitten, die feinsten Formationen zur klaren Wahrnehmbarkeit bringen kann.

Auf Färbungsreaktionen kann man überhaupt nicht viel bauen, denn das Wesen der heutigen mikroskopischen Distinktionen steht am Ende noch immer auf morphologischer Grundlage. Ich will aber deshalb die Färbungen selbst in dieser Richtung nicht für vollkommen wertlos halten, denn sie können, mit Vorsicht angewendet, in dem leider sehr engen Gebiete der histologischen Argumentation noch immer Platz finden.

3. Grosse Spermatogonien vom Salamander.

Die grossen Spermatogonien des Salamanders sind zur Untersuchung sowohl des ruhenden Kernes als auch der Teilungen ein vorteilhaftes Material. Ihr Nachteil besteht nur darin, dass sie im Vergleiche zu den übrigen Zellen des Hodens in geringer Zahl vorhanden sind.

Dieser Umstand beförderte auch die Annahme der Degeneration dieser Zellen; es können aber im Verhältnis zu ihrer Zahl besonders zu Anfange des Frühjahrs genug Mitosen beobachtet werden.

Da aber seit jeher besonders die zu gewissen Zeiten wahrnehmbaren polymorphen Gestalten dieser Kerne die Aufmerksamkeit der Autoren fesselten, und die Mitosen nicht beschrieben wurden, schien die Annahme einer Degeneration nicht vollständig aus der Luft gegriffen. Heutzutage ist aber diese Annahme ein überwundener Standpunkt.

Auch Meves hebt hervor, in diesen Zellen nie Degenerationserscheinungen gefunden zu haben. Wenn diese Riesenzellen wirklich degenerieren würden, so müssten wir dies Schritt für Schritt bis zum gänzlichen Verschwinden der Zellen verfolgen können, was jedoch nicht der Fall ist. Auch der einzige Grund für die Annahme der Degeneration, die polymorphe Gestaltung, wurde durch die Untersuchungen Nussbaums (Über Kern- und Zellteilung, Arch. f. mikr. Anat., Bd. LIX, 1902) vollkommen verständlich, welche bewiesen, dass die polymorphe Gestaltung auch ein der Mitose vorangehendes Stadium des Kernes vorstellen kann.

Es kann nicht geleugnet werden, dass diese Erscheinung ohne die Kenntnis dieser Tatsache nicht gehörig verständlich war, denn, wie bekannt, führen die polymorphen Gestaltungen der Kerne in vielen anderen Fällen

zweifellos zur Degeneration. Im Embryo erscheinen die grossen Spermatogonien zuerst, und von ihnen stammen die übrigen Generationen der Spermatogenese ab.

Der Übergang von den grossen Spermatogonien zu den kleinen vollzieht sich in so präziser Bilderreihe, mit solcher stufenweisen Verkleinerung der Zellen, mit so fortwährender Einschaltung von Mitosen, dass über die Bedeutung des Vorganges kein Zweifel bestehen kann. Auch die Benennung Ursamen-Zellen ist empfehlenswert, weil sie auch auf den Umstand hinweist, dass diese Zellen im Salamanderhoden eigentlich einen embryonalen Zustand darstellen; bei den höheren Wirbeltieren spielen im erwachsenen Zustande nur deren Abkömmlinge, die Spermatogonien, eine Rolle, die den kleinen Spermatogonien des Salamanders entsprechen.

Es war notwendig, diese Tatsachen zu erwähnen, damit niemand den normalen Charakter dieser Zellen bezweifle. Zur Untersuchung des ruhenden Kernes liefern sie ein ausgezeichnetes Material; durch die Bemerkungen von Meves, die sich auf diese Kerne beziehen, werden sie auch zur Charakterisierung der bisherigen Anschauungen geeignet.

Meves beschreibt in einer seiner Arbeiten[1]) diese Kerne und gibt von ihnen ganz richtig an, dass sie nur Chromatinbröckel aufweisen, ohne ausgesprochene Struktur. In einer späteren Arbeit[2]) äussert er sich dahin, dass einzelne von diesen Zellen, die in den grösseren Lappen tiefer liegen, ihrem Aussehen nach den Strukturanschauungen besser entsprechen und eher die Wahrheit vorstellen sollen.

Wie wir sehen werden, findet das verschiedene Aussehen der oberflächlich und der tiefliegenden Kerne seinen Grund in den verschiedenen Wirkungen der Flüssigkeiten an der Oberfläche und in den zentralen Teilen des Objektes. Meves fand in den grossen Spermatogonien zuerst deshalb keine Strukturen, weil sie, im kleinsten Lappen des Hodens gelegen, fast ausschliesslich die oberflächliche Wirkung der Flemmingschen Flüssigkeit zeigen, welche in diesem Falle, wie wir sehen werden, gerade die wirklichen Verhältnisse konserviert. Die tieferliegenden Kerne dagegen, auf welche das Osmium nicht einwirken konnte, und in welchen in erster Reihe durch die Essig- und Chromsäure Niederschläge entstanden sind,

[1]) Über amitotische Kernteilung in den Spermatogonien des Salamanders etc. Anat. Anz., Bd. VI, 1891.

[2]) Über die Entwicklung der männlichen Geschlechtszellen von Salamandra maculosa. Arch. f. mikr. Anat., Bd. 48, 1897.

liefern eben deswegen besser färbbare und den bisherigen Strukturanschauungen besser entsprechende Bilder.

Wir müssen aber gleich erwähnen, dass auch diese Bilder nur wegen Mangel eines besseren Materials, als tatsächlich bestehenden Strukturen entsprechende angesehen werden.

Meves teilt auch insofern Flemmings Ansichten, als er das Fehlen der Strukturen in den Osmiumbildern in der Weise zu erklären glaubt, dass diese durch die entstehenden Niederschläge verdeckt werden; da nun aber die Osmiumsäure an und für sich kein Eiweissfäller ist, kann diese Erklärung für die Osmiumbilder nicht zutreffen. Es sei noch bemerkt, dass bei derartigen Untersuchungen, wie die vorliegenden, eigentlich nur ein kleiner Teil des Kerns untersucht werden kann; dickere Schnitte, in welchen gewisse Formationen einander verdecken könnten, sind für diese Untersuchungen unbrauchbar.

Meine Befunde an diesen grossen Kernen ergaben folgendes:

Die Kerne der grossen Spermatogonien sind im Leben wasserklar, oft findet man in ihnen nur ein bis zwei Nukleolen, ausnahmsweise aber auch mehrere (Taf. XXIV, Fig. 5, 9, 10).

Nach Einwirkung reiner Osmiumsäure, wie auch bei der peripherischen Wirkung der Flemmingschen Flüssigkeit, entsprechen die Kerne sowohl bezüglich ihrer Form, als auch ihrer Konturen, ferner im Verhalten ihrer Grundsubstanz und im Aussehen der Nukleolen, also in allem Wesentlichen, vollkommen den Bildern frisch untersuchter Kerne (Taf. XXV, Fig. 11a, 12a).

Diese Übereinstimmung ist deshalb wichtig, weil sie mit der Tatsache vereinbar ist, dass das Osmium das Eiweiss nicht fällt und daher auch keine strukturähnlichen Niederschläge erzeugen kann. So kann man bei den Osmiumbildern nicht annehmen, dass hier Niederschläge gewisse Strukturen verhüllen könnten.

Ganz andere Bilder liefern diese Kerne, wenn sie in fällenden Reagentien fixiert werden. Bei diesen erscheinen dann, wie auch bei der einfachen Essigsäure-Reaktion, parallel mit den Fällungen-Formationen Bilder, die von dem Verhalten beim Lebenden abweichen (Taf. XXIV, Fig. 6, 7, 12, 15; Taf. XXV, Fig. 1, 2, 3, 4, 5).

Das Abweichen dieser Bilder von dem lebenden Zustande besteht hauptsächlich darin, dass die vorher homogene, klare Grundsubstanz schollig, körnig erscheint, und der ganze Kern eine

scharfe Kontur aufweist; auf diese Weise entstehen die Strukturen und die Kernmembran.

Die durch diese Fällungen entstandene Formation besteht zwar nur aus unregelmässigen Körnchen und Schollen, aber auch diese gelten — wie wir erwähnten — in Ermangelung regelmässigerer Formationen als Strukturen.

Die gefällten Körnchen und Schollen entsprachen deshalb besser den strukturellen Auffassungen, weil sie auch besser färbbar sind, als die homogenen Osmiumbilder. Solche Körnchen und Schollen treten auch bei der Anwendung der Flemming'schen Flüssigkeit auf, aber nur in den tieferen Teilen, auf welche das Osmium nicht mehr einwirken kann.

Wir würden aber sehr irren, wenn wir glaubten, dass alle diese Bilder irgendwelche Strukturen vorstellen. Das Wesen dieser Formationen zeigt Taf. XXV, Fig. 5 a u. b, von welchen a einen grobscholligen, b einen feinkörnigen Charakter zeigt. Der Charakter der ausgefällten Grundsubstanz schwankt zwischen diesen beiden, aus zwei Kerne gezeichneten Bildern.

In den Kernen der Spermatogonien ist weder an den Osmiumbildern, noch an den auf andere Weise fixierten, noch aber an den Bildern lebender Kerne etwas zu finden, was zur Annahme irgendwelcher Strukturen berechtigen könnte.

Sollten vielleicht die Strukturen durch die Einwirkung des nichtfällenden Osmiums verschwinden, ebenso wie bei den fällenden Behandlungen? Dies erscheint nicht nur unwahrscheinlich, sondern das gänzliche Fehlen jeder Struktur bei entgegengesetzt wirkenden Reagentien liefert das schwerste Argument gegen die Realität der Strukturen.

Aber es ist noch ein anderer mehr überzeugender Umstand vorhanden, dessen Bedeutung nicht genug betont werden kann.

Bei den fällenden und auch „schöne" Bilder liefernden Fixationen können wir nämlich dessen vollkommen sicher sein, dass, wenn schon im Leben eine Formation vorhanden gewesen wäre, diese durch die Fixation eigentlich noch viel besser sichtbar werden müsste. Dazu kommt noch, dass durch die Färbungen die schon im Leben geformten Bestandteile der Kerne noch schärfer hervortreten würden. Von einem Verschwinden der Strukturen kann also in diesen Präparaten gar keine Rede sein.

Die Körnchen und Schollen, welche die Kerne dieser Zellen, nach Behandlung mit Fällungsmitteln ausfüllen, sind nichts anderes als Fällungserscheinungen, die nach dem verschiedenen Zustande der Kerne bald feinkörnig, bald gröber, schollig erscheinen. Die Bilder sind ja auch den gewöhnlichen Fällungsformen des Eiweisses ähnlich.

Wir haben keinen Grund anzunehmen, dass diese Fällungen etwas vor unseren Blicken verdecken. Wenn zwischen diesen sich schwach färbbaren Körnchen (erythrophile Substanz der Autoren) irgendwelche beliebig feine (zyanophile) Bildungen sich befänden, so müssten ja diese durch die Färbungen ganz sicher sichtbar werden, was jedoch nicht der Fall ist.

Das einfache klare Aussehen der grossen Spermatogonienkerne, die wie Flüssigkeitstropfen erscheinen, ohne Membran, nur mit Nukleolen[1]), steht nicht nur mit den Strukturanschauungen im schroffen Widerspruch, sondern macht auch die Mängel des Begriffes „Chromatin" sehr fühlbar.

Es taucht sofort die Frage auf, wo sich eigentlich in diesen Kernen die dem „Chromatin" entsprechende Substanz befinde? Aus dem Obigen wird schon ersichtlich, dass diese Kerne keine Chromatinfärbungen geben und bei „Rotblau"-Färbungen der ganze Kern, die Nukleolen ausgenommen, nur eine rote Färbung annimmt. So besteht der ganze Kern ausser den Nukleolen nur aus der erythrophilen Substanz der Autoren.

Gibt es also in diesen Kernen weder „Strukturen" noch „Chromatin"? Diese Frage wird am Ende meiner Arbeit ihre Antwort finden.

4. Kleine Spermatogonien des Salamanders.

Bisher war von Kernen von aussergewöhnlicher Grösse die Rede, die in bezug auf ihren Charakter den Kernen der Eizellen und Ganglienzellen ähnlich sind. Wir wissen nun aber, dass sich

[1]) Dass der Kern flüssig ist, ergibt sich schon aus der alltäglichen Erfahrung, dass er nach Beschädigungen genau so wie Plasma zerfliesst, was man bei grösseren Kernen auch direkt unter dem Mikroskope beobachten kann. Eine nähere Begründung des flüssigen Zustandes des Kernes und des Fehlens einer besonderen Kernmembran gab Dr. E. Albrecht. Experimentelle Untersuchungen über die Kernmembran. Beitr. z. path. Anat., Festschr. f. Bollinger 1903.

diese grossen Kerne der Spermatogonien mit Einschaltung von Mitosen fortwährend verkleinern, bis sie endlich die Grösse der kleinen Spermatogonien erreichen.

Parallel mit dieser Verkleinerung tritt eine andere Erscheinung auf, welche mit der Volums-Abnahme des Kernes in direktem Zusammenhange zu sein scheint: während nämlich die Kerne kleiner werden und sich dem Zustande der kleinen Spermatogonienkerne mehr und mehr nähern, erscheinen in ihnen neue Formationen: die auch im Leben in vielen Kernen sichtbaren, von mir oben Karyosomen genannten Gebilde.

Taf. XXIV, Fig. 1 stellt einen frischuntersuchten kleinen Spermatogonienkern vor, in welchem, wie wir sehen, die Karyosomen gut wahrnehmbar sind. Diese können aber auch in den fixierten Präparaten bequem untersucht werden (Taf. XXVI, Fig. 5, 6, 7), wieder ein Beweis dafür, dass in dem durch Gerinnen „gut" fixierten Präparate die lebenden Formationen nicht nur nicht verdeckt werden, sondern erst wirklich gut sichtbar erscheinen. Die Karyosomen erscheinen in den fixierten Präparaten geradeso wie im Leben. Bei reiner Osmiumwirkung, oder bei oberflächlichen Wirkung der Flemmingschen Flüssigkeit (Taf. XXVI, Fig. 5) befinden sich die Karyosomen, wie im frischen Kern, in eine homogene Grundsubstanz eingebettet. Bei fällenden Fixationen, oder in den tieferen Schichten bei Anwendung der Flemmingschen Flüssigkeit (Taf. XXVI, Fig. 6, 7) sind sie aber schon mit Körnchen und Schollen umgeben. Wie auch aus den Abbildungen ersichtlich ist, stören die körnigen Fällungen der Kernflüssigkeit keineswegs die gute Sichtbarkeit der Karyosomen.

In den kleinen Spermatogonien des Salamanders finden sich kleinere Karyosomen von verschiedener Gestalt mit länglich geformten gemischt vor. Oft sogar bilden die letzteren die ausschliesslichen Bestandteile des Kerns. Die länglichen Körperchen können, wenn sie einander sehr nahe kommen, zusammenfliessen, wodurch mehr oder weniger verzweigte Formen sich ergeben (Taf. XXVI, Fig. 5). Es ist noch zu untersuchen, ob nicht etwa die Osmiumfixierung beim Zustandekommen dieser Formationen eine Rolle spielt. (S. auch Taf. XXVII, Fig. 1 b.)

Wie hieraus ersichtlich, sind die Karyosomen sowohl in bezug auf ihre Form, als auf ihre Zahl sehr verschieden. Es muss aber bemerkt werden, dass auch die kleinsten niemals so

runde Formen zeigen, wie die ächten Nukleolen, welche in diesen Kernen aller Wahrscheinlichkeit nach fehlen.

In diesen Kernen befinden sich in der Regel keine streng runden, sowohl nach Einwirkung von Osmium, als auch von destilliertem Wasser gut sichtbaren Körper, das heisst wahre Nukleolen.

Durch ihr Verhalten erweisen sich sämtliche Körperchen dieser Kerne gleichartig. Auf Einwirken destillierten Wassers verschwinden alle im quellenden Kerne, und der Kern wird vollkommen homogen. Gegen Fixation und Färbungen verhalten sie sich alle gleich.

Die Karyosomen werden sowohl in den oberflächlichen, als auch in den tiefen Schichten bei der Flemmingschen Flüssigkeit und überhaupt bei allen guten Fixierern, vielleicht nur mit Ausnahme der eben erwähnten Erscheinung der Osmiumwirkung, in ihrer normalen Gestalt angetroffen. Bei der oberflächlichen Wirkung der Flemmingschen Flüssigkeit sieht man die Karyosomen wie im Leben, in homogener Umgebung, während sie in den tief fixierten Bildern von mehr oder weniger zahlreichen Körnchen umgeben sind (vergl. Taf. XXVI, Fig. 5, mit 6, 7).

Es gleicht auch bei diesen Kernen das Osmiumbild dem Lebenden, weil in beiden eine homogene Grundsubstanz mit freistehenden Körperchen zu sehen ist. Wir haben keinen Grund daran zu zweifeln, dass der homogene Charakter der Grundsubstanz auch hier, wie im früheren Falle bei den grossen Spermatogonien, den lebenden Verhältnissen entspricht.

Die durch die fällenden Behandlungen feinkörnig werdende Grundsubstanz entspricht der erythrophilen Substanz der Autoren, während die Karyosomen das „Chromatin" vertreten. Weder die Bilder vom frischen Material, noch die vom fixierten, berechtigen zur Annahme irgendwelcher anderen Bestandteile in diesen Kernen als einer Kernflüssigkeit und der Karyosomen.

Auch die Kerne der Spermatogonien, sowohl die der kleinen, als auch die der grossen liefern nach Osmium- und nach Kalibichromatfixation dichte volle Bilder, während sie bei anderen Fixationsmitteln, oder bei der Tiefen-Wirkung der Flemmingschen Flüssigkeit substanzärmer sind (Taf. XXVI, Fig. 6). Es wiederholt sich hier auch die Erscheinung, die ich auf die konservierende Wirkung der Osmiumsäure und des Kalibichromats auf die fett-

artigen Substanzen und auf die Auslösung derselben Substanzen nach den übrigen Fixationen zurückführe.

5. Über die Ruhekerne im allgemeinen.

Den Typus der nukleolären, karyosomfreien Kerne, wie wir ihn bei den grossen Spermatogonien gesehen haben, zeigen im allgemeinen die Kerne der Ei- und Ganglienzellen der Säugetiere, sowie auch zum Teile auch diejenigen der Epithelzellen. Den Typus der karyosomhaltigen kleinen Spermatogonienkerne zeigen die meisten übrigen Kerne, die der Epithelzellen der Leber, der Niere, des Darmes etc. Besondere Beispiele liefern die Zellkerne einiger niederen Tiere: die schon oben erwähnten Kerne der Raupen, denen noch gewisse Kerne der Gastropoden und Arthropoden anzureihen sind. In diesen Kernen sind die Karyosomen kleiner und sind in grösserer Zahl vorhanden, so dass sie den Kern gleichmässig ausfüllen.

E. Korschelt[1]), der die Kerne der Spinndrüsen der Raupen untersuchte, spricht von Makro- und Mikrosomen, daneben aber spricht er auch von einem Gerüstwerke, obwohl von einem solchen nicht einmal in seinen eigenen Zeichnungen eine Spur zu sehen ist. Auch seine Abbildungen sprechen überall für isolierte Körperchen.

Ich kann auch Korschelt nicht beistimmen, wenn er in diesen kleinen Körperchen das hypothetische „Linin" zu erkennen glaubt. Meves[2]) weist darauf hin, dass aus der Wirkung der Osmiumsäure, des destillierten Wassers, der Färbungen insgesamt auf diese Körperchen hervorgeht, dass sie die „Chromatin"-Substanz darstellen, wozu ich bemerken will, dass die Körperchen meinen Karyosomen entsprechen.

Aus der Untersuchung dieser sehr kleinen, Karyosomen enthaltenden Kernarten wurde es mir besonders klar, dass die Bilder der lebenden Ruhekerne nicht so viel vor unseren Augen verbergen, wie man dies allgemein zu glauben pflegt, da ja diese ausnahmsweise sehr kleinen Karyosomen auch im Leben deutlich erkennbar sind.

[1]) E. Korschelt. Über die Struktur der Kerne in den Spinndrüsen der Raupen. Arch. f. mikr. Anat. Bd. 47. 1896.

[2]) Fr. Meves. Zur Struktur der Kerne in den Spinndrüsen der Raupen. Arch. f. mikr. Anat. Bd. 48. 1897.

Eine eingehende Untersuchung der ruhenden Kerne ist sehr wünschenswert, weil es nach dem obigen noch nicht ausgeschlossen ist, dass in anderen Kernen von den erwähnten Typen abweichende Verhältnisse existieren. Für die Mehrzahl der Kerne dürfen wir aber annehmen, dass sie Flüssigkeitstropfen sind, die isolierte Körperchen, Nukleolen und Karyosomen enthalten. Auch zur Annahme einer Kernmembran ist bei den meisten Kernen kein Grund vorhanden.

Hiernach bestimmen drei Dinge das Wesen des ruhenden Kernes: die Kernflüssigkeit, die Nukleolen und die Karyosomen.

Die homogene Kernflüssigkeit kann als die chemische Werkstätte der Nukleolen und Karyosomen betrachtet werden. Die veränderliche Zahl, Grösse und Gestalt der Karyosomen weist in der Tat auf fortwährende Veränderungen hin. Die auffallendsten Veränderungen der Karyosomen aber treten mit Anfang der Mitose auf, wovon weiter unten berichtet wird.

Es ist unbedingt notwendig[1]), die zweierlei Körperchen. Nukleolen und Karyosomen scharf voneinander zu trennen. Durch Osmiumsäure, durch destiliertes Wasser, wie durch Färbungen können sie gut von einander unterschieden werden. Ich kann mich auch der Ansicht nicht anschliessen, dass die beiden Körperchen in genetischem Zusammenhange miteinander stehen.

Die Nukleolen erscheinen schon im ersten Augenblicke ihres Auftretens immer als scharfbegrenzte runde Pünktchen. Die Karyosomen dagegen treten nie, nicht einmal die kleinsten, in Gestalt so regelmässiger runder Punkte auf. Auch treten die mit der Mitose verbundenen Veränderungen in den zweierlei Körperchen nicht gleichzeitig auf, und auch hier zeigt sich ihr Verhalten grundverschieden. Zwar ist das Schicksal der beiderlei Körperchen im Beginne der Mitose, ihr Verschwinden an sich, dasselbe, doch ist die Art des Verschwindens in beiden grundverschieden. Die Karyosomen gehen — wie wir sehen werden — von auf-

[1]) Auerbach bezeichnet sämtliche Körperchen, welche in den Kernen vorkommen mit dem Namen Nukleolen. In Auerbachs Arbeit fällt aber gleich auf, dass in ihr von viel mehr Nukleolen die Rede ist, als in anderen Arbeiten; infolge der gemeinsamen Benennung Nukleolen werden die beiden Körperchenarten in seiner Arbeit nicht genügend unterschieden. (Organlog. Studien 1874, Breslau.)

fallenden Erscheinungen begleitet zugrunde, die Nukleolen hingegen verschwinden kaum merkbar, indem sie sich fortwährend verkleinern.

Alles spricht dafür, dass die beiden Körperchen sowohl bezüglich ihrer Form und Substanz, als auch nach ihrer Entwicklung und ihrem Endschicksale grundverschieden sind.

Der Unterschied zwischen beiden ist ungefähr derselbe, wie der, welcher auch bisher zwischen den Netz-Strukturen und den Nukleolen angenommen wurde. Wie das Kerngerüst von den Nukleolen auch bisher scharf getrennt wurde, ebenso scharf sind auch die Karyosomen von den Nukleolen zu trennen. Schon hieraus ist zu ersehen, dass das „Chromatin" der Autoren durch die Karyosomen vertreten wird.

Es scheint, dass die Substanz der Nukleolen mit fettartigen Stoffen in nahem genetischen Zusammenhange steht. Ihre noch viel intensivere Färbung, als die des „Chromatins" spricht hierfür, da auch bei fettigen Degenerationen sehr intensiv färbbare Körnchen vorkommen, die mit der Entwicklung der fettartigen Substanzen im Zusammenhange stehen. Das Verhalten der Nukleolen gegenüber der Osmiumsäure, sowie ihre Unveränderlichkeit in destilliertem Wasser weisen auf dasselbe hin. Hierbei ist auch der Umstand beweiskräftig, dass bei der Weigertschen Markscheidenfärbung das Einzige, was sich neben den Myelinscheiden intensiv schwarz färbt, die Nukleolen der Nervenzellen sind, während alles übrige entfärbt ist.

Die fettartige Natur der Nukleolen wird dadurch noch wahrscheinlicher, dass Albrecht unabhängig von diesen Erwägungen auf Grund von Beobachtungen über Myelin-Formationen annimmt, dass sich sowohl im Kerne, als auch in den Kernkörperchen fettartige Substanzen finden müssen.

Viele Kerne, wie die erwähnten Spermatogonien-Kerne, besitzen keine Nukleolen, sondern nur in destilliertem Wasser lösliche Karyosomen, woraus folgt, das solche Kerne nach Einwirkung destillierten Wassers vollkommen homogen werden.

Wenn man zu einem in destilliertem Wasser gequollenen und homogen gewordenen Kerne nachträglich Essigsäure zusetzt, dann wird die homogene Kugel zu einer feinkörnigen Niederschlagsmasse; die Karyosomen sind also in destilliertem Wasser zugrunde gegangen, sie sind aufgelöst worden.

Ich erwähne diese Reaktionen, welche am besten an den kleinen Spermatogonien zu demonstrieren sind, auch deshalb, weil Flemming an einer Stelle auch in dem durch destilliertes Wasser homogen gewordenen Kerne ein gewisses Fortbestehen der Kernstrukturen behauptet und meint, dass diese noch nachher durch Essigsäure, wenn auch nicht ganz in ihrer ursprünglichen Form, wieder dargestellt werden könnten. Hiervon kann jedoch sicher keine Rede sein. Die von der Essigsäure erzeugten Fällungen stehen mit den ursprünglichen Formationen, mit den Karyosomen, in gar keinem Zusammenhange mehr.

Der erwähnte Versuch kann auch zur Erörterung des Begriffes „Chromatin" verwendet werden. Da durch destilliertes Wasser die Karyosomen vollständig aufgelöst werden, so werden sie eigentlich zur Kernflüssigkeit; wenn sich aber im Kerne ein wirklicher Nukleolus befand, so bleibt dieser unverändert. Auf diese Weise erhalten wir ein Kernbild, als ob wir es mit einer grösseren nukleolären Kernart zu tun hätten. Aber nicht nur dieses Bild, sondern auch das Bild der sekundären Essigsäure-Fällung ist in beiden Fällen gleich, da wir in den grossen nukleolären Kernen, sowie in den durch destilliertes Wasser homogen gewordenen, nach Einwirkung von Essigsäure oder anderer beliebiger eiweissfällender Mittel eine körnige Fällung der ganzen Kernmasse erhalten, welche der erythrophilen Substanz der Autoren entspricht. Das „Chromatin" kann also sowohl in den ausgewachsenen grossen Kernen, als auch in den mit destilliertem Wasser behandelten verschwinden.

Wie aber deshalb aus den mit destilliertem Wasser behandelten Kernen die „Chromatin"-Substanz sich nicht entfernt hat, ebenso kann nicht angenommen werden, dass in dem grossen nukleosomen- resp. „chromatin"- freiem Kerne kein „Chomatin" vorhanden wäre.

Das Schicksal und die Entwicklung der Chromosomen ist berufen, diese Widersprüche näher zu beleuchten; dies soll der Gegenstand des folgenden Teiles dieser Arbeit sein.

II. Mitose.

Ursprung und Schicksal des Kernfadens.

1. Einleitung.

Von den im Innern des lebenden Kernes sich vollziehenden Vorgängen, als deren Resultat der Kernfaden erscheint, hat

bisher noch niemand etwas gesehen, und man muss auch sogar die Möglichkeit einer unmittelbaren Beobachtung dieser Vorstadien der Mitose im Lebenden für ausgeschlossen halten.

So viel kann an lebenden Material festgestellt werden, dass der Kern grösser wird, die Karyosomen und Nukleolen verschwinden und das der ausgewachsene Kern etwas trüber wird, womit auch alle Beobachtungen erschöpft sind. Mit einem Male tritt aus dieser Trübung der Kernfaden hervor: das Resultat des Vorganges, doch nicht dessen Lösung.

Auch wenn die fixierten Bilder ganz sicher die treuen Kopien des Lebenden wären, bliebe in dergleichen Untersuchungen noch immer die oft schwierige Feststellung der richtigen Aufeinanderfolge der Bilder übrig. In den vorliegenden Untersuchungen verschwinden diese Schwierigkeiten neben den Schwierigkeiten der Beurteilung der fixierten Bilder.

In den Prophasen der Mitose, welche hauptsächlich der Gegenstand dieser Untersuchungen sind, erreichen die Schwierigkeiten ihren Höhepunkt darin, dass ein und dieselbe Phase nicht nur durch die Wirkung verschiedener Fixierer abweichende Bilder gibt, sondern auch bei ein- und demselben Fixierungsmittel in mehreren voneinander gänzlich abweichenden Formationen erscheint. So schien es im Anfange fast unmöglich einen Weg zur Lösung zu finden, da ja auch die lebenden Verhältnisse in diesem Labyrinthe der Bilder keinen Pfad weisen.

Es stellte sich heraus, dass die in Rede stehenden Stadien des Kernlebens im Verhältnis sowohl zum ruhenden Kerne, als auch zu den späteren Phasen der Mitose, zur Entstehung von Kunstprodukten gleichsam prädestiniert sind. Der Kern ist in der Phase, wenn er seinen Charakter als ruhender Kern aufgibt, der mitotische Faden aber noch nicht erschienen ist, gegen Fixationsmittel ungemein empfindlich. Dies ist vielleicht aus dem Umstande verständlich, dass gerade ein Übergangsstadium besteht, in welchem die alte Ordnung schon zerstört, die neue jedoch noch nicht entstanden ist.

In nachfolgender Beschreibung werde ich die Reihenfolge einhalten, welcher ich bei meinen Untersuchungen selbst gefolgt bin und so will ich mit den gewöhnlichen Teilungen der Spermatogonien beginnen. Bei diesen sehen wir bekanntlich die einzelnen Stadien nicht durch so viele Exemplare vertreten, wie in den Reifungs-

teilungen, dafür aber ist die Mannigfaltigkeit der verschiedenen Stadien umso grösser.

2. Prophasen der gewöhnlichen Mitosen der kleinen Spermatogonien in tiefen Schichten des fixierten Objektes.

Sobald in den Spermatogonien-Nestern einige Zellen, gewöhnlich vier bis fünf nebeneinander, sich auf einmal gleichmässig vergrössern, können wir schon bestimmt wissen, dass sie sich zur Mitose anschicken. Während des Wachsens nehmen sie gewöhnlich eine ovale Form an. Solche sich zur Mitose anschickenden Nester standen mir in gut fixiertem Zustande und intensiv schwarz gefärbt in grosser Menge und Mannigfaltigkeit zur Verfügung. Trotzdem konnten mir diese Zellen, wie es aus dem Folgenden ersichtlich wird, über die ersten Phasen der Mitose keine Orientierung geben, wofür auch der Umstand verantwortlich gemacht werden kann, dass ich nach dem allgemeinen Brauch zuerst nur die Bilder der tieferen Schichten des Präparates in Betracht gezogen habe.

Aus dem Vorstehenden wissen wir schon, dass bei Kalibichr.-Essigs.-Fixation die ruhenden Kerne der kleinen Spermatogonien mit körnigen Niederschlägen erfüllt sind, in welchen die isolierten Karyosomen in ihrer ursprünglichen Gestalt sichtbar bleiben.

Die Kerne unterscheiden sich schon in den allerersten Phasen ihres Teilungswachstums deutlich von ihren ruhenden Nachbaren dadurch, dass beide Bestandteile des Kernes, die Grundsubstanz und die Karyosomen, sich gleichzeitig verändern. Zuerst verlieren die Karyosomen ihren ursprünglichen Charakter, indem sie sich in grössere mit Fortsätzen versehene Flecken verwandeln (Taf. XXVI, Fig. 8a), dann treten auch in der früher gleichmässig körnigen Grundsubstanz Ungleichmässigkeiten, hellere Stellen auf. (Taf. XXVI, Fig. 10).

Der Untersucher ist diesen Stadien gegenüber in einer schwierigen Lage: denn so leicht es ist, diese Stadien an der Unregelmässigkeit der Formationen zu erkennen, ebenso grosse Schwierigkeiten bereitet die nähere Analyse derselben. Ich hatte die reinen, schwarzgefärbten tadellosen Bilder beliebig dünner Schnitte vor mir, ich beobachtete und kritisierte sie fortwährend

und konnte mit ihnen doch nichts anfangen. Endlich zog etwas im Charakter der Grundsubstanz meine Aufmerksamkeit an sich. Die körnige Grundsubstanz des ruhenden Kernes, die eine Zeitlang auch noch im wachsenden und schon einige helle Stellen zeigenden Kerne noch den gleichen Bau zeigt, wandelt sich mit einem Male um, indem die Körner verschwinden und nur homogene Flecken, Streifen und Sterne sichtbar sind. (Taf. XXVI, Fig. 9, 12.)

Wir stehen hier vor einer wichtigen Veränderung. Die Unregelmässigkeit der Bilder ist als eine beständige Erscheinung zu konstatieren. An Stelle des scholligkörnigen Niederschlages des ruhenden Kernes erscheint auf einmal eine neue Formation. Diese Umwandlung der Grundsubstanz vollzieht sich zwar gesetzmässig, das Resultat der Veränderungen selbst zeigt jedoch kein regelmässiges Bild.

Das wichtigste in der Umwandlung ist, dass aus der körnigen Grundsubstanz des Ruhekernes eine Substanz von homogenem Charakter entstanden ist. Die aus dieser homogenen Substanz bestehenden Flecken und Streifen erscheinen aber in unendlich wechselnden Formationen, wodurch eine grosse Unregelmässigkeit der Bilder bedingt wird. Gleichzeitig greifen auch die hellen Flecken um sich, wobei sich auch der ganze Kern bedeutend vergrössert.

Diesen neuen, homogenen, oft streifenartigen Formationen musste ich erst, trotz ihrer Unregelmässigkeit, eine Bedeutung für die Mitose beilegen. In gewissen Stadien ist ja im Kerne gar keine andere Formation vorhanden, und so war es naheliegend, sie mit der Entwicklung des Kernfadens in Zusammenhang zu bringen.

Ich muss noch bemerken, dass bei der Fixation in Flemmingscher Flüssigkeit die Verhältnisse ganz ähnlich sind. Die Bilder sind auch hier von demselben Charakter, sie entbehren in diesen Stadien auch hier jeder Regelmässigkeit: die Karyosomen und die Grundsubstanz verhalten sich auch ähnlich.

Übergangsbilder von diesen Formationen zum Kernfaden könnte man natürlich leicht finden, da der Nachweis von „Übergangsbildern“ in cytologischen Untersuchungen zum Beweise eines schon aufgetauchten Gedankens überhaupt auf keine grossen Schwierigkeiten stösst. Die Präparate, die nicht nur „fixiert“ sind, also nur einzelne Phasen erstarrt zeigen, sondern

teilweise auch Kunstprodukte sind, können zur scheinbaren Stütze beliebiger Annahmen ein dankbares Material liefern. Auch die Phantasie des Beobachters arbeitet unfreiwillig in dem engen Kreis der mikroskopischen Bilder, sie will die enge Welt dieser Bilder womöglich ausdehnen, die fixierten Bilder auf jede Weise beleben. In der Tat begegnete ich auch solchen Bildern, die für die Entwicklung des Kernfadens aus diesen Formationen hätten zeugen können.

Gewisse Winkelbrechungen dieser bizarren Formationen, von welchen ein sehr kleiner Teil in Taf. XXVI, Fig. 9 gezeichnet ist, erinnerten an jene Stadien, in welchen der schon gut erkennbare Faden auch rechtwinkelige Knickungen aufweist (Taf. XXVI, Fig. 13, 14), welche Stadien auch wirklich einander nahe stehen. So würde die Entwicklung des Kernfadens als das Zusammenfliessen dieser unregelmässigen, neu aufgetauchten Formationen erscheinen. Dies alles könnte leicht aus den fixierten Bildern gefolgert werden, wenn es nicht, auf einem ziemlichen Umwege, offenbar geworden wäre, dass diese eigentümliche neue Formation ein grobes Kunstprodukt ist.

Die Methoden der heutigen cytologischen Untersuchungen gebieten uns nicht nur mit unseren Folgerungen vorsichtig zu sein, sondern auch unsere Resultate, soweit es möglich ist, durch andere Untersuchungen zu kontrollieren. Zu dieser Kontrolle boten sich von selbst die Reduktionsmitosen dar. Die Teilungen stehen bei diesen in noch grösserer Zahl zur Verfügung, als bei den Spermatogonien, deren Mitosen zwar allerlei Stadien darboten, aber die einzelnen Stadien in relativ geringer Anzahl; in den Teilungen der „Spermatocyten" sind hingegen einzelne Stadien in grosser Zahl vertreten.

3. Prophasen der Reduktionsmitose, „Spermatocyten" der Autoren, nach Einwirkung der Flemmingschen Flüssigkeit.

Vor allem muss hervorgehoben werden, dass der Begriff „Spermatocyte" in seiner heutigen Verwendung, die sie als Zelle mit ruhendem Kern betrachtet, nicht zutrifft. Nach den gegenwärtigen Ansichten sollte der „Spermatocyt" der der Reduktionsteilung zum Ausgange dienende ruhende Kern sein.

Die „Spermatocyten" des Salamanders mit deutlich sichtbaren Faden beschrieb zuerst Flemming als ruhende Kerne. In meiner vorausgeschickten „Kritik" wies ich darauf hin, dass diese Kerne schon zur Mitose gehören. Meves beschrieb ein anderes, etwas früheres Stadium der „Spermatocyten" mit sternartigen Formationen als ruhende Kerne. Diese sind aber ebenso keine ruhenden Kerne, wie die von Flemming beschriebenen: sie unterscheiden sich nur darin von einander, dass der von Meves beschriebene Zustand ein früheres, dem ruhenden Kerne näherstehendes Stadium bedeutet. Diese Deutungen stammen daher, dass man zur Zeit die Entwicklung der „Spermatocyten" und den Verlauf der Reduktionsteilung als zeitlich getrennte Erscheinungen betrachtet. Die „Spermatocyten-Entwicklung" gehört aber schon durchaus zur Reduktionsmitose.

Das Wachsen der „Spermatocyten" ist nichts anderes, als die Wachstumsphase der Reduktionsteilung; gerade so, wie bei jedem sich zur Teilung anschickenden Kerne, besteht das erste Stadium auch hier im Wachsen des Kernes. Nun wird diese allgemeine mitotische Erscheinung nach den heutigen Beschreibungen als ein besonderer Vorgang, als „Spermatocyten"-Entwicklung aufgefasst. Nach diesen Ansichten sollen die ruhenden Kerne der Spermatogonien anwachsen, um wieder in einen anderen Ruhezustand, in den der „Spermatocyten" überzugehen. Der Widerspruch liegt aber auf der Hand. Warum sollte der Kern den Ruhezustand verlassen, anwachsen, und dann wieder in den Ruhezustand übergehen? Die Entwicklung der „Spermatocyten", d. h. das Wachsen der Spermatogonien ist eigentlich nichts anderes, als der Beginn der Reduktionsteilung. Die Eigentümlichkeiten dieser Teilung, die sowohl im früheren, als auch im späteren Stadium gleich auffallend sind, ändern an dem Wesen der Sache nichts.

In den Hodenkanälchen kommt sonach nur eine einzige Art von ruhenden Kernen vor, nämlich die Spermatogonien-Kerne, welche, wie bekannt, durch ihre zeitweilig auftretenden Teilungen die Zellenelemente in den Samenkanälchen vermehren; das sind die Teilungen, von welchen in den früheren Kapiteln die Rede war, und die ich gewöhnliche Teilungen der Spermatogonien nannte.

Die ältesten Spermatogonien (im Hoden höherer Tiere die zum Lumen näher befindlichen), die im Salamander-Hoden von

den grossen Spermatogonien am weitesten entfernt sind, schicken sich nicht vereinzelt, sondern in grösseren Gruppen zur Teilung an. Sie treten in einen modifizierten, länger als gewöhnlich dauernden Teilungsverlauf ein, in welchem gerade das Auftauchen wichtiger Modifikationen, besonders die längere Dauer der einzelnen Stadien den Grund zu dem in Rede stehenden Missverständnis bildete. Wie die Wachstumsperiode der Reduktionsteilung bisher als isolierte Erscheinung, als „Spermatocyten-Entwicklung" erschien, so führte das Längerdauern dieser ersten Teilungsphasen zur irrigen Annahme, als würden hier ruhende Kerne vorliegen.

Die Reifungsteilung nimmt also nicht mit den irrig gedeuteten „Spermatocyten" ihren Anfang, sondern mit den Spermatogonien, und die „Spermatocyten" der Autoren stellen schon ein Stadium der Mitose dar. Bei den Reifungsteilungen müssen wir also von denselben Ruhekernen ausgehen, wie bei den früheren gewöhnlichen Teilungen der Spermatogonien.

Statt von „Spermatocyten" wäre es immer korrekter, von Prophasen der Reduktionsmitose zu sprechen, da jedoch jenes Wort augenscheinlich nicht eliminiert werden kann, werde auch ich es im folgenden weiter gebrauchen, doch sei betont, dass ich unter diesem Ausdrucke immer nur eine Phase der Reduktionsmitose verstehe.

Die Wirkung der Flemmingschen Flüssigkeit auf die „Spermatocyten" des Salamander-Hodens bildete schon den Gegenstand einer Diskussion zwischen Flemming und Rawitz. Rawitz[1]) schreibt über diese Wirkung folgendes: „Während die Kerne der in zentralen Partien der Organe gelegenen Zellen das allgemein und mit Recht als normal betrachtete Aussehen haben (?) — mit Recht: denn man sieht die betreffenden Strukturen auch in frischen Präparaten (?), zeichnen sich die Kerne der peripheren Partien durch die Abwesenheit der normalen Strukturen aus etc." Rawitz erklärt das Fehlen der Strukturen aus vermeintlichen „Chromatin"-Zertrümmerungen, während Flemming den Grund der Unsichtbarkeit derselben in Lichtbrechungsverhältnissen sucht.

[1]) Dr. B. Rawitz: Über den Einfluss der Osmiumsäure auf die Erhaltung der Kernstrukturen. Anat. Anzeiger 1895, Bd. X., pag. 777.

Aus dieser Diskussion wurde es aber klar, dass bisher kein Grund vorhanden war, entweder die eine oder die andere für die dem Lebenden entsprechende Formation zu halten. Die Aussagen von Rawitz über die Sichtbarkeit der lebenden Strukturen können nur auf die ganz späten Stadien mit ausgebildetem Knäuel oder auf die Ruhekerne bezogen werden, da wir ja im Leben vor dem Erscheinen des Fadens nichts sehen, und die Wirkung der Fixierungsmittel noch nicht nach Verdienst gewürdigt wurde. Rawitz kennzeichnet übrigens seine Kontroverse mit Flemming objektiv und treffend, wenn er über die beiderseitige Argumentation sagt: „So steht also — wie gesagt — Deutung gegen Deutung."

In meiner Arbeit[1]) wies ich auf den Umstand hin, dass die oberflächliche Wirkung der Flemmingschen Flüssigkeit in solch auffallender Weise nur an diesen „Spermatocyten"-Kernen beobachtet werden kann. In den Abbildungen meiner erwähnten Arbeit ist sichtbar, dass die in der Peripherie nebeneinander liegenden „Spermatocyten"- und Spermatogonien-Kerne auch bei ganz gleichen Fixations-Verhältnissen sehr verschieden aussehen. So wies ich schon damals darauf hin, dass dieses homogene Aussehen der „Spermatocyten"-Kerne ausser den von Flemming und Rawitz diesbezüglich erwähnten Faktoren in erster Reihe durch einen sehr wichtigen Faktor, durch den Zustand des Kernes beeinflusst werde.

Die Spermatocyten sind bekanntlich bei der oberflächlichen Wirkung meistens ganz homogen, sie zeigen keine Strukturen. Die Kerne der tiefer liegenden Zellen zeigen dagegen eine sehr auffallende sternförmige, intensiv färbbare Formation. (Vergl. in Taf. XXVII d mit a.)

Von der Peripherie zum Zentrum der Hodenläppchen vorschreitend, sind auch anderweitige Bilder zu treffen; während in den zwei bis drei äussersten Zellenreihen die Kerne meistens fast ganz homogen sind, beginnen in den folgenden Reihen gewisse Formationen in ihnen allmählich sichtbar zu werden, in der siebenten bis achten Reihe werden diese immer deutlicher und besser färbbar, endlich treten im Zentrum die sternförmigen Formationen in ihrer ganzen Deutlichkeit zu Tage. (Taf. XXVII, Fig. 6, 8.)

---

[1]) Über die Fixierungs- (Härtungs-)Flüssigkeiten. Arch. f. mikr. Anat. 1898. Bd. 52.

Unter diesen bunten Bildern finden sich neben solchen, die miteinander in Zusammenhang gebracht werden können auch solche, deren Charakter sehr verschieden ist. Die peripheren und zentralen Bilder sind so ungleich, dass man deren Zusammengehörigkeit, wenn man nicht ganz bestimmt wüsste, dass es sich um ein und dieselbe Kernart handelt, nicht einmal ahnen könnte. Von diesen verschiedenen Bildern wurden nach den heutigen Anschauungen, wie auch aus dem Rawitzschen Zitate ersichtlich ist, die zentralen Bilder für die den normalen Verhältnissen entsprechende gehalten. Es warf auch niemand die Frage auf, ob eigentlich von diesen vielerlei Bildern nicht etwa ein anderes Bild das richtige sein könnte. Rawitz und Flemming stritten auch nicht darüber, ob die zentralen oder peripheren Bilder die richtigen seien — beide halten unstreitig die zentralen Bilder für die naturgetreuen — sondern weichen nur in den Erklärungsversuchen der peripheren homogenen Bilder voneinander ab.

Den ersten Impuls zur richtigen Deutung dieser Verhältnisse gab das Aufsuchen solcher Schnitte, in welchen die „Spermatocyten" und Spermatogonien unmittelbar nebeneinander an der Peripherie liegen, wo also die beiden Arten von Zellen notwendigerweise in absolut gleicher Weise der Einwirkung des Fixierers ausgesetzt waren. Da war das Ergebnis doch ein ganz verschiedenes (Taf. XXVII, Fig. 1).

In diesen Präparaten, wo die beiderlei Kerne der Einwirkung der Flüssigkeit augenscheinlich vollkommen gleichartig ausgesetzt waren, verschwindet nur in den „Spermatocyten" das „Chromatin", in den unmittelbar benachbarten Spermatogonien aber bleibt nicht nur das „Chromatin" erhalten, sondern es entspricht das Bild auch vollkommen dem Lebenden und ist auch die Färbbarkeit der Karyosomen, wie aus den Abbildungen ersichtlich ist, tadellos; in den an der Peripherie liegenden „Spermatocyten" aber sehen wir ausser einigen sehr kleinen Nukleolen in der Regel nichts, weder im gefärbten, noch im ungefärbten Präparat (Taf. XXVII, Fig. 1 d).

Da bei der oberflächlichen (peripherischen) Wirkung das Aussehen der Spermatogonien ganz den Bildern lebender Kerne entspricht, so müssen wir auch an die Möglichkeit denken, dass auch die „Spermatocyten" bei gleicher Einwirkung dem Lebendigen

ähnlichere Bilder liefern. Man muss mit dieser Möglichkeit umsomehr rechnen, als wie gesagt, bisher gar kein Grund vorhanden war, irgend eines von den vielen Bildern, welche diese Zellen bei Wirkung der Flemmingschen Flüssigkeit zeigen, bezüglich der Lebenstreue zu bevorzugen. Da ich aber den Vorteil der peripherischen Wirkung bezüglich der Spermatogonien beweisen konnte, so bleibt es kaum verständlich, warum sie gerade für die Spermatocyten unvorteilhaft wäre, wie es die Autoren bisher meinten, die zur Erklärung der Erscheinung hypothetische „Zertrümmerungen", „Lichtbrechungsverhältnisse", „Überfixationen" etc. annahmen. Eine nähere Klärung dieser Frage können wir nur von der Berücksichtigung der Wirkung der Fixierungsmittel erwarten.

Wenn wir nun die Wirkung der Fixierungsmittel erwägen, so gelangen wir logisch zu dem Resultat, dass gerade die peripherische (oberflächliche) Wirkung diejenige ist, welche in erster Reihe unser Vertrauen verdient; bei dieser Einwirkung kommt jener Faktor zur Geltung, den man seit jeher zu erwähnen gewohnt war, dass nämlich die Fixierungsmittel müssen momentan auf die lebenden Zellen wirken; doch war dieses Moment bisher nicht berücksichtigt worden, wie die Diffusionsverhältnisse überhaupt nicht in Betracht gezogen wurden.

Man muss aber stets den wichtigen Umstand vor Augen halten, dass auch bei den für die schnellsten Fixierungsmittel gehaltenen Flüssigkeiten im Innern des Objektes die Wirkung auf dem Wege der Diffussion nur sehr langsam und allmählich zur Geltung kommt. Bei chemischen Fixationen kann von einer momentanen Wirkung im Innern des Objektes keine Rede sein; die fixierenden Bestandteile kommen ja erst nach mehreren Stunden, ja selbst nach Tagen, zur Geltung und zwar gelangen sie erst sehr verdünnt ins Innere der Objekte, und es können Tage und Wochen vergehen bis zur vollständigen Durchtränkung.

Die notwendige Folge der langsamen Diffusion ist, dass im Zentrum die Zellen lange Zeit ohne Einwirkung bleiben, so, dass sie auch im besten Falle hier gewissen Veränderungen unterliegen müssen, bevor die Fixierungsbestandteile auf sie einwirken können. Bemerkenswert ist auch der Umstand, dass auf dem Wege der Diffusion die einzelnen Bestandteile der Flüssig-

keiten zuerst nur in grosser Verdünnung einwirken, sodass die Zellen zunächst mit verdünnten Fixierungsmitteln in Berührung kommen. Dieses Stadium der Fixation ist eben für das gefährlichste zu halten.

Auch bei den kleinsten Stückchen, z. B. von 1—2 mm Durchmesser, müssen wir diese Verhältnisse in Betracht ziehen und auch bei diesen in den zentralen Teilen Veränderungen annehmen, die bereits eintreten, bevor die Fixierungsflüssigkeit, langsam diffundierend, zu ihnen vordringt.

Die in den zentralen Partien gelegenen Kerne erscheinen, abgesehen von den erwähnten bizarren ästigen Figuren hell, als wären sie ohne Grundsubstanz (s. Taf. XXVII, Fig. 4, 6, 8), während die Kerne der an der Peripherie liegenden Zellen eine, den ganzen Kern ausfüllende Grundsubstanz aufweisen (s. Taf. XXVII, Fig. 5, 7).

Alle Tatsachen berücksichtigend, komme ich notwendigerweise zu dem Resultate, dass die bizarren Formationen der zentralen Kerne nichts anderes, als Kunstprodukte sind, und dass eben die peripherischen Bilder diejenigen sind, die der Wahrheit mehr entsprechen. Die peripheren Kerne zeigen auch keine besonderen Konturen, geradeso wie die frisch untersuchten. Sie erscheinen auch so, wie die lebenden Kerne, gleichmässig ausgefüllt.

Was entspricht nun in Wirklichkeit diesen sternförmigen Kunstprodukten? Diese Frage wird nicht so leicht zu beantworten sein, da wir noch etliche Kernbilder haben, zwischen denen wir wählen müssen. Selbst bei der peripherischen Wirkung der Flemmingschen Flüssigkeit sind mehrere verschiedenartige Bilder vorhanden, weiter unten wird dann noch von der Kaliessigsäure-Fixation berichtet, bei welcher dieselben Kerne wieder ganz anders gestaltet erscheinen. Nähere Anhaltspunkte werden wir aus der Vergleichung beider Bilderarten gewinnen.

Was die Flemmingsche Flüssigkeit anbelangt, so ist zuerst daran festzuhalten, dass die mehr homogenen peripheren Bilder dem natürlichen Zustande am nächsten kommen, und dass diese Homogenität keine spezifische Osmiumwirkung ist. Ich bemerke auch schon hier, dass dieser homogene Zustand des Kernes im folgenden als Charakter der sich zur Mitose anschickenden Kerne sich entpuppen wird, da im Anfange der Mitose jede

vorher bestehende Formation in erster Reihe in diffuse Verteilung übergeht, wie alsbald erwiesen werden soll.

4. Zerfall der Karyosomen.

Wenn meine Behauptung, dass diese diffuse Verteilung der Substanz der Spermatocytenkerne eine allgemeine Erscheinung der Mitose darstellt, richtig ist, so muss man auch bei anderen Teilungen ähnlichen Erscheinungen begegnen. Hier bieten sich nun die gewöhnlichen Teilungen der Spermatogonien, von welchen schon oben die Rede war, als ein vorteilhaftes Untersuchungsobjekt dar.

Die Beschreibung der Teilungen der Spermatogonien geschah vorhin auf Grund der bei der zentralen Einwirkung erhaltenen Bilder. Diese sind auch von den übrigen Forschern wegen der an ihnen hervortretenden auffallenden Strukturen vorzugsweise in Betracht gezogen worden. Auch sind in der peripherischen Einwirkungszone die Teilungsbilder seltener anzutreffen. Ich wandte meine Aufmerksamkeit besonders diesen Bildern zu, die nach dem oben Erörterten den natürlichen Zuständen mehr entsprechen müssen.

Es stellte sich nun heraus, dass auch bei den gewöhnlichen Teilungen der Spermatogonien zuerst die geformten Bestandteile des Kerns alle verschwinden und dadurch eine homogene Beschaffenheit desselben entsteht. Diese Erscheinung, die an lebenden Kernen nur im allgemeinen konstatiert werden kann, lässt sich in den fixierten Bildern der Spermatogonien von Schritt zu Schritt verfolgen.

So fand ich ganz eigentümliche Bilder in der peripherischen Wirkungszone der Flüssigkeiten, welche nur als Zerfall der Karyosomen gedeutet werden können (Taf. XXVI, Fig. 8a und 11). Aus diesen Bildern ist es ersichtlich, dass in dem wachsenden Kerne die Karyosomen sich erst fleckig ausbreiten, auch erscheinen an ihren Oberflächen Fortsätze und entstehen in ihrem Innern Vakuolen; alle diese Erscheinungen leiten den Schwund der Karyosomen ein. Sämtliche Karyosomen eines Kernes zeigen gleichzeitig diese Erscheinungen, wodurch der Kern immer homogener wird und endlich entsteht auch hier ein ähnlicher Zustand, wie er bei den „Spermatocyten“ schon längst die Aufmerksamkeit auf sich lenkte.

Wir werden später zeigen können, dass zwischen den zwei Teilungsarten, der gewöhnlichen und der Reduktions-Teilung, wichtige Unterschiede bestehen. Ein solcher Unterschied besteht schon in diesen frühen Stadien darin, dass bei den gewöhnlichen Teilungen sofort nach der diffusen Verteilung der Karyosomen, ja sogar schon während des Zerfalls derselben, eine neue Formation, die erste Spur des Fadens erscheint (Taf. XXVI, Fig. 3 a), was auch mit dem schnellen Verlaufe der gewöhnlichen Mitose übereinstimmt. Bei der Reduktionsteilung dagegen dauert diese diffuse Verteilung entsprechend der längeren Dauer des ganzen Prozesses auch länger.

Um dieselbe Erscheinung, d. i. das Verschwinden der Karyosomen, auch im ersten Stadium der „Spermatocyten" der Autoren zu sehen, muss man sich eines Hodens bedienen, in welchem eben die massenhafte Reduktionsteilung beginnt, oder was dasselbe bedeutet, die „Spermatocyten-Entwicklung" ihren allerersten Anfang nimmt. Einen solchen in der Entwicklung begriffenen Spermatocyten zeigt Taf. XXVII, Fig. 2 a und 10.

Allein wenn ich auch nicht in der Lage wäre, in meinen Abbildungen einen solchen Übergangskern zeigen zu können, so müsste das Bestehen eines solchen Übergangszustandes schon als notwendige Folgerung angenommen werden, da ja jeder homogene „Spermatocytenkern" durch die Umwandlung eines Spermatogonienkernes entsteht, was ja ohne das Verschwinden der Karyosomen nicht verständlich wäre.

Gehen wir nun aber in unseren Folgerungen einen Schritt weiter. Ich fand, dass der homogene Charakter der Kerne in der peripherischen Wirkungszone in erster Reihe eine Teilungserscheinung ist. Ich habe die Anfangsstadien beider Teilungsarten in der peripherischen Wirkungszone verglichen und das Verschwinden der Karyosomen in beiden Fällen übereinstimmend gefunden.

Nach diesen Erfahrungen an der peripherischen Zone kehren wir nun wieder zu den Bildern der zentralen Wirkungszone zurück. Wie sind nunmehr diese Bilder zu deuten?

Da in der peripherischen Wirkungszone bei diesen beiden Teilungen eine gewisse Übereinstimmung vorhanden war, so muss man erwarten, auch in der zentralen Zone eine ähnliche Übereinstimmung zu finden. So gelangte ich zu dem Resultate,

dass die unregelmässigen Formationen der Spermatogonien nichts anderes sind, als eine den sternigen Formationen der „Spermatocyten“ entsprechende Erscheinung. (Vergl. Taf. XXVI, 12 mit Taf. XXVII, 6, 8.)

Sind diese eigenartigen Formationen auch Kunstprodukte, so sind sie dennoch für die allerersten Anfangsstadien der Mitose charakteristisch. So wurde mir die Bedeutung der sehr eigentümlichen Kernbilder der grossen Spermatogonien klar, wie sie in Taf. XXV, Fig. 6 u. 7 gezeichnet sind, über welche ich mir lange keine Vorstellung machen konnte. Sie stellen alle das erste Anfangsstadium der Mitose vor; doch sind sie nur als Kunstprodukte zu betrachten.

5. Ursprung des Fadens bei den gewöhnlichen Mitosen der Spermatogonien.

Die soeben beschriebenen Verhältnisse berühren bereits die schwierigsten Fragen unseres Gegenstandes, den Ursprung des Kernfadens. Ich werde aber auch in dieser Frage zuerst die gewöhnlichen Teilungen der Spermatogonien betrachten, und nachher die Reduktionsteilung.

Bei den Teilungen der grösseren Spermatogonien kann in der peripherischen Wirkungszone der Flemmingschen Flüssigkeit die Entstehung des Fadens bis in die frühesten Stadien verfolgt werden. Besonders an den mittelgrossen Spermatogonien konnte ich beobachten, dass gleich nach dem Zerfall der Karyosomen in der homogenen Grundsubstanz des Kernes kleine, an der Grenze der Sichtbarkeit stehende Pünktchen anftreten, welche schon sehr früh nicht als selbständige isolierte Körperchen, sondern als Teile gewisser mutmasslicher Formationen erscheinen (Taf. XXVI. Fig. 3a u. b, Taf. XXV, Fig. 8a).

Zu dieser Zeit kann der angewachsene Kern noch ein mannigfaltiges Bild zeigen, da die letzten Spuren der Karyosomen, eventuell der Nukleolen und auch die oben erwähnte feine neue Formation gleichzeitig in ihm vorhanden sein können, wie es in Taf. XXVI, Fig. 3a sichtbar ist. Bald stellt sich jedoch heraus, dass von diesen drei Bildungen nur die letztgenannte eine Zukunft hat, indem sehr bald jene wichtigen Bilder entstehen, in welchen alles verschwunden ist, bis auf die neuen feinen Formationen (Taf. XXVI, Fig. 3 b, Taf. XXV, Fig. 8 b).

In diesen Stadien stellt sich auch klar heraus, dass die zuerst aufgetauchten kleinen Pünktchen eigentlich den Winkelbrechungen sehr feiner Fadenbildungen entsprechen. Diese Winkelbrechungen sind auch später noch sichtbar, wenn der Faden schon mehr entwickelt und bedeutend dicker geworden ist (Taf. XXV, Fig. 9, Taf. XXVI, Fig. 16). Das punktartige Aussehen derselben ist so charakteristisch (siehe besonders Taf. XXV, Fig. 8 a, b), dass wir mit Hülfe derselben die Erscheinung bis zur Grenze der Sichtbarkeit verfolgen können, denn diese Winkelbrechungen sind es, die zuerst als kleine Pünktchen auftauchen und wahrnehmbar werden.

Diese Verhältnisse können besonders an den grossen und mittelgrossen Spermatogonien studiert werden. An diesen kann ohne jeden Zweifel festgestellt werden, dass der Faden in der Tat aus unendlich feinen Bildungen seinen Ursprung nimmt. Dass diese feinen Anfangsformationen tatsächlich der Entwicklung des Fadens entsprechen, braucht an diesen Objekten nicht näher bewiesen zu werden, denn von diesen feinen Formationen führt der Weg direkt zu dem in der ganzen Ausdehnung des Kernes auftretenden feinen und deutlich sichtbaren Faden. Sobald wir die feinsten Formationen wahrnehmen, d. h. die erwähnten Pünktchen sehen, merken wir auch sofort im Charakter derselben den unmittelbaren Zusammenhang mit dem feinen Anfangsfaden.

Eine besondere Bedeutung in diesen Erscheinungen hat der Umstand, dass der Faden als vollkommen neues, selbständiges Gebilde aus der Konzentration einer diffus verteilten Masse entsteht und als ein neu entstehendes Gebilde zuerst nur in ausserordentlicher Feinheit erscheint, um erst stufenweise stärker zu werden. Das bisher bekannte ständige Dicker- und Stärkerwerden des Fadens ist nur eine Fortsetzung, die letzte Phase dieser von Anfang an allmählich fortschreitenden Erscheinung.

Besonders bemerkenswert ist ferner bei diesen gewöhnlichen Teilungen, dass der feine Kernfaden vom ernsten Momente seiner Entstehung mit glatter Oberfläche und Konturlinie versehen, wie mit einfachen feinen, reinen Federstrichen gezeichnet erscheint. Es ist ausserdem noch von Wichtigkeit, dass die Entwicklung des Fadens innerhalb des ganzen Kerns auf einmal beginnt, und dass der Faden vom Anfang an als zusammenhängendes Ganzes zu betrachten ist (Taf. XXV, Fig. 8 b und Fig. 9).

Es ist sehr auffallend, dass die Anfangsstadien des Fadens nur in der peripherischen Wirkungszone zu beobachten sind, welcher Umstand damit zu erklären ist, dass diese Anfangsstadien der Mitose in der zentralen Wirkungszone zugrunde gehen.

Zum Studium des Ursprunges des Kernfadens sind die kleinen Spermatogonien nicht vorteilhaft. Von der Entstehung des Kernfadens erhielt ich bei ihnen keine so überzeugenden Bilder, wie bei den grossen Spermatogonien; man darf aber annehmen, dass die Verhältnisse auch bei ihnen wesentlich die gleichen sind. Auch hier zeigen die Bilder aus der peripherischen Zone am klarsten den Faden, jedoch ist es mir nicht gelungen, die unendlich feinen Formationen, wie in den obigen Zellen aufzufinden. Die Kerne der kleinen Spermatogonien sind reich an Karyosomen, die Auflösungserscheinungen der vielen Karyosomen aber verdecken so sehr die ersten Spuren des Fadens, dass wir hierin vielleicht auch den Grund für die Schwierigkeiten der Beobachtung finden können. Hieraus erklärt sich, dass wir bei diesen Kernen den Eindruck gewinnen, als ob nach der Lösung der Karyosomen sofort ein dicker Faden erschiene. Hierzu kommt noch, dass die Kerne viel kleiner sind, als die obigen, und schon deshalb zur Untersuchung weniger geeignet sind. Wir gehen daher zu den Reduktionsmitosen über, bei welchen die Untersuchungen der fraglichen Erscheinungen weitaus lehrreicher sind.

6. Ursprung des Fadens bei der Reduktionsmitose.

Durch die Wirkung der Kalibichromat-Essigsäure werden die Verhältnisse für den ersten Anblick komplizierter. Die Zahl der mannigfaltigen Bilder der „Spermatocyten" wird noch grösser und es erscheinen wieder neuere, von den früher beschriebenen abweichende Formationen. Auch bei dieser Flüssigkeit besteht zwischen der peripherischen und zentralen Wirkungszone ein grosser Unterschied (vergl. Taf. XXVIII, Fig. 5 a mit 5 b). Auch hier erscheinen die an der Peripherie momentan fixierten Kerne anders beschaffen, als die zentral gelegenen langsam fixierten. Die Formationen der zentralen Kerne sind so beschaffen, wie die der zentralen Kerne bei der Flemmingschen Flüssigkeit, d. h. sie bestehen in beiden Fällen aus sternförmigen, bizarren, deutlich sichtbaren und färbbaren Bildungen (vergl. Taf. XXVIII, Fig. 4

mit Taf. XXVII, Fig. 6, 8). Der Umstand, dass in beiden Fällen die zentralen Bilder übereinstimmen, liefert aber für ihre Lebenstreue, wie wir noch näher sehen werden, durchaus gar keinen Beweis.

Obwohl die peripherischen Kerne der „Spermatocyten" bei den beiden Flüssigkeiten auf den ersten Blick sehr verschieden erscheinen, besitzen sie trotzdem einen wichtigen gemeinsamen Zug, der darin besteht, dass sie in beiden Fällen in ihrer ganzen Ausdehnung dichter ausgefüllt sich darstellen, und dass die Substanz des Kernes sich in feinerer Verteilung befindet, als in den zentral gelegenen Kernen.

Die Wirkung der Kaliessigsäure kann leichter erklärt werden, und sie ist deshalb zur Beleuchtung der Verhältnisse vorteilhafter, als die Flemmingsche Flüssigkeit: wir haben bei ihr mit der komplizierten Wirkung der Osmiumsäure nicht zu rechnen: es sind nur Essigsäure und Kaliumbichromat vorhanden, welche beide zusammen in der peripherischen Zone eine momentane Gerinnung hervorrufen.

Die Kaliessigsäure-Bilder der „Spermatocyten" an der Peripherie können unsere Aufmerksamkeit in vollem Maße in Anspruch nehmen. Bei mittleren Vergrösserungen erscheint der Kern meistens diffus körnig: mit Immersions-Linse und ausgezogenem Tubus bei günstiger Beleuchtung kann man sich aber überzeugen, dass er einen sehr feinen fädigen Charakter besitzt (Taf. XXVIII, Fig. 1, 2). Die Bilder zeigen je nach den Stadien etwaige Mannigfaltigkeit; gleichzeitig mit dieser feinen Verteilung in Fadenform können in den Kernen noch grössere Flecke: letzte Spuren der Karyosomen aufgefunden werden. Später erhält auch die feine Verteilung einen gleichmässigeren Charakter. Ausser den in den Abbildungen dargestellten ungemein feinen Formationen können noch feinere, sowie auch etwas gröbere wahrgenommen werden.

Charakteristisch ist noch für diese Kerne, dass in ihnen eine meist exzentrisch gelegene ziemlich grosse Vakuole anzutreffen ist, welche von den feinen Formationen umgeben wird (Taf. XXVIII, Fig. 1, 2, 3).

Diese eigentümliche Art der diffusen Verteilung der Kernsubstanz muss schon als zum Charakter der Reduktionsteilung gehörig betrachtet werden, denn ich konnte sie bei den gewöhn-

lichen Teilungen der Spermatogonien nicht beobachten, so dass also der Unterschied zwischen den zwei Mitosen schon gleich mit der Auflösung der Karyosomen auftritt.

Eine wichtige Frage wäre nun noch, ob wir diese feinen Formationen, die auch bei den stärksten Vergrösserungen als aus ausserordentlich feinen fädchenartigen, bazillenähnlichen Körperchen bestehend erscheinen, für lebende Formationen halten sollen? Die Formation ist ganz eigenartig; sie stellt nicht die einfachen granulierten Fällungsfiguren dar, wie es z. B. bei dem ruhenden Kerne der Fall war. Wenn man nun noch in Betracht zieht, dass diese Bilder eben in der peripherischen Wirkungszone erscheinen, so muss man nach den obigen Auseinandersetzungen ihnen eine gewisse Realität zuerkennen, und dies erscheint umsomehr berechtigt, da dadurch auch die peripherischen Bilder der Flemmingschen Flüssigkeit ihre Erklärung finden können.

Die der Flemmingschen Flüssigkeit ausgesetzten peripherischen Kerne sind zwar in den ersten zwei Reihen fast vollkommen homogen, höchstens mit einigen kleinen Nukleolen versehen, in der dritten bis vierten Reihe aber, die noch in den Kreis der peripherischen Wirkung fallen, sind schon gewisse Formationen sichtbar (Taf. XXVII, Fig. 1, 5, 7 u. 11). Der Charakter dieser Formationen besteht nun darin, dass sie auch ausserordentlich fein sind und nur gegen das Zentrum hin gröber werden, bis sie endlich in die groben sternförmigen Bilder übergehen (Taf. XXVII, Fig. 6, 8).

Bisher haben wir nur die der zentralen Wirkung ausgesetzten Kerne davon ausgeschlossen, dass sie den Verhältnissen im Leben entsprechen; von den vielerlei Bildern der peripherischen Wirkung der Flemmingschen Flüssigkeit können wir aber noch immer wählen, welche von ihnen eigentlich für naturgetreu gehalten werden sollen. Die in den peripherischen Kaliessigsäure-Bildern wahrnehmbaren sehr feinen Formationen können jetzt mit den bei der peripherischen Wirkung der Flemmingschen Flüssigkeit sichtbaren feinen Formationen in einen gewissen Zusammenhang gebracht werden. Besonders jene Bildungen, welche in der dritten bis vierten Zellenreihe zu beobachten sind. Hier erscheinen in der homogenen Grundsubstanz kleine Pünktchen, von welchen wir aber doch konstatieren können, dass sie keine

selbständigen Körperchen, sondern nur Teile anderer feiner Formationen sind (Taf. XXVII, Fig. 1 c, 5 a).

Es sind auch Kerne zu finden, in welchen feine netzartige Formationen zu vermuten sind (Taf. XXVII, Fig. 11). Das Wesen der feinen Formationen bei der Wirkung der Flemmingschen Flüssigkeit bleibt aber immer zweifelhaft, denn sie sind, solange sie in der äussersten peripherischen Wirkungszone erscheinen, kaum sichtbar, sobald sie aber weiter nach innen liegen, geht mit der besseren Sichtbarkeit und Färbbarkeit der Formationen die Erscheinung des Zusammenfliessens Hand in Hand.

Bei der Beurteilung der Wirkung der Flemmingschen Flüssigkeit verfahren wir nach allem am richtigsten, wenn wir den Mittelweg wählen, und weder die zentralen, noch die äussersten peripherischen Bilder bevorzugen.

Bezüglich der Zellen der äussersten Reihen müssen wir auch aus anderen Gründen auf der Hut sein. Der Osmium wirkung entsprechend, muss in der peripherischen Wirkung gerade in diesem heiklen Stadium auch die Möglichkeit des Verschwindens gewisser feiner Strukturen noch immer angenommen werden, wenn auch nicht in dem Maße, wie man bisher hierfür die Osmiumsäure verantwortlich machte. Wir werden am wenigsten irren, wenn wir die Wirklichkeit nicht in den total homogenen ersten Reihen, sondern in den gleich auf diesen folgenden feinen Formationen suchen, da diese mit den peripherischen Kaliessigsäure-Bildern doch in einen gewissen Einklang gebracht werden können.

Es sei nochmals betont, dass wir uns am wenigsten davon irreleiten lassen dürfen, dass die zentralen Bilder bei den zwei Flüssigkeiten übereinstimmen, da bei beiden die zentrale Wirkung auf ganz dieselben Faktoren zurückgeführt werden muss.

In der zentralen Wirkungszone beider Flüssigkeiten stagnieren die Kerne in gleicher Weise. In beiden Fällen tritt zuerst die schneller einwirkende Essigsäure in Aktion, nachher folgt auf dem Wege noch langsamerer Diffusion in einem Falle die Chromsäure, im anderen Falle das Kalibichromicum. Diese beiden können aber in dem stagnierten Kerne, nachdem die Essigsäure die Fällung und die Fixation des Kernes schon allein bewirkt hat, keine wesentlichen Veränderungen mehr hervorrufen. Die Osmiumsäure kommt im Zentrum entweder gar nicht, oder

nur verspätet zur Geltung und kann sie hier noch weniger, als die Chromsäure Veränderungen hervorrufen.

Auch bei Gebrauch irgendwelcher anderer fällender, sogar auch essigsäurefreier Fixationsmittel, wird das zentrale Bild dieser Kerne eigentlich im grossen und ganzen immer dasselbe bleiben, da das Wesentliche bei den zentralen Bildern auf der Stagnation und verspäteten, langsamen Gerinnung beruht, was infolge der Langsamkeit der Diffusion bei allen chemischen Mitteln zutrifft. Ich betone dies deshalb, damit nicht jemand für die Lebenstreue der in Rede stehenden Formationen die verschiedensten Fixations-Flüssigkeiten als ebensoviele separate Beweise vorbringe.

Wenn es auch gewiss ist, dass die wahren Formationen in den ersten Phasen der Reduktionsmitose bei beiden Flüssigkeiten in den peripherischen Bildern zu suchen sind, so kann und will ich hier über das eigentliche Wesen dieser Formationen nicht entscheiden. Im Rahmen dieser Arbeit soll es genügen, darauf hinzuweisen, dass auch in den Reduktionsmitosen die anwachsenden Kerne zuerst homogenisiert werden, und dass die Fadenbildungen auch hier neu entstehen.

7. Erklärungsversuch der „Synapsis."

Eine auffallende Eigentümlichkeit der Reduktionsteilung, das Verhalten des dicken Kernfadens und der Chromosomen, wurde zuerst von Flemming durch die Aufstellung seiner heterotypischen Teilung gewürdigt zu einer Zeit, in welcher noch von einer Reduktionsteilung nicht die Rede war. Die zweite bekannteste Eigentümlichkeit dieser Teilungen ist das von Moore „Synapsis" genannte Stadium.

Diese zwei Erscheinungen: das Synapsis-Stadium und das zuerst von Flemming beschriebene Verhalten der Chromosomen sind nur die auffallendsten Abweichungen der Reduktionsteilungen von den gewöhnlichen. Wir können aber im ganzen Verlaufe der Reduktionsteilung vom Anfange bis zum Ende kontinuierliche Abweichungen in allen Phasen konstatieren, jedoch in der Weise, dass das Schema, die wesentlichen Phasen der Mitose ebenso vorhanden sind, wie in den gewöhnlichen Teilungen.

Eine gemeinsame Erscheinung in den zweierlei Teilungen ist der Zerfall, das Verschwinden der Karyosomen. Wir haben

keinen Grund einen grossen Unterschied zwischen diesen Zerfallserscheinungen der Karyosomen bei den zwei Arten von Teilungen anzunehmen, trotzdem sind die Bilder schon in diesen frühesten Wachstumstadien nicht vollständig gleich. Bei der Reduktionsteilung ist das Wachstum ausgiebiger und der wachsende Kern ist meist von regelmässig kugeliger Gestalt, während für die gewöhnliche Teilung der Spermatogonien charakteristisch ist, dass sie während des Wachstums ovale Form annehmen und nicht so gross werden. Ein tiefgreifender Unterschied besteht auch darin, dass bei den Reduktionsteilungen die Veränderungen viel langsamer vor sich gehen. Bei den gewöhnlichen Teilungen gehen die Veränderungen so schnell vor sich, dass, wie wir oben gesehen haben, nach der Auflösung der Karyosomen die ersten Spuren des neuen Fadens sofort erscheinen; bei den Reduktionsteilungen dagegen dauern nach dem Verschwinden der Karyosomen das Stadium der diffusen Verteilung, so wie auch die späteren Stadien länger.

Am auffallendsten ist aber jener Unterschied zwischen den zwei Teilungen, dass in Synapsis-Stadium die vorher gleichmässig, diffus verteilte Kernsubstanz in eine gewisse einseitige Anhäufung übergeht. Diese färbt sich intensiv, so dass sie in den Präparaten die Aufmerksamkeit besonders auf sich lenkt.

Es sei bemerkt, dass eine ähnliche einseitige Anhäufung auch als gewöhnliches Fixationsprodukt vorkommt, das sowohl an tierischen, wie auch an Pflanzenkernen auftreten kann, und darin besteht, dass in der Richtung des Einwirkens von starkem Alkohol die Substanz des Kernes sich auf der einen Seite zusammenzieht.[1])

Die Lage der einseitigen Anhäufung im Kerne der Spermatocyten steht aber mit der Diffusionsrichtung der Fixierungsflüssigkeit in keinem Zusammenhange und ist bei den meisten Fixationsverfahren vorhanden, abgesehen von der peripherischen Osmiumwirkung, wie sie z. B. bei der Anwendung der Flemmingschen Flüssigkeit vorhanden ist. Noch wichtiger macht diese Kernbilder der Umstand, dass sie in den verschiedensten Hoden und auch

[1]) A. Zimmermann betrachtet in seinem Buche: „Die Morphologie und Physiologie des pflanzlichen Zellkernes“ (Jena 1896) die durch Alkohol bewirkte einseitige sichelartige Anhäufung der Kernsubstanz als normalen Zustand, und hält diese Anhäufung für den Nucleolus.

in Ovarien fast im ganzen Tierreiche allgemein beobachtet werden können.

Es unterliegt jedoch keinem Zweifel, dass die Formen der „Synapsis"-Stadien, wie wir sie gewöhnlich in den Schnitten fast aller Hoden treffen, stark entstellt sind, indem die eine Hälfte des Kernes meistens ganz leer erscheint, während die ganze Substanz des Kernes in der anderen Hälfte zusammengedrängt ist.

Eine für meine Untersuchungen willkommene Ausnahme bildet der Salamanderhoden, in welchem die „Spermatocyten" keine solche auffallenden Entstellungen zeigen. Trotzdem lässt sich das Synapsis-Stadium hier bestimmt erkennen und da der Kern auch gross ist, bequem untersuchen.

In den Spermatocyten der meisten Tiere sieht man in diesem Stadium vom dichteren Teil des Kernes in den leereren Teil Chromatinschlingen hinüberreichen, so jedoch, dass die Schlingen die leere Kernhälfte nicht gleichmässig ausfüllen, sondern meistens sehr weit von der Oberfläche des Kernes zurückgezogen erscheinen. Im Salamanderhoden durchziehen die aus dem dichteren Teile ausgehenden Schlingen ganz gleichmässig die andere Hälfte des Kernes und füllen dieselbe ganz aus, sodass auch dieser Teil des Kernes nicht leer erscheint, wie es bei anderen Objekten der Fall ist.

Bei den Spermatocyten der meisten Tiere kann nur bei den in diesen leeren Teil hinüberreichenden Fäden von einer guten Sichtbarkeit die Rede sein, während die Analyse der die andere Hälfte ausfüllenden feinen, dichteren, oft homogen erscheinenden Formation ganz unmöglich ist. In den grossen Zellen des Salamanders dagegen ist auch dieser dichtere Teil analysierbar. Man kann sich überzeugen, dass das Synapsis-Stadium gleich nach dem oft erwähnten sternförmigen Stadium folgt. Dem Synapsis-Stadium folgt dann das Stadium des dicken Fadens, sodass also die Synapsis zwischen dem sternförmigen und dem Stadium des dicken Fadens eingeschaltet ist. Wie wir sehen werden, liegt darin auch die Erklärung für die Eigentümlichkeiten dieses Stadiums

Das Erkennen des Wesens dieses Stadiums beruht auf der Analyse des dichten Kernteiles, denn die klare Beobachtung des Fadens in der anderen Kernhälfte bereitet — wie erwähnt — nicht einmal bei ungünstigen Objekten Schwierigkeiten. Natürlich

ist in diesem Teile des Salamander-„Spermatocytenkernes“ das Verhalten des Kernfadens und seine regelmässige Anordnung umso klarer beobachtbar. Der Faden bildet an dem der dichten Kernhälfte entgegengesetzten Teile sich regelmässig umbiegende Schleifen, d. h. der Faden endet hier nie frei. Wir erkennen in dieser Anordnung des Fadens die bekannte polare Erscheinung, mit dem Unterschiede aber, dass während bei den gewöhnlichen Teilungen die polare Anordnung nur später, zur Zeit des vollständig ausgebildeten dicken Fadens auftritt, hier schon dann eine polare Anordnung zu sehen ist, wenn in der einen Hälfte des Kernes ein mitotischer Faden überhaupt nicht zu sehen ist. In dieser Hälfte des Kernes können wir ein eigentümliches dichteres Gebilde treffen, welches den dichteren Ansammlungen der Synapsiskerne anderer Tiere entspricht (Taf. XXVII, Fig. 9).

Was geschieht nun mit dem Faden in dem dichteren Teile? Löst er sich vielleicht auf, oder rollt er sich so dicht zusammen, dass wir hier den Faden nicht mehr isoliert wahrnehmen können? Bei der Reifungsteilung der Salamanderhodenzellen kann festgestellt werden, dass nicht der letztere Fall vorliegt, dass in der dichteren Kernhälfte nicht von dichteren Windungen ein und desselben Kernfadens die Rede ist, sondern dass hier ein ganz besonderes Kerngebilde vorliegt, mit welchem der Faden verschmolzen ist.

In Taf. XXVII, Fig. 9 ist ein Stadium gezeichnet, welches aber nur einen Teil des Kernes vorstellt, in welchem das Erscheinen der dicken Fadenbildungen in der einen Hälfte eben wahrnehmbar ist und die andere Hälfte die problematische dichtere Formation zeigt. So zeigen die beiden Kernhälften ein ganz verschiedenes Verhalten, welches den Synapsis-Formen anderer Tiere entspricht. Die dichte Formation entbehrt jeder Regelmässigkeit. Sie erscheint in sehr dünnen intensiv gefärbten Schnitten, wie aus der Abbildung ersichtlich ist, als unregelmässiges sternförmiges Gebilde, welches mit den dicken Fadenbildungen der anderen Hälfte in direktem Zusammenhang steht. Diese eigentümliche Einrichtung schien für den ersten Augenblick unerklärbar zu sein, erhielt jedoch auf Grund der vorangehenden eine Lösung. In der dichten Kernhälfte der Salamander-„Spermatocyte“ können wir nämlich erkennen, dass sie eigentlich das frühere sternförmige

Stadium vorstellt. Das Bild, welches in den vorangehenden Stadien der Kern in seiner Gesamtheit zeigte, zeigt jetzt nur mehr die eine dichte Hälfte desselben. Hiermit gewinnen wir mit einem Male einen Einblick in die Erscheinung der Synapsis. Die eine Kernhälfte vertritt also ein früheres Stadium als die andere.

Dass diese sternförmigen Gebilde Kunstprodukte sind, ist vorläufig gar nicht wichtig. Wesentlich ist nur die Erscheinung, dass zu einer Zeit, wo in der einen Hälfte des Kernes die Bildung des dicken Fadens schon begonnen hat, die andere Hälfte noch in einem früheren Zustande verweilt.

Die Synapsis beruht also darauf, dass die Bildung des dicken Fadens nicht in dem ganzen Kerne gleichzeitig, sondern polar beginnt, d. h. dass die Bildung des Fadens an einer Stelle des Kernes beginnt und sich erst stufenweise weiter erstreckt. Die Stelle, an welcher die Entwicklung des Fadens beginnt, ist der Ort, an welchem auch noch später nach Ausbildung des ganzen Fadens die regelmässigen Umbiegungen der Fadenschleifen wahrnehmbar sind. Solche spätere Bildungen sind bei Meves (Arch. f. mikr. Anat., Bd. 48, siehe oben) in Fig. 45 und 47 gezeichnet, aus welchen ersichtlich ist, dass die Stelle der Fadenumbiegungen nach den Centrosomen hin gerichtet ist.

Die polare Einrichtung entspricht dem in der Mitose allgemein auftretenden Verhalten. Die Art der Entstehung dieser Anordnung aber weist in der Reduktionsteilung auf eigentümliche Verhältnisse hin. Bei den gewöhnlichen Teilungen tritt der scharf umschriebene feine Faden im ganzen Kerne gleichmässig auf, zeigt charakteristische Biegungen, entbehrt jeder polaren Anordnung. Die polare Anordnung entsteht hier nach der Ausbildung des dicken Fadens und die Entwicklung des dicken Fadens, resp. das gleichmässige Dicker- und Kürzerwerden der neu aufgetauchten feinen Formation steht ausser Zweifel. Bei der Reduktionsteilung ist erstens nirgends von dem Auftreten eines so scharf begrenzten Fadens wie bei den gewöhnlichen Teilungen die Rede, und zweitens scheinen die zuerst auftretenden Formationen noch viel dichter zu sein, als bei den gewöhnlichen Teilungen, besonders wenn man die oben diskutierten Kaliessigsäure-Bilder für lebenstreu hält. Auch der dicke Faden der Reduktionsteilung ist ganz eigentümlich und besitzt noch in den spätesten Stadien keine glatten Konturen und ist meistens mit Fortsätzen versehen. Oft

erhält man Bilder, in welchen der sich entwickelnde dicke Faden der Quere nach aus regelmässigen, nahezu quadratischen Bestandteilen zusammengefügt ist (Taf. XXVIII, Fig. 9 u. 10).

Die Entwicklung dieser dicken Faden bei der Reduktionsteilung beginnt also mit einer polaren Anordnung, was eigentlich auch damit übereinstimmt, dass die polare Anordnung auch bei den gewöhnlichen Teilungen erst mit dem dicken Faden auftritt; der genetische Zusammenhang des dicken Fadens mit den vorangehenden feinen Formationen ist aber nicht so einfach und klar, wie bei den gewöhnlichen Mitosen.

Bei der Reduktionsteilung ist, wie wir sehen, in der einen Hälfte des Kernes die Bildung des Fadens immer etwas weiter fortgeschritten, wie in der anderen Hälfte. So kann man nun in ein und demselben Kerne die Kombinationen verschiedener Stadien antreffen. Die häufigste besteht darin, dass der in der klareren Kernhälfte sichtbare Faden sich mit dem sternförmigen Stadium der anderen Kernhälfte verbindet. Es kann aber ebenso zu dem dicken Faden sich eine etwas feinere, gezackte, doch mehr fädige Formation gesellen, welche genetisch unmittelbar nach dem sternförmigen Stadium folgt. Dieses feine, schon fadenartige, mit Fortsätzen versehene Stadium, kann auch allein den ganzen Kern ausfüllen, was in Meves eben zitierter Arbeit (Fig. 44) abgebildet ist. Dieses dem dünnen Faden der gewöhnlichen Teilung entsprechende Stadium besitzt auch einen ganz eigentümlichen Charakter; da seine Stellung zwischen das sternförmige Stadium und das des dicken Fadens fällt, so vertritt auch diese Formation in der Tat den Mittelweg zwischen beiden; noch sehr unregelmässig, resp. mit vielen Fortsätzen versehen erscheint sie wie das frühere Stadium, aber sie hat auch schon etwas fadenartiges in ihrem Charakter, dem späteren Stadium entsprechend. Die Abweichung vom feinen, glatten Faden der gewöhnlichen Mitose ist aber so gross, dass sozusagen nur die gut bestimmbare Stellung des Stadiums ihre Zusammengehörigkeit ausser Zweifel stellt.

Inwiefern dieser mit Fortsätzen versehene feinfädige Knäuel der Wirklichkeit entspricht, inwiefern er für ein Kunstprodukt zu halten ist, dies kann ich an dieser Stelle nicht beantworten, denn die Deutung dieser Bilder ist viel komplizierter, als dass sie in dem Rahmen dieser allgemeinen Untersuchungen besonders

herangezogen werden könnten. Ich wollte nur darauf hinweisen, dass das Wesen des Synapsis-Stadiums darin besteht, dass der Kernfaden bald mit dem sternförmigen Stadium, bald mit dem mehr feinfädigen Stadium kombiniert erscheinen kann. Kombinationen der dicken und feinen Fäden sind in Taf. XXVIII, Fig. 8 a, 10 zu sehen.

Wir müssen uns daher die Synapsis-Kerne so vorstellen, dass die eine Hälfte des Kernes, diejenige, die das frühere Stadium vorstellt, sich näher dem diffusen Verteilungszustande befindet, während in der anderen Hälfte des Kernes der Differenzierungsprozess weiter vorgeschritten ist. Die zwei Kernhälften sind auf diese Weise auch im Leben physikalisch verschieden. Dieser verschiedene Zustand der beiden Kernhälften macht es begreiflich, dass die halbverschiedene Einrichtung dieser Kerne nach der Fixation in den meisten Fällen noch mehr übertrieben erscheint. Wir dürfen es uns auf keine Weise vorstellen, dass die eine Kernhälfte im Leben leerer wäre als die andere. Dies beweisen die peripherischen Osmiumbilder bei der Flemmingschen Flüssigkeit, wo auch in diesen Stadien die Kerne bei allen Tieren gleichmässig ausgefüllt sind. Die physikalischen Verschiedenheiten in den beiden Hälften desselben Kernes machen es aber verständlich, dass nach den meisten Fixationen diese Verschiedenheit in noch auffallenderer Weise erscheint. Der dem früheren Entwicklungsstadium entsprechende homogenere Teil wird durch die meisten Fixationen noch mehr verdichtet und zieht hierdurch die schon differenzierten Fadenschlingen der anderen Kernhälfte zu sich hin; somit wird diese Kernhälfte leerer und die andere umso dichter. Noch auffallender wird dieser Unterschied in den gefärbten Präparaten, in denen der Kontrast der beiden Kernhälften durch die starke Färbung des dichteren Teiles noch mehr in die Augen sticht.

Der Umstand, dass in der Reduktionsteilung verschiedene Stadien der Fadenentwicklung in ein und demselben Kerne wahrnehmbar sind, kann in weiteren Untersuchungen noch gut verwertet werden, besonders zur Beurteilung der Reihenfolge der Erscheinungen.

Für unsere Betrachtungen war es nur wichtig, festzustellen, dass auch bei der Reduktionsteilung die Fadenbildung in der diffus verteilten Kernsubstanz mit dem Auftreten neuer, ausser-

ordentlich feiner Formationen beginnt. Die ersten Phasen erscheinen auch hier als ungemein feine und dichte Formationen, deren Charakter, die Brechungen und Biegungen der Formationen aber anders sind, als bei den gewöhnlichen Teilungen. Von einem scharf konturierten Faden, wie bei der gewöhnlichen Mitose, kann ebenso wenig in den ersten, wie in den späteren Phasen gesprochen werden. Es ist auch fraglich, ob diese sehr feinen Anfangsformationen in den Kaliessigsäure-Bildern als zusammenhängender Faden betrachtet werden können (Tafel XXVIII, Figur 1, 2, 5a, 6, 7).

Wie ich es im Vorausgeschickten erläutert habe, ist es nicht ausgeschlossen, dass diese Formationen für lebendige zu halten sind. Wir dürfen aber nicht glauben, dass, wenn wir diese Formationen zweifellos für lebendig halten, die Entwicklung des Reduktionskernfadens hiermit klar gelegt sei. Den Zusammenhang dieser Bildungen mit dem Meves schen feinfädigen Knäuel oder mit dem dicken Faden vermag ich hier einstweilen nicht zu entscheiden. Ohne weitere Untersuchungen wird das einfachste sein, anzunehmen, dass die Verhältnisse hier auch in den Hauptzügen mit dem Schema der gewöhnlichen Teilung übereinstimmen, bei welcher die schon einmal aufgetauchte feine Formation in continuo in den dicken Faden übergeht.

Ich kann aber nicht versäumen, auch auf solche Bilder hinzuweisen, welche dieser Annahme bei der Reduktionsteilung zu widersprechen scheinen. Bei der peripherischen Kaliessigsäure-Wirkung begegnete ich solche Kernbilder in welchen sich zu den Teilen des dicken Fadens körnige Formationen gesellen (Taf. XXVIII, Fig. 9a). Diese halbverschiedenen Kerne, welche auf den Gang der Entwicklung direkt hinweisen können, zeigen, dass der dicke Faden gepaart mit fein verteilten Formationen erscheinen kann, aus welchen der Faden notwendigerweise im weiteren sich ergänzen muss. Nach diesen Bildern zu urteilen, würde sich die primäre feine Formation auflösen und der dicke Faden sich wieder aus einer diffusen Verteilung herausbilden. An die Möglichkeit solcher Umänderungen dürfen wir umsomehr denken, als die direkte Entwicklung des Kernfadens aus vorher sichtbaren Formationen nach dem vorhergehenden keine prinzipielle Bedeutung mehr hat. Diese Fragen bedürfen und verdienen aber noch näherer Untersuchung.

Ebenso wie bei der Reduktionsteilung ein scharf konturierter Kernfaden vom Anfange an fehlt, so weicht auch der dicke Faden wesentlich vom gewöhnlichen dicken Kernfaden ab, indem der dicke Reduktionskernfaden bei den meisten Fixierungen an der Oberfläche sehr lange Zeit Fortsätze zeigt. Im Durchschnitte erscheinen die Fäden regelmäßig vier- bis fünfeckig, an welchen Ecken diese charakteristischen Fortsätze entspringen. Die Figg. 45 und 47 von Meves und meine auf Taf. XXVIII befindliche Fig. 11 stellen ein und dasselbe Stadium vor, nur stellt meine Figur einen Schnitt vor, in welchem die dicken Fadenschlingen rein der Quere nach getroffen sind; Zahl und Lagerungsverhältnisse der Schlingen sind hier genau wiedergegeben.

Die Fortsätze des Reduktionsfadens (Taf. XXVIII, Fig. 8 unten) verschwinden erst in den letzten Stadien, unmittelbar vor dem Beginne der zur Teilung führenden Bewegungen. Die Fortsätze könnten vielleicht als Verdichtungsstränge aufgefasst werden, durch deren Vermittlung die Kernsubstanz die diffuse Verteilung verlässt und zur Bildung des dicken Fadens schreitet. Hierdurch wäre auch die eben erwähnte Erscheinung erklärlich, dass die primäre Formation zunächst in diffuse Verteilung übergeht, und dass der dicke Kernfaden aus der diffusen Verteilung mit Hilfe dieser Konzentrationsstreifen entsteht.

7. Bemerkungen über die Eikerne.

Die Kerne der Eizellen waren es, in welchen die Reduktionsmitose und die Reifungserscheinungen zuerst systematischen Untersuchungen unterzogen wurden. Es ist interessant, dass diese Untersuchungen Resultate ergeben haben, deren Bedeutung die Beobachter noch damals nicht vermuten konnten. Nach einigen vereinzelten Beobachtungen beschrieben Born und Rückert ausführlich bei den Reifungserscheinungen der Eizellenkerne sowohl die diffuse Verteilung des „Chromatins", als auch die Entwicklung des Kernfadens aus dieser diffusen Verteilung. Obwohl sie das gänzliche Verschwinden des „Chromatins" beschrieben und in Abbildungen wiedergaben, verteidigten sie trotzdem nicht nur das Prinzip der Kontinuität des „Chromatins", sondern Rückert verteidigte auch nach diesen Beobachtungen noch die Kontinuität der Chromosomen, für welche Kontinuität auch neuerdings Boveri in seiner obenerwähnten Arbeit sehr

entschieden eintritt. Carnoy und Lebrun wurden dagegen den Tatsachen gerecht und bezweifelten schon das Erhaltenbleiben des Fadens bei den Reifungserscheinungen des Eizellen-Kernes.

Auf Grund meiner Untersuchungen kann es als feststehend betrachtet werden, dass weder die bisher beschriebene feine Verteilung des „Chromatins" bei den Reduktionsteilungen der Eizellen, noch die selbständige Neubildung des Kernfadens spezielle Eireifungserscheinungen sind, dass vielmehr beide allgemeine mitotische Erscheinungen vorstellen. So hat sich in der Geschichte unseres Themas die Erscheinung wiederholt, dass gewisse Tatsachen von allgemein biologischer Bedeutung zuerst vereinzelt, als spezielle Erscheinungen beschrieben wurden, während man erst später ihre allgemeine Bedeutung erkannte. In derselben Weise wie auch die Furchung der Eizelle früher bekannt wurde und erst später sich ihre allgemeine Bedeutung als Zellteilung herausstellte, so wurde auch die diffuse Verteilung des „Chromatins", das Aufhören der Kontinuität desselben, die selbständige neue Entwicklung des Kernfadens bei den Eikernen früher beschrieben, bevor noch ihre allgemeine biologische Bedeutung erkannt worden war.

Natürlich müssen wir die Reifungserscheinungen des Keimbläschens, wenn wir ihre Zusammengehörigkeit mit den „Spermatocyten" vor Augen halten, auch nur für das sehr protrahierte Anfangsstadium der Reduktionsmitose halten. Im ersten Stadium des Reifungswachstums der Ovogonien (Ovocyten der Autoren) ist die charakteristische einseitige Kernbildung (die Synapsis) eine ebenso konstante Erscheinung, wie bei den „Spermatocyten". Die Ähnlichkeit dieser Stadien beim männlichen und weiblichen Kern, z. B. beim Meerschweinchen, ist so gross, dass, wenn man sie ausserhalb ihres Organes betrachten würde, man nicht entscheiden könnte, welcher einen Ovocyten- und welcher einen Spermatocyten-Kern vorstellt.

Gewisse Eikerne, wie z. B. die der Amphibien, erlangen, indem sie sich der grossen Masse des Plasmas anpassen, eine ungewöhnliche Grösse, und, wahrscheinlich im Zusammenhange mit dieser Vergrösserung, erscheinen in ihnen die mitotischen Vorgänge modifiziert. Ich möchte die Gelegenheit nicht vorübergehen lassen, wenn auch nur kurz auf einen Umstand hinzuweisen, der bei den an diesen grossen Eizellen beschriebenen Erschei-

nungen auf die Vorgänge bei den „Spermatocyten“ hinweist. In diesen Eizellen erscheint der aus der diffus verteilten Kernsubstanz sich entwickelnde Faden als ein mit Fortsätzen versehenes wie behaartes Gebilde, welches u. a. von Born als „bürstenförmige Formation“ bei Tritoneiern beschrieben wurde. Es ist nicht unmöglich, dass diese bürstenförmigen Anhänge den erwähnten langandauernden eigentümlichen Fortsätzen des Spermatocyten-Kernfadens entsprechende Bildungen sind. Die bürstenförmigen Formationen weisen auch klar darauf hin, dass auch hier von einem vom Anfange an scharf konturierten Faden keine Rede sein kann, welchen Umstand auch ich für den Spermatocyten-Faden am meisten charakteristisch fand. Alles deutet darauf hin, dass der Faden bei der Reifungsteilung nicht nach dem Typus des gewöhnlichen Kernfadens sich entwickelt, sondern dass eine der Reduktionsteilung der Spermatogonien und Ovogonien gemeinsame bedeutende Modifikation vorhanden ist.

8. Bildung des Tochterkernes, Zerfall der Chromosomen und Ursprung der Karyosomen.

Der Ursprung und die Neubildung des Fadens aus einer diffus verteilten Kernsubstanz hat sich aus dem vorhergehenden als eine allgemeine Erscheinung herausgestellt. Weitere Forschungen über das Schicksal des Fadens resp. der Tochterchromosomen werden zur Bestätigung der Richtigkeit dieser Resultate auch von einer anderen Seite her überzeugende Beweise liefern.

Man könnte a priori denken, wie man es heutzutage gewöhnlich annimmt, dass der Übergang der Chromosomen in den Ruhekern und die Entstehung des Fadens aus dem Ruhekerne identische Erscheinungen sind, indem man die erstere nur als die umgekehrte Wiederholung der letzteren betrachtet. Nach dem Obigen habe ich es nicht nötig, besonders hervorzuheben, dass ohne die Kenntnis des ruhenden Kernes und der Entwicklung des Kernfadens auch diese Auffassung auf keinem konkreten Tatbestande beruht und nur als schematisierte Aufassung anzusehen ist. Meine Untersuchungs-Ergebnisse sprechen für eine andere Ansicht.

Die wichtigen Veränderungen, durch welche die Chromosomen den neuen Kern bilden, sind folgende: Sobald die schirmförmigen Gruppen der Chromatin-Schleifen ihre ständige Lage

erreichen, gestalten sie sich schon in dieser Anordnung sofort um. Zuerst breiten sie sich aus und bilden gleichsam mit ihrem eigenen Körper die Wandung des neuen Kernes (Taf. XXVI, Fig. 17, 18, 19). In dieser oberflächlichen Lagerung wird bald ihre Färbung schwächer und sie verlieren auch ihre scharfen Konturen. Die Schleifen verharren lange in diesem Zustande, woran man auch das Stadium erkennen kann. Dies wird auch durch die Gestalt des Kernes erleichtert, weil die dem Zentral-Körper entsprechende Vertiefung lange wahrnehmbar ist. Daher sind die Tochterkerne von den älteren ruhenden Kernen leicht zu unterscheiden. Gewöhnlich findet man in den Teilungsnestern dicht nebeneinander vollständige Serien, in welchen das Schicksal der Chromosomen genau verfolgt werden kann. So konnte ich wahrnehmen, dass die Chromosomen bei der Entwicklung des Tochterkernes einfach zerfallen, auf kurzem Wege zugrunde gehen, d. h. in eine feine diffuse Verteilung übergehen.

Es stösst auf keine besonderen Schwierigkeiten den Gang des Verschwindens zu verfolgen. Der Zerfall der Chromosomen schreitet parallel mit der Abnahme der Färbung; so wie die Färbung der Chromosomen abnimmt, in dem Maße nimmt auch der Zerfall der Chromosomen zu (Taf. XXVI, Fig. 19). Sowohl die Abnahme der Färbbarkeit, als auch der Zerfall, geschieht nicht nur in der ganzen Länge der einzelnen Schleifen, sondern gleichseitig in sämtlichen Schleifen des Kernes (Taf. XXV, Fig. 10). Nur an der Stelle des ursprünglichen Poles in der Nähe der Vertiefung des Tochterkernes ist der Zerfall vielleicht etwas weiter vorgeschritten als in den übrigen Teilen der Schleifen. Dies ist aber im ganzen wenig auffallend. Die Chromosomen zeigen bis zu ihrer gänzlichen Zertrümmerung die polare Anordnung, welche sie vom Tochtersternstadium geerbt haben. Der allmähliche Zerfall scheint lange zu dauern, was man aus der Häufigkeit dieser Formen schliessen darf. Diese langdauernden, eine polare Anordnung zeigenden Kernbilder konnten auch zur Annahme der Rablschen Theorie von der polaren Einrichtung der Ruhekerne führen. Da aber das vollständige Zugrundegehen der Chromosomen keinem Zweifel unterliegt, so kann von dem Erhaltenbleiben dieser polaren Anordnung keine Rede sein.

Es muss betont werden, dass alle polaren Einrichtungen nur mit der eigentlichen Mitose, entweder mit dem Anfange

oder dem Ende derselben zusammenfallen, bei dem Ruhekerne aber gar nicht zur Beobachtung kommen. Sie bedeuten ja eben schon ein sehr vorgeschrittenes Stadium der zur Mitose sich anschickenden Kerne, indem sie bei beiden Mitosen bei der gewöhnlichen, wie bei der Reduktionsmitose erst mit der Ausbildung des dicken Fadens auftreten.

Camillo Schneider zeichnet auf Seite 88 seines Lehrbuches der vergleichenden Histologie einen Tochterkern aus den grossen Spermatogonien vom Salamander, in welchem die zerfallenden Chromosomen mit ihrer polaren Anordnung erkannt werden können (Vergl. Taf. XXV. Fig. 10, welche ungefähr dasselbe Stadium vorstellt). Es wiederholt sich hier der Umstand, welcher bei den Kernuntersuchungen oft angetroffen werden kann, dass zur Demonstration der Strukturen des ruhenden Kernes der Autor ein Kernbild auswählt, in welchem womöglich etwas sichtbar ist, ohne die Bedeutung des Zustandes in Erwägung zu ziehen.

Bei fixiertem Material sieht der Zerfall der Chromosomen in den Spermatogonien so aus, als ob sie einfach in verschiedene grosse Bruchstücke zerlegt würden. Parallel mit dem Zerfall erscheint dann die bisher fehlende Grundsubstanz des Kernes, und je weiter der Zerfall der Chromosomen vorgeschritten ist, desto dichter wird die Grundsubstanz, die sonach direkt dem Zugrundegehen der Chromosomen ihre Entstehung verdankt. Wir sehen aus all diesem, dass hier nirgends von einer mit der Entwicklung des Fadens vergleichbaren, umgekehrten Erscheinung die Rede sein kann. Die Entstehung des Fadens ist ein langwieriger und komplizierter Prozess, während die Umwandlung der Tochterchromosomen zu dem Tochterkern ein sehr einfacher Vorgang zu sein scheint. Die direkte, diffuse Verteilung der ererbten Kernsubstanz der Chromosomen vollzieht sich in den Tochterkernen gleichsam vor unseren Augen. Die fixierten Bilder darf man aber deshalb auch in diesen Fällen nicht für die treue Wiedergabe des Lebenden betrachten. Wenn wir in den fixierten Bildern sehen, dass die Chromosomen in Körnchen und Schollen zerfallen, müssen wir natürlich wieder in Betracht ziehen, dass diese, wie im Ruhekerne, eigentlich auch Fällungskörnchen sein können. Natürlich ändert auch dieser Umstand an dem Wesen der Sache nichts, sondern weist nur darauf hin, dass die Substanz der Chromosomen in eine sehr feine Verteilung übergeht, woraus dann die Körnchen und Schollen durch die Fixation ausgefällt werden. (Taf. XXVI, Fig. 17.)

Wenn also in den Tochterkernen die Chromosomen vollständig verschwinden, woher kommen dann die Karyosomen? Man könnte denken, dass, obwohl die Chromosomen zweifellos zerfallen, wenigstens Teilchen und Stücke derselben in den Karyosomen erhalten bleiben, die dann wenigstens in beschränkter Form die Kontinuität des Chromatins vermitteln würden. Ich muss aber betonen, dass die Bilder des Zerfalles der Chromosomen so deutlich sprechen, dass auch von dieser Annahme keine Rede sein kann. Alle Chromosomen zerfallen gänzlich und so gleichmässig, dass im Kerne nirgends vom Erhaltenbleiben einzelner Chromosomenpartien gesprochen werden kann. Wenn das Erhaltenbleiben einzelner Chromosomenpartien tatsächlich bestände, würde deren Wahrnehmung auf keine Schwierigkeiten stossen. Dass der Zerfall der Chromosomen und die Entwicklung der Karyosomen keine direkt zusammenhängenden Erscheinungen sind, können auch die karyosomfreien grossen Kerne beweisen, in welchen nach dem vollständigen Zugrundegehen der Chromosomen überhaupt keine Karyosomen sich bilden. Es besteht eigentlich bei der Entwicklung eines jeden Kernes ein frühes Stadium, in welchem noch keine Karyosomen und auch keine Nukleolen vorhanden sind. Die Karyosomen tauchen so auf, wie die Nukleolen, also erst später. Die Karyosomen treten also im ruhenden Kern ebenso als neue Formationen auf, wie die Chromosomen bei der Mitose; sie stehen mit dem Verschwinden der Chromosomen in keinem direkten Zusammenhange. Erst mit dem Verschwinden der Chromosomen entwickelt sich die Grundsubstanz des Kernes und aus dieser Grundsubstanz entwickeln sich nachträglich wieder von neuem die Karyosomen. Interessant ist es, dass die Karyosomen gewöhnlich erst nach einer gewissen Verkleinerung des Kernes auftreten. Die Tochterkerne sind im Anfange während des Zugrundegehens der Chromosomen auffallend gross; dann mit der Ausbildung der Karyosomen wird der Ruhekern kleiner. Damit stimmt auch der Umstand, dass, wenn es nicht zur Karyosomenbildung kommt, die Kerne gross bleiben.

Wahrscheinlich geht diese Erscheinung Hand in Hand mit der zum Zerfalle nötigen Wasseraufnahme, ebenso wie das Kleinerwerden der Kerne und die Entstehung der Karyosomen mit Wasserverlust verbunden ist.

Die Kerne der kleinen Nervenzellen, der Neuroblasten sind karyosomenreich, die grossen Kerne der entwickelten Nervenzellen enthalten keine Karyosomen. Dieselbe Umwandlung kommt im Kern der Spermatogonien beim Salamander vor, in welchen die grossen Spermatogonien meistens keine Karyosomen enthalten, wie sie sich aber stufenweise kleiner werdend zu kleinen Spermatogonien umwandeln, werden auch die Kerne immer reicher an Karyosomen. Die grossen Kerne der Säugetier-Eizellen sind ebenfalls frei von Karyosomen. Es erheischt, wie ich glaube, noch eine weitere Untersuchung, ob die vielen Kernkörperchen, z. B. der Eizellen der Amphibien, mit Karyosomen, oder mit Nukleolen vergleichbar sind, oder aber besondere Bildungen darstellen. Ich halte es für wahrscheinlich, dass sie mit meinen Karyosomen nicht in Zusammenhang zu bringen sind.

Wir haben keinen Grund daran zu zweifeln, dass die Substanz der Karyosomen mit der Substanz der Chromosomen identisch ist. Beide sind aller Wahrscheinlichkeit nach nur zwei verschiedene Formen einer und derselben Substanz. Die Entstehung und das Schicksal der beiden ist ihrem Wesen nach gleich. Beide Formationen entstehen aus diffuser Verteilung und gehen unter gewissen Umständen wieder in diffuse Verteilung über.

Die Karyosomen können als Depots der Chromatinsubstanz im ruhenden Kerne betrachtet werden, die sich dann bei der Mitose der Grundsubstanz anschliesst, aus welcher dann der Faden sich ausschliesslich entwickelt.

9. Nukleokrystallin.

Wenn wir nach dem Wesen des Ruhekernes forschen, so gelangen wir zu dem Resultate, dass von allen Teilen des Kerns der wichtigste weder die Karyosomen noch die Nukleolen sind, sondern die Kernflüssigkeit ist. Die Karyosomen sind zwar häufige, jedoch keine beständigen Bestandteile des Kernes, ein noch weniger beständiger Bestandteil ist der Nukleolus. Es bleibt also als das wesentlichste im ruhenden Kerne die Kernflüssigkeit. Auch die Entwicklung des Ruhekernes ist ja mit der Entstehung der Kernflüssigkeit gleichbedeutend. Die Kernflüssigkeit erscheint bei unseren heutigen stärksten Vergrösserungen homogen, was natürlich nicht ausschliesst, dass jenseits dieser Vergrösserungen sie noch bestimmte Formationen enthält. Noch weniger

darf man daraus auf physikalische oder chemische Homogenität schliessen.

Die Wahrheit besteht darin, dass die Kernsubstanz in der Kernflüssigkeit im scheinbar homogenen Zustande so fein diffus verteilt ist, dass sie nicht als besondere Formation wahrgenommen werden kann. Hieran können wenigstens prinzipiell auch die Anhänger der strukturellen Anschauungen keinen Anstoss nehmen, die sämtlichen gegenwärtig angenommenen Strukturen werden aber durch diesen Umstand vollständig ausgeschlossen. Viel heikler ist die Frage, ob man von lösungsähnlichen Zuständen sprechen darf, in welchem Falle parallel mit diesen auch das Auftreten der Chromosomen mit einer Kristallisation verglichen werden könnte.

Nach den neueren Angaben der physikalischen Chemie spielt eben ein lösungsähnlicher Zustand im organischen Leben eine grosse Rolle. Auf diese Weise ist auch die Möglichkeit bedeutend grösser, dass dem lösungsähnlichen Zustande auch im Leben des Kernes eine besondere Bedeutung beizulegen sei, und so gewinnt auch die Vergleichung der Entstehungsweise des Fadens mit einem Krystallisationsvorgang mehr Grund.

Diese Verhältnisse berührte ich hier hauptsächlich deshalb, um eine mir sehr nötig erscheinende neue Benennung näher zu begründen. Das Wort „Chromatin" bildete schon bisher ein grosses Hindernis bei der richtigen Erklärung der Erscheinungen, indem es sich nur mit den geformten Teile der Kernsubstanz deckt, die in diffuser Verteilung befindlichen dagegen nicht nur nicht in sich schliesst, sondern was schlimmer ist, die ungeformten Teile der ererbten Kernsubstanz vollkommen ausschliesst.

Auf die hieraus entstandenen Missverständnisse näher hinzuweisen ist nicht notwendig. Flemming selbst wollte ja mit seinem „Chromatin" nichts anderes andeuten, als die bekannte auffallende Färbbarkeit dieser Teile des Kernes, welche auffallende Färbbarkeit nach unserem heutigen Wissen nur so aufgefasst werden kann, dass in diesen Gebilden die Kernsubstanz sich in dichterem Zustande befindet. Die Kerne, in welchen keine Karyosomen sich befinden, sollten nach dieser Benennung auch kein „Chromatin" enthalten. Der Widerspruch liegt auf der Hand.

Vom histologischen Gesichtspunkte aus haben wir also ein Wort notwendig, welches die Möglichkeit der zweierlei Zustände

der Kernsubstanz zulässt und keinen speziellen chemischen Begriff präjudiziert. Nach den obigen Auseinandersetzungen möchte ich die Benennung „Nukleokrystallin“ empfehlen.

Das Nukleokrystallin ist also ein weiterer Begriff, als das „Chromatin“, welches sich nur auf die sichtbaren morphologischen Teile bezieht, während das Nukleokrystallin ebenso auf diese, wie auch auf die in diffuser Verteilung sich befindliche Substanz bezogen werden kann.

Wir können also sagen, dass der Tochterkern eine gewisse Masse geformten Nukleokrystallins erbt, die zuerst in diffuse Verteilung übergeht. Die Entwicklung des Kernes kann als die Umformung des geformten Nukleokrystallins zu einem Flüssigkeitstropfen betrachtet werden, in welchem das Nukleokrystallin sich in einem gewissen diffusen, lösungsähnlichen Zustand befindet.

Der Zweck des lösungsähnlichen Zustandes kann so aufgefasst werden, dass eben in diesem Zustande die chemischen Prozesse für die Vermehrung der ererbten Substanz am besten stattfinden können. Das Prinzip „Corpora non agunt, nisi soluta“ scheint hier Geltung zu haben.

In vielen ruhenden Kernen kann, meistens mit dem Kleinerwerden derselben, ein Teil des Nukleokrystallins sich ausscheiden, in welchem Falle dieser Teil in Gestalt der „Karyosomen“ erscheint, die als Depots des Nukleokrystallins im Ruhekerne angesehen werden können. Der übrige Teil des Nukleokrystallins bleibt gelöst. In den grossen Kernen ist die ganze Substanz gelöst und spielt wahrscheinlich in der chemischen Funktion des Kernes eine wichtige Rolle. Gerade in den grossen Kernen, wie z. B. in denen der grossen Spermatagonien, in welchen das gesamte Nukleokrystallin in lösungsähnlichem Zustande ist, können wir auch lebhaftere Funktionen vermuten, umsomehr als auch die bekannte polymorphe Gestalt dieser Kerne auf lebhaftere Aktionen hindeutet. Die mit der Mitose beginnende lebhaftere Funktion ist auch mit einer Auflösung der Karyosomen verbunden und es können auch unmittelbar vor der Mitose polymorphe Gestaltungen als Zeichen lebhafterer Tätigkeit auftreten.

In dem sich zur Mitose anschickenden Kern vermengt sich dann das verteilte Nukleokrystallin der Karyosomen mit dem schon in Verteilung gewesenen Nukleokrystallin des Ruhekernes, um schliesslich einheitlich im Kernfaden sich auszuscheiden.

Da infolge der Ausscheidung die ganze Masse des Nukleokrystallins individualisiert wird, endet auch die Individualität des Kernes. Im ruhenden Kerne, in der chemischen Werkstätte der Neubildung des Nukleokrystallins kann der lösungsähnliche Zustand als eine notwendige Bedingung betrachtet werden. Zur reinen Ausscheidung und genauen Verteilung des Nukleokrystallins scheinen dann die präzis geformten krystallähnlichen Gebilde der Chromosomen berufen zu sein. Ob wir diese Vergleichung der Erscheinungen für mehr oder weniger berechtigt halten, oder nicht, die Benennung Nukleokrystallin kann, so meine ich, einen guten Dienst zur Vermeidung weiterer Missverständnisse leisten.

10. Zusammenfassung und Schluss.

Der wichtigste, der allein beständige Bestandteil des lebenden Kernes ist die Kernflüssigkeit, des fixierten Kernes die Grundsubstanz. Die Kernflüssigkeit ist bei unseren heutigen Vergrösserungen homogen; sie erscheint auch bei der nichtfällenden Osmiumwirkung homogen, hingegen bei sämtlichen fällenden Fixationen aus ausgefällten Körnchen und Schollen bestehend.

In der Kernflüssigkeit können zweierlei Körperchen erscheinen, die Nukleolen und die von mir mit dem Namen Karyosomen oder Nukleosomen genannten Bildungen.

Nicht nur die Nukleolen, sondern auch die Karyosomen liegen in der Kernflüssigkeit isoliert, d. h. beide Körperchen bilden keinen Bestandteil etwaiger Strukturen. Keine der bisherigen Strukturtheorien der Kerne hat Berechtigung. Die Benennungen „Lanthanin", „Linin", „Paralinin", „Oedematin", „Pyrenin", „Amphipyrenin" etc., können nur zu falschen Vorstellungen Anlass geben und sind gänzlich zu vermeiden.

Die Karyosomen und Nukleolen sind scharf voneinander zu trennen. Sie sind sowohl ihrer Form und Substanz, als auch ihrer Entwicklung und ihrem weiteren Verhalten nach von einander verschieden.

Die Substanz der Karyosomen deckt sich mit dem Begriff des „Chromatins"; die Substanz der Nukleolen steht nach allen Erfahrungen mit fettartigen Stoffen in nahem genetischen Zusammenhange.

Die Nukleolen erscheinen von ihrem ersten Auftreten bis zu ihrem Verschwinden als kuglige Gebilde, während die Karyosomen nie regelmässig rund und oft stäbchenförmig erscheinen.

Karyosomen und Nukleolen können auch in ein und demselben Kerne vorkommen, oft ist aber nur eine Art dieser Körperchen vorhanden; es ist ein gewisser Zusammenhang zwischen der Grösse des Kerns und dem Vorhandensein beiderlei Körperchen nachzuweisen; grosse, ausgebildete Kerne sind meistens karyosomenfrei und enthalten nur einige Nukleolen. Die kleineren Kerne hingegen sind karyosomenreich.

Die wichtigste Erscheinung beim Beginne der Mitose ist, dass sämtliche vorher vorhandene Körperchen in eine diffuse Verteilung übergehen. Die Nukleolen verschwinden in dem sich zur Mitose anschickendem Kerne einfach sich immer mehr verkleinernd ohne besondere Erscheinungen. Die Karyosomen zeigen dagegen im Beginne der Mitose charakteristische Umwandlungen: sie verbreitern sich in der Wachstumsperiode der Mitose, dann werden sie verzweigt und vakuolisiert, später verschwinden sie gänzlich.

Bei beiden Teilungsarten entsteht der Faden als Neubildung und nimmt seinen Ursprung in beiden Fällen aus der in der Kernflüssigkeit diffus verteilten Kernsubstanz mit unendlich feiner Anfangsformationen.

Nach der diffusen Verteilung der Karyosomen beginnt die Bildung des mitotischen Fadens. Die neu auftauchende feine fädige Formation entwickelt sich bei den gewöhnlichen Teilungen ohne weiteres zu einem dicken Faden. Bei den Reduktionsteilungen ist die auftauchende Formation noch dichter, als bei den gewöhnlichen Teilungen, und die Erscheinungen weisen auf erhebliche Unterschiede zwischen beiden Teilungen hin. Das auffallendste ist, dass der sich entwickelte Faden bei der Reduktionsteilung nicht so glatt und rein konturiert erscheint, wie bei den gewöhnlichen Teilungen.

Das Dickerwerden der dünnen Fadenknäuel ist nur die Fortsetzung jener allmählich fortschreitenden ersten Entwicklung.

Weder in dem Ruhekerne, noch in dem sich zur Mitose anschickenden Kerne ist eine Polarität nachweisbar; diese erscheint erst sehr spät, nach der Ausbildung der dicken Fadenschleifen.

Die Chromosomen geraten in den Tochterkernen wieder in denselben diffus verteilten Zustand, aus welchem sie ihren Ursprung nahmen; die Art und Weise dieser diffusen Verteilung aber hat mit der Entwicklung des Fadens nichts gemeinsames und die Bildung der Tochterkerne ist nicht als die umgekehrte Wiederholung der Fadenentwicklung aufzufassen.

Die Chromosomen gehen bei der Bildung der Ruhekerne gänzlich durch Zerfall zugrunde. Der Ruhekern verdankt seine Entstehung dem Zerfall der Chromosomen. Dieser Zerfall der Chromosomen ist ein vollständiger und führt zur Bildung der Kernflüssigkeit, sodass auch in gewisser Hinsicht von einer Auflösung der Chromosomen gesprochen werden kann.

Die Karyosomen ebenso wie die Nukleolen sind im Ruhekerne Neubildungen, welche mit keiner anderen vorher sichtbaren Formation in direktem morphologischen Zusammenhange stehen. Die Tochterkerne sind während der Auflösung der Chromosomen relativ gross (Wasseraufnahme). Bleibt diese Grösse erhalten, so entstehen die grossen karyosomfreien Kerne. In vielen Kernen bilden sich die Karyosomen aus, was mit Verkleinerung des Kernes (Wasserverlust) verbunden ist.

Ich empfehle als Benennung für die in den Chromosomen ererbte Substanz den Namen Nukleokrystallin, welcher Ausdruck die geformte sowohl wie die in diffuser Verteilung befindliche Substanz umfassen kann und keinen chemischen Begriff präjudiziert.

Die Karyosomen können als Depot für einen Teil des Nukleokrystallin der Ruhekerne betrachtet werden, während ein anderer Teil der ererbten Substanz in diffuser Verteilung sich in der Kernflüssigkeit befindet. Im karyosomfreien Kerne ist die ganze Masse des ererbten Nukleokrystallins in der Kernflüssigkeit verteilt.

Die „Spermatocyten" der Autoren sind nicht als Ruhekerne aufzufassen; sie stellen vielmehr die ersten Phasen der Reduktionsteilung dar. Korrekter wäre nur von sich zur Reduktionsteilung anschickenden Spermatogonien zu reden.

Die sternförmigen Formationen der „Spermatocyten" des Salamanderhodens in der zentralen Wirkungssphäre der fixierenden Flüssigkeiten, die bisher als Ruhekerne aufgefasst wurden, sind als aus dem Zusammenfliessen der Kernsubstanz entstandene Kunstprodukte zu deuten und stellen ein Stadium der Mitose vor.

Die „Synapsis“ findet darin ihre Erklärung, dass in der Reduktionsmitose die Bildung des Fadens nicht wie in der gewöhnlichen Mitose im ganzen Kern zu gleicher Zeit und gleichmässig stattfindet, sondern dass dieser Vorgang von einem Teile des Kernes ihren Ausgang nimmt und von dort aus allmählich fortschreitet. Die dichtere Hälfte dieser Kerne stellt immer ein früheres, die hellere immer ein späteres Stadium der Mitote vor.

Das Ziel dieser Arbeit war, die allgemeinen Erscheinungen des ruhenden Kernes und der Mitose in ein schon lange entbehrtes einheitliches Bild zusammenzufassen. Die Kritik der Fixations-Methoden, die erneute Untersuchung der lebendigen Kerne rückten die Verhältnisse derartig in neues Licht, dass ich in dieser Arbeit auf die einzelnen Daten und Untersuchungen über Kernstruktur nicht näher eingegangen bin; dies wäre nicht nur ein undankbares sondern zum Teile auch ein überflüssiges Unternehmen gewesen. Ich berührte nur insofern einzelne Arbeiten, als sie sich zur Beleuchtung des Themas besonders darboten.

Die nähere Berücksichtigung der Literatur hätte notwendigerweise zu viel Polemik zur Folge gehabt. Mein Ziel war, die Frage durch einige eingehend untersuchte Beispiele zu beleuchten. Der heutige Stand der Frage brachte es mit sich, dass ich nur dann eine nützliche Arbeit vollbringen zu können glaubte, wenn ich, anstatt die Ansichten anderer fortwährend anzugreifen und zu untergraben, eher ein wenig aufzubauen bestrebt war. Wenn es mir gelungen sein sollte ein festeres Fundament zu finden, so werden ja die Luftschlösser der strukturellen Theorien ohnehin von selbst zusammenfallen.

Es wird Aufgabe weiterer Detailuntersuchungen sein, aus der Literatur das Wertvolle vom Wertlosen zu sondern und der bleibenden Verdienste gerecht zu werden. Die Verhältnisse der Karyosomen, ihr Werden und Vergehen, die Entstehung und Auflösung des mitotischen Fadens drängen sich alle auf Grund einer genauen Kritik der Bilder lebender Kerne und der Wirkung der Fixierungen zu weiteren Untersuchungen von selbst auf. Von den an anderen Objekten ausgeführten weiteren Untersuchungen darf ich die Bestätigung meiner Ergebnisse erhoffen.

Erklärung der Abbildungen auf Tafel XXIV—XXVIII.

Tafel XXIV.

Enthält die Bilder lebender Kerne in der eigenen Flüssigkeit des betreffenden Gewebes untersucht und einige Essigsäure-Reaktionen. Sämtlich bei guter Mittagsbeleuchtung mit Leitz hom. Im. $^1/_{12}$, Komp.-Ok. 4, sofort sorgfältig gezeichnet.

Fig. 1. Kern einer kleinen Spermatogonie. Salamander. Eigene Flüssigkeit.
Fig. 2. Leberzellenkern. Triton. Eigene Flüssigkeit.
Fig. 3—4. Darmepithelzellenkerne. Triton. Eigene Flüssigkeit.
Fig. 5. Grosse Spermatogonie. Salamander. Eigene Flüssigkeit.
Fig. 6. Dieselbe Zelle (5) nach Zusatz von 1% Essigsäure.
Fig. 7. Darmepithelzellenkern vom Triton (vergl. 3—4) nach Einwirkung von 1% Essigsäure.
Fig. 8. Salamanderhode. Eigene Flüssigkeit. Isoliert schwimmende Kerne zwischen den Spermatiden.
Fig. 9 u. 10. Grosse Spermatogonien. Salamander. Eigene Flüssigkeit.
Fig. 11. Blasenepithelzelle. Triton. Eigene Flüssigkeit.
Fig. 12. Blasenepithelzelle. Triton. 1% Essigsäure.
Fig. 13. Darmepithelzellenkern einer Raupe. Eigene Flüssigkeit.
Fig. 14. Blasenepithelzelle. Eidechse. Eigene Flüssigkeit.
Fig. 15. Dieselbe Zelle (14) nach Zusatz von 5% Essigsäure.
Fig. 16—18. Kerne aus dem Mesenterium, 19 aus der Lunge des Tritons. Eigene Flüssigkeit. Die Formationen sind im Leben nicht so deutlich wie in den Abbildungen.

Tafel XXV—XXVIII.

Sämtliche Abbildungen (mit Ausnahme von Taf. XXVII, Fig. 1) sind zur Erleichterung der Übersicht und der Vergleichung der Bilder mit ein und derselben Vergrösserung, Leitz hom. Im. $^1/_{12}$ bei ausgezogenem Tubus, unter Benutzung der Camera lucida, auf den Arbeitstisch projiziert, mit möglichster Genauigkeit gezeichnet. Zur Zeichnung erwies sich die Kombination des Tages- und des elektrischen Lichtes vorteilhaft, mit welchen zwei Beleuchtungsarten sowohl die vollkommenste Schärfe des Bildes, als auch die gute Sichtbarkeit des Bleistiftes erreicht werden konnte und zwar so, dass das Objekt durch das elektrische Licht, der Bleistift durch das Tageslicht beleuchtet wurde. Abbildung Taf. XXVII, Fig. 1 mit eingeschobenem Tubus und auf die Höhe des Objekttisches projiziert gezeichnet, also im Vergleich zu den übrigen weniger vergrössert.

Tafel XXV.

Grosse Spermatogonien. Salamanderhoden.

Fig. 1—5. Zeigen verschiedene feine Nuancen der Fällungsformen der Kernflüssigkeit nach Einwirkung von Kaliessigsäure. Kupferhämatoxylin-Färbung. 5 a u. b aus zwei Kerne gezeichnet.

Fig. 6—7. Schon etwas angewachsene Kerne grosser Spermatogonien mit eigentümlichen bizarren Formationen, welche an Stelle der früheren feinkörnigen Fällungen erscheinen. Erster Schritt zur Mitose. Nur die gut wahrnehmbaren Formationen sind gezeichnet. Daher erscheinen die Kerne heller als im Präparate, in welchem sie wegen der übereinander liegenden Formationen dunkler und dichter strukturiert sind. Kaliessigsäure. Cuprumhäm.

Fig. 8a u. 8b. Zwei Kerne aus der peripherischen Wirkungszone der Flemmingschen Flüssigkeit, Cuprumhäm.

8a) Stadium unmittelbar vor dem Erscheinen des Kernfadens.

8b) Allerfeinster Kernfaden, mit charakteristischen Brechungen und ohne jede polare Anordnung. Nur ein sehr kleiner Teil der Fadenwindungen ist gezeichnet.

Fig. 9. Etwas älterer Kernfaden als in Fig. 8b. Auch hier ist nur ein kleiner Teil des Fadens gezeichnet.

Fig. 10. Zerfall der Chromosomen im Tochterkern. Kaliessigsäure. Cuprumhäm.

Fig. 11. Flemmingsche Flüssigkeit. Peripherische Wirkung.

a) Gewöhnlicher homogener Kern mit einigen Nukleolen.

b) Ein seltener Zustand mit vielen Nukleolen und karyosomartigen Körperchen.

Fig. 12. Vom jungen Salamander. Flemmingsche Flüssigkeit. Ausgeprägte Osmiumwirkung. a) Ruhekern. b) Erste Spuren des Fadens.

Tafel XXVI.

I. Mittelgrosse Spermatogonien vom Salamander (1—4).

Fig. 1. Kern mit dem Charakter der kleinen Spermatogonien. Erscheinen der Karyosomen. Kaliessigsäure. Cuprumhäm.

Fig. 2. Stadium der bizarren Formationen. Kaliessigsäure. Cuprumhäm. Peripherische Wirkung.

Fig. 3. Flemmingsche Flüssigkeit. Cuprumhäm. Peripherische Wirkung.

a) Erste Spuren des feinen Fadens mit noch einigen zerfallenden Karyosomen.

b) Erste Spuren des Fadens in einem schon homogen gewordenen Kern.

Fig. 4. Eigentümliche Formationen, welche von den bizarren Formationen zur Entwicklung des dicken Fadens führen. Kaliessigsäure Cuprumhäm.

II. Kleine Spermatogonien vom Salamander. (5—19.)

Fig. 5—7. Ruhende Kerne kleiner Spermatogonien. Verschiedenes Aussehen der Kernflüssigkeit resp. der Grundsubstanz. Karyosomen.

Fig. 5. Periphere Wirkung der Flemmingschen Flüssigkeit. Homogene Grunds.

Fig. 6. Zentrale Wirkung der Flemmingschen Flüssigkeit. Beide mit Cuprumhäm. gefärbt. Körnige, substanzarme Grunds.

Fig. 7. Kaliessigsäure. Cuprumhäm. Körnige Grundsubstanz.

Fig. 8. Kaliessigsäure. Cuprumhäm. Periphere Wirkung. a) Sich zur Mitose anschickender Kern, unmittelbar daneben zum Vergleich ein Ruhekern (b). Im anwachsenden Kern (a) Zerfall der Karyosomen.

Fig. 9. Einige Formationen aus einem sich zur Mitose anschickenden Kern bei zentraler Wirkung der Kaliessigsäure.

Fig. 10. Kaliessigsäure. Cuprumhäm. Sich zur Mitose anschickender Kern. Es wurde nur ein Teil der Formationen gezeichnet.

Fig. 11. Dasselbe Stadium. Periphere Wirkung der Flemmingschen Flüssigkeit. Zerfall der Karyosomen.

Fig. 12. Bizarre Formationen nach zentraler Wirkung der Flemmingschen Flüssigkeit. Cuprumhäm. a) Die zwischen den sternförmigen Formationen sichtbaren feinen Fädchen erinnern sehr an die ersten Spuren des Fadens der grossen Spermatogonien. b) Ein sehr kleiner Teil eines sich in ähnlichem Stadium befindlichen und ähnlich behandelten Kernes.

Fig. 13. Kaliessigsäure u. 14 Flemmingsche Flüssigkeit. Rechtwinkelige Brechungen zeigende Fadenbildungen. Sämtliche Figuren zeigen nur einen kleinen Teil des Kernes.

Fig. 15. Typisch vorkommende, schwer zu deutende Bilder; dicke Fadenbildungen, zwischen welchen noch dünnere oder auch bizarre Formationen zu finden sind. Kaliessigsäure. Periphere Wirkung. Cuprumhäm.

Fig. 16. Teile des dicken Fadens ohne jede andere Formation. Kaliessigsäure. Cuprumhäm.

Fig. 17. Tochterkern. Zerfall der Chromosomen. Bei einer Einstellung gezeichnet, in welcher noch Spuren der polaren Anordnung zu erkennen sind, sonst erscheint der ganze Kern aus Trümmern und Brocken bestehend wie die Ruhekerne.

Fig. 18. Relatives Grössenverhältnis eines Tochterkernes und der letzten Stadien eines Tochtersternes. Tochterkern wie auch in Fig. 17 relativ gross, wahrscheinlich durch reichliche Wasseraufnahme aufgequollen, womit das Zugrundegehen der an der Oberfläche sich ausbreitenden Chromosomen parallel zu gehen scheint.

Fig. 19. Bildung des Tochterkernes, in drei aufeinander folgenden Stadien, auch im Schnitte nebeneinanderliegend. Von den paarigen Tochterbildern der Einfachheit halber nur je eines gezeichnet. Abnahme der Färbungsintensität und damit parallel gehend Zerfall der Chromosomen. (Behandlung in Figg. 17, 18, 19 wie in 16.)

Tafel XXVII.

Prophasen der Reifungsteilungen, sogenannte „Spermatocyten“ des Salamanders nach Wirkung der Flemmingschen Flüssigkeit. Vergleiche Taf. XXVIII.

Fig. 1. Im Vergleich mit sämtlichen übrigen Figuren weniger vergrössert. Demonstriert erstens die für meine Folgerungen ungemein wichtig gewordene Tatsache, dass die angeblich homogenisierende peripherische Wirkung der Flemmingschen Flüssigkeit nur bei den „Spermatocyten“ (c. d.) anzutreffen ist, während die Spermatogonien (b) garnicht homogenisiert, vielmehr den lebenden Zuständen vollkommen ähnlich erscheinen, trotzdem dass beide Kernarten an der

Peripherie knapp nebeneinander liegen und so der Wirkung der Flüssigkeit in vollkommen gleicher Weise ausgesetzt waren. Zweitens sind in dieser Abbildung drei verschiedene Bilder der „Spermatocyten" zu sehen (a. c. d.) welche ein und dasselbe Kernstadium repräsentieren. a. zeigt in einer dem Zentrum näher gelegenen Hälfte die sternförmigen bizarren Formationen der zentralen Wirkung, während ihre andere Hälfte noch ein wenig an die peripherische Wirkung erinnert, c. lässt feine fadenförmige Formationen vermuten, in d. erscheinen die ganz an der Peripherie liegenden Kerne fast vollkommen homogen blos einige kleine Nukleolen in sich schliessend. Die Peripherie ist durch die Konturlinie gekennzeichnet.

Fig. 2 a. Sich zur Reifungsteilung anschickende Spermatogonie, daneben zum Vergleich eine ruhende (b) die auch im Schnitte an der Peripherie unmittelbar neben ihr lag, daher beide das Bild der peripherischen Wirkung zeigen.

Fig. 3. Dasselbe Stadium wie 2 a aus der 5.—6. Zellreihe. Die Hälfte des Kernes zeigt noch die peripherische Wirkung.

Fig. 4. Dasselbe Stadium bei rein zentraler Wirkung. Beachtenswert ist die Fülle des Kernes an der Peripherie (2 a) und das Fehlen der Grundsubstanz bei der zentralen Wirkung (4). Beide Erscheinungen sind in Fig. 3 an einem Kern sichtbar.

Fig. 5 a u. b. Übereinander liegende Formationen. a. peripherwärts, b. zentralwärts liegend; 3.—4. Zellreihe. a. entspricht der Fig. 1 c. Beide zeigen kleine Pünktchen und lassen feine fadenförmige Formationen vermuten. b. zeigt schon den Anfang des Zusammenfliessens der Kernsubstanz an der Grenze der eigentlichen peripherischen Wirkung.

Fig. 6. Formationen aus der rein zentralen Wirkungsphäre; nur ein kleiner Teil des Kernes ist gezeichnet. Verschiedene mit Fortsätzen versehene sternförmige Gebilde; gänzliches Fehlen der Grundsubstanz.

Fig. 7—8. Aufeinander folgende Bilder nach Wirkung der Flemmingschen Flüssigkeit. 7 a. gehört zur dritten Zellenreihe. Die ersten zwei Zellreihen wie in Fig. 1 d zeigen vollkommen homogene Kerne. Auf a. folgt unmittelbar zentralwärts b. u. c., hierauf Fig. 8, welche schon ausgesprochene zentrale Wirkung zeigt. (Vergleiche Fig. 6.)

Fig. 9. Der „Synapsis" der Autoren entsprechendes Kernstadium. Die grössere Hälfte des Kernes zeigt noch die sternförmigen Formationen, während in der anderen Kernhälfte eine Andeutung der Fadenbildung erkennbar ist.

Fig. 10. Peripherische Wirkung. Erster Schritt zur Mitose. Vakuolenbildungen in den Karyosomen. (Nicht sicher ob zur Reduktionsmitose gehörend.)

Fig. 11. Aus der 3.—4. Zellreihe der peripherischen Wirkung. Schwer analysierbare Formation. Etwas deutlicher als in Wirklichkeit gezeichnet.

Tafel XXVIII.

Prophasen der Reifungsteilungen, sogenannte „Spermatocyten" des Salamanders. nach Wirkung der Kalibichr.-Essigsäure. Vergleiche Taf. XXVII.

Fig. 1—3. Peripherische Wirkung der Kaliessigsäure. Ungemein feine Formationen.

Fig. 1 u. 2. Zeigen klar den Charakter der Formationen, in sehr kleinen Kernstückchen.

Fig. 3. Schwer wiederzugebendes, etwas dickeres Segment eines Kernes. Die dichteren Teile wahrscheinlich die letzten Spuren der Karyosomen.

Fig. 4. Zentrale Wirkung der Kaliessigs. Dasselbe Stadium wie Fig. 1—3! Sternförmige Formationen. Vergleiche Taf. XXVII, Fig. 6—8.

Fig. 5 a. u. b. Sehr kleine Kernteile, a) aus der peripherischen, b) aus der zentralen Wirkungszone, demselben Kernstadium entsprechend!

Fig. 6 u. 7. Peripherische Wirkung. Seltenere Bilder mit länglichen feinfädigen Formationen; alle sehr kleine Kernfragmente.

Fig. 8. Einige Formationen mit dickeren und dünneren Fadenbildungen. in a. dieselben gemischt nebeneinander. 12% Kalibichr. 5% Essigsäure. Unten die Fortsätze der Faden sichtbar.

Fig. 9. Dicke Fadenbildungen, gemischt mit feiner verteilten Teilen. 12% Kalibichr. 5% Essigsäure.

Fig. 10. Dicker und feiner Faden gemischt nebeneinander (wie Fig. 8 a).

Fig. 11. Ausgebildeter dicker Faden ohne andere Formationen. Sämtliche Fäden zu ihrer Längsachse genau in senkrechter Richtung geschnitten wie es X in Fig. 9 zeigt. Die Fädendurchschnitte sind nach ihrer Zahl und Grösse genaue Kopien des Präparates.

Aus dem I. anatomischen Institut zu Wien.

Acidophil gekörnte Becherzellen bei Torpedo marmorata.

Von

Konrad Helly, Assistent.

Hierzu Tafel XXIX.

Anlässlich der Untersuchungen, welche ich über die Langerhans'schen Zellinseln führe, habe ich auch Selachiermaterial herangezogen, da bei dieser Tierklasse das Vorhandensein solcher geleugnet wird. Über die Ergebnisse dieser Untersuchungen werde ich an anderer Stelle ausführlich berichten; hier sei nur erwähnt, dass ich mich schon jetzt für berechtigt halte, auch den Selachiern Gebilde zuzuerkennen, welche den genannten Zellhaufen gleichzustellen sind. Gegenstand der vorliegenden Mitteilung sei hingegen ein Befund, den ich bei Torpedo marmorata nebenbei erhoben habe und für den ich in der mir zugänglichen Literatur keine etwa bereits vorhandene Beschreibung aufzufinden vermag.

Es handelt sich um eine eigentümliche Art von Becherzellen, deren hervorstechendstes Merkmal darin besteht, dass der Inhalt ihres Bechers nicht von Schleim, sondern von groben, runden, lichtbrechenden, gegen Farbengemische acidophil reagierenden Körnern gebildet wird. Als Fundstätte dieser Zellen ist der Magen, Darm und Pankreasausführungsgang (Fig. 1, 2 u. 3) zu nennen. Es ist hierbei nicht möglich, an den Zellen, welche sich zwischen den anderen Epithelien eingestreut zeigen, eine bestimmte, etwa nur auf tiefere Buchten oder Krypten beschränkte Anordnung zu bemerken. Sie sind vielmehr ganz unregelmässig verteilt, bald in den verborgensten, bald in den freiest liegenden Abteilungen des Epithels, überall jedoch durch ihren gekörnten Inhalt so auffallend, dass es Wunder nehmen muss, sie nicht schon längst beschrieben zu finden.

Was ihre Gestalt anlangt, so sind sie dort, wo sie sich zwischen hohen Epithelzellen eingelagert vorfinden, wohl am schönsten ausgebildet. In Fig. 4 ist eine solche Zelle zur Ansicht gebracht, wie sie sich im Spiraldarm vielfach in ihrer ganzen

Länge darstellen lassen. Man erkennt ohne weiteres, dass der Zelleib durch die Einlagerung des Kernes in zwei verschiedene Abschnitte zerfällt, von denen der basale, der als Fussteil bezeichnet werden könnte, ein feinnetzig-körniges Protoplasma zeigt; er ist schmäler, als der auf den Kern nun folgende, sich bedeutend verbreiternde Kopfteil und schwankt in seiner Grösse am meisten von allen Zellteilen je nach dem Standorte der Zelle. Er ist am kleinsten im Pankreasgange, wo sich die Zellen zwischen verhältnismässig niedrigen Epithelien eingeschaltet finden, und zeigt einen mittleren Entwicklungsgrad im Magen.

Der periphere Teil der Zellen, der eben genannte Kopfteil, ist nun derjenige Abschnitt, welcher mit den oben beschriebenen Körnern gefüllt ist. An diesem Abschnitt ist nun bemerkenswert, dass er nur in seiner Form, nicht aber in seinem Inhalt völlig dem Schleim liefernden Abschnitt der gewöhnlichen Becherzellen gleicht und ebenso wie diese eine thekaähnliche Auskleidung des die Körner beherbergenden „Bechers" aufweist. Diese Theka scheint gelegentlich, wie auch in Fig. 4 zu sehen ist, eine förmliche Mikropyle zu besitzen, durch welche die Entleerung der Körner nach aussen erfolgen kann. Zwischen dem eigentlichen Becher und dem Kerne liegt noch eine kurze Strecke des Zellkörpers, in welchem sich einzelne zwischen Protoplasmafäden eingelagerte Körner vorfinden, die offenbar in der Nähe des Kernes entstehen und von da peripherwärts vorgeschoben werden, bis sie in den Becher gelangen.

Eine besondere Eigentümlichkeit bietet auch der Kern dar, indem er (Fig. 4 u. 6) in gewissem Sinne durch sein Aussehen an Ganglienzellkerne erinnert. Dieselbe beruht darauf, dass er, kugelrund, ein verhältnismässig zartes Chromatingerüst mit einem durch seine Grösse auffallenderen Kernkörperchen erkennen lässt. Auch ist er im ganzen merklich grösser als die Kerne der umgebenden Zellen.

Selbstverständlich legte ich mir die Frage vor, ob diese Zellen nicht nur bestimmte Entwicklungsstufen der Schleim-Becherzellen wären. Eine Besprechung der Farbenreaktionen ihrer Körner sowie des Schicksales derselben dürfte wohl hierin genügenden Aufschluss bieten, ohne dass es nötig wäre, die ganze Literatur über Schleim- und Becherzellen vorzuführen. Der Acidophilie der Körner wurde gleich anfangs Erwähnung getan. Dieselbe prägt sich in

ähnlicher Weise aus, wie es sonst für die Granula der eosinophilen Leukozyten der Fall ist; sie hat mit diesen auch die Stärke gemein, mittelst welcher der betreffende saure Farbstoff festgehalten wird. Ferner gleichen beide Körnerarten einander in ihrem Verhalten zu Eisenhämatoxylin, mit welchem sie sich ausserordentlich kräftig färben. Durch dieses färberische Verhalten unterscheiden sich die Körner der in Rede stehenden Zellen schon bedeutend von den eigentlichen Schleimzellen, da deren Inhalt sich mit basischen Farben aus Farbgemischen belädt. Besonders deutlich kann dieser Unterschied zur Ansicht gebracht werden, wenn man Ehrlichs Triazidlösung zur Färbung verwendet (Fig. 6): der Schleim erscheint hellgrün, die Körner hingegen sind leuchtend rot.

Nun kommen wohl auch in Schleimzellen Körnelungen vor; die letzte einschlägige Beschreibung stammt von E. Bizzozero (Atti d. Acc. d. sc. d. Torino XXXVIII), welcher durch eine gute Abbildung eine solche Zelle von Scyllium zur Ansicht bringt, wobei er die Frage offen lässt, ob es sich hierbei nicht zugleich um Fermentbildung handle. Ich glaube, bei Torpedo die nämlichen Zellen gesehen zu haben und finde, dass sie sich durch zwei Merkmale deutlich von den hier beschriebenen Körner-Becherzellen unterscheiden. Fürs erste sind ihre Körnelungen unvergleichlich feiner (Fig. 6, rechts); fürs zweite färben sich dieselben mit der basischen Farbenkomponente und zwar, wie auch Bizzozero bemerkt, viel kräftiger als der Schleim. Ist also eine Verwechslung dieser beiden Körnerarten von vornherein als ausgeschlossen zu betrachten, so wird man sich auch vergeblich bemühen, etwaige Übergänge der einen in die andere zu finden. Desgleichen gelingt es nicht, die Verwandlung der acidophilen Körner in Schleim in irgend einer Form nachzuweisen; sie verhalten sich gegen die gebräuchlichen Färbemittel zur Darstellung des letzteren vollkommen ablehnend. Wie und ob sie durch Fixierungsmittel beeinflusst werden, vermag ich nicht zu entscheiden, da ich deren nur zwei angewendet habe, nämlich Formollösung und die von mir in der Zeitschrift für wiss. Mikrosk. XX angegebene Modifikation des Zenker'schen Gemisches.

Bezüglich des weiteren Schicksales der im Becher der Zelle angesammelten Körner kann als sicher betrachtet werden, dass sie, sobald ein gewisser Füllungsgrad desselben erreicht ist, nach aussen entleert werden (Fig. 5). Hierbei öffnet sich das freie Zellende

zu ansehnlicher Weite, sodass es dem gesamten Inhalt des Bechers ermöglicht wird, auf einmal in's Freie zu gelangen. Man findet dann auch ganze Körnerballen (Fig. 6) ohne jeglichen Zusammenhang mit einer Zelle frei zwischen den Falten des Darmes in dessen Lumen liegen. Was mit ihnen nun hier weiter geschieht, entzieht sich meiner Beurteilung; jedenfalls aber ergibt sich auch aus diesem Vorgange der völlige Unterschied der genannten Zellen von den Schleimzellen.

Oben war bereits die Rede von Grössenunterschieden der acidophil gekörnten Becherzellen je nach ihrem Standorte. Ähnliche, wenn auch nicht gleichsinnig mit jenen auftretende Unterschiede kann man in der Grösse der Körner wahrnehmen. Sind dieselben in jeder einzelnen Zelle zwar untereinander von annähernd gleichem Kaliber, so unterliegt es doch keinem Zweifel, dass sie im Pankreas am kleinsten angetroffen werden, am grössten hingegen, wenigstens soweit meine Präparate Aufschluss geben, nicht im Spiraldarme, wo sich die längsten Zellen finden, sondern im Magen. Es mag sein, dass die Konsistenz der umgebenden Zellen vielleicht auf die Ausbildung der Körner einen gewissen Einfluss übt. Ob sich mit deren verschiedener Grösse und dem Standorte der Zellen auch eine verschiedene chemische Zusammensetzung verbindet, lässt sich zunächst nicht entscheiden, wenngleich es nach den überall übereinstimmenden Farbenreaktionen nicht wahrscheinlich erscheint; vermag ich ja überhaupt über die chemische Beschaffenheit der Körner in positivem Sinne nichts Bestimmtes auszusagen. Sicher ist wohl nur, dass sie nichts mit Zymogen zu tun haben, da sich dessen Körner unter sonst gleichen Bedingungen der histologischen Vorbehandlung in einem mehr neutralen Farbentone darbieten, also violett nach Triacidfärbung, lila nach Methylenazur-Eosin (Giemsa).

Vergleichen wir nun die vorbeschriebenen Zellen mit anderen, schon längst bekannten gekörnten Zellen des Verdauungskanales, so können wir sie, nachdem wir sie bereits früher von den gekörnten Schleimzellen ausdrücklich unterscheiden mussten, noch am ehesten den Paneth'schen Körnerzellen, wie sie z. B. im Mäusedünndarm besonders schön ausgebildet sind, an die Seite stellen. Ferner finden sich, wie ich in Oppels Lehrbuch der vergl. Histologie zitiert finde, nach Langerhans im Anfangsteile des Mitteldarmes von Petromyzon Planeri Körnerzellen.

Auch diesen ist, wie ich mich überzeugt habe, eine gewisse entfernte Ähnlichkeit mit diesen Zellen nicht abzusprechen. In beiden Fällen bestehen jedoch noch so zahlreiche Unterschiede sowohl, was die Bauart der Zellen anbetrifft, als auch mit Rücksicht auf die Topographie ihres Verteilungsgebietes, dass man kaum von mehr als einer rein äusserlichen und da nur teilweisen Ähnlichkeit sprechen kann. Gegen die Möglichkeit, die genannten Zellarten miteinander in einen inneren Zusammenhang zu bringen, scheint mir ferner auch der Umstand zu sprechen, dass es mir an anderen Selachiern, wie Scyllium und Raja, bislang nicht gelungen ist, die bei Torpedo vorkommenden acidophil gekörnten Becherzellen wiederzufinden; sie verlieren dadurch allerdings an Erklärlichkeit, was sie an Charakteristischem für diese Tierspezies gewinnen.

Nicht unerwähnt dürfen an dieser Stelle die Belegzellen des Säugermagens bleiben, welche natürlich auch etwas Grundverschiedenes bedeuten, wenngleich sie sich durch ihre Acidophilie auszeichnen. Immerhin aber dürfte es vielleicht erlaubt sein, auf die Möglichkeit hinzuweisen, dass die beschriebenen Zellen, wenn auch morphologisch von allen anderen entfernt ähnlichen Zellen des Magendarmkanales hinlänglich verschieden, doch vielleicht berufen sind, die physiologische Funktion der einen oder anderen Zellart in der für die Lebensbedingungen von Torpedo angepassten Form zu erfüllen.

Schliesslich wäre es nicht unberechtigt, für diese bisher unbeschriebene Zellform einen kurzen und bezeichnenden Namen zu wählen. Leider scheitert mein Bemühen daran, dass hier nicht weniger als drei Eigenschaften derselben vorhanden sind, von denen keine ausgelassen werden kann, ohne der Charakteristik in der Bezeichnung Eintrag zu tun und zugleich Verwechslungen mit anderen, schon bekannten Zellformen zu gestatten. Diese Eigenschaften sind die Becherform, die Körnung und die Acidophilie. Ich habe mich daher entschlossen, diese Zellen als „acidophil gekörnte Becherzellen“ zu bezeichnen und sie auch schon im vorstehenden wiederholt so genannt. Selbstverständlich wird dieser, lediglich den morphologischen Merkmalen angepassten Namen weichen müssen, sobald es gelungen sein wird, ihre physiologische Bedeutung oder den chemischen Charakter ihres Körnersekretes zu ergründen.

Wien, Februar 1905.

Erklärung der Abbildungen auf Tafel XXIX.

Sämtliche Figuren sind mittels Zeichenapparates in der Höhe des Objekttisches entworfen.

Fig. 1. Übersichtsbild über ein Stückchen Magenschleimhaut. Sowohl in der Tiefe der Fundusdrüsen, als auch in der Mündung des Halsteiles derselben finden sich die durch ihre dunkele Farbe und Körnung kenntlichen Zellen. Zeiss. Apochr. Obj. 16 mm. Comp. Occ. 6.

Fig. 2. Übersichtsbild über ein Stückchen Darm (Bursa entiana). Neben den leer gehaltenen Schleim-Becherzellen finden sich wie im vorigen Bild gekörnte Zellen an verschiedenen Stellen des Epithels. Vergr. wie vorher.

Fig. 3. Aus dem Pankreasgang. In diesem, sowie in einem Ast desselben gekörnte Zellen. Vergr. wie vorher.

Fig. 4. Eine einzelne acidophil gekörnte Becherzelle mit ihrem charakteristischen Kerne zwischen einigen Epithelzellen des Spiraldarmes. An der Spitze des Bechers ist eine ganz kleine, mündungsartige Öffnung desselben zu sehen. Vergr. Obj. 4 mm. Occ. 6.

Fig. 5. Eine Krypte aus dem Spiraldarm mit einer gekörnten Zelle, welche soeben ihren Inhalt entleert, sowie zwei Körnerhaufen im Lumen welche bereits aus anderen gleichen Zellen ausgestossen sind. Ferner im Epithel zerstreut mehrere dunkel gehaltene, weil spezifisch gefärbte, Schleimzellen. Vergr. Obj. 4 mm. Occ. 4.

Fig. 6. Querschnitt durch eine Darmkrypte (Bursa entiana). Durch Färbung mittels Ehrlichs Triazidlösung hebt sich die acidophile, rot gekörnte Zelle scharf von den basophilen, grünen Schleimzellen ab, deren eine (rechts) dunkelgrüne feine Körnchen enthält. Charakteristische Kernform der Körnerzelle. Vergr. Obj. 4 mm. Occ. 4.

Aus dem Laboratorium des Marine-Hospitals in St. Petersburg.

Histologische Untersuchungen über das Muskelgewebe.

I. Die Myofibrille des Hühnerembryos.

Von

Dr. **Gustav Schlater.**

Hierzu Tafel XXX—XXXII und 2 Textfiguren.

Ungeachtet dessen, dass sich schon die namhaftesten Biologen des XVII. Jahrhunderts mit dem Muskelgewebe beschäftigt haben, und dass die Histologie, schon seit den ersten Tagen ihres Bestehens als Wissenschaft, dieses Gewebe in unzähligen Arbeiten behandelt, sind wir auch gegenwärtig nicht in der Lage, eine der Wirklichkeit vollkommen entsprechende Vorstellung von der Struktur der kontraktilen Muskelsubstanz zu gewinnen, d. h. von derjenigen morphologischen Einheit, welche dieses Gewebe kennzeichnet. Erst in den allerletzten Jahren ist eine Reihe interessanter Untersuchungen erschienen, welche Klärung in diese Frage bringen, und die histologischen kontraktilen Muskel-Elemente treten in ihren Hauptumrissen aus dem Gefüge der verschiedenen, das Muskelgewebe zusammensetzenden, histologischen Elemente hervor. Als histologisches kontraktiles Muskel-Element wird jetzt, mehr oder weniger allgemein, die sogenannte „histologische“ oder „elementare“ Myofibrille angesehen, und dieser Standpunkt wird schon in einigen neuesten Lehr- und Handbüchern der Histologie vertreten. Um diesen Standpunkt zu kennzeichnen, führe ich nur zwei Werke an. In seinem „Lehrbuch der vergleichenden Histologie der Tiere, 1902“ äussert sich K. C. Schneider folgendermaßen: „Sie (d. h. die Muskelfaser) besteht aus Myofibrillen, die grosse Neigung besitzen, sich in Gruppen dicht aneinander zu legen und derart Muskelsäulchen (Muskelleisten) zu bilden. Die Fibrillen eines Säulchens sind nicht selten durch eine kittartige Grundsubstanz mehr oder weniger innig verbunden. Die Säulchen selbst erscheinen oft als dicke Fibrillen, deren Zusammensetzung aus Elementarfibrillen nicht immer mit Sicherheit erkannt werden kann, besonders wenn die ganze Faser aus einem Säulchen besteht. Die Fibrillen sind entweder glatt oder gestreift. In beiden Fällen leiten sie sich von den Fäden embryonaler Myoblasten

ab, die unter leichter Verdickung ihr färberisches Verhalten ändern und sich nun mit Eisenhämatoxylin schwärzen, auch stark doppelbrechend (anisotrop) sind." In seinem Lehrbuch: „Grundzüge der Histologie der Tiere und des Menschen, zweite Ausgabe, Charkow 1903" (russisch) sagt Prof. N. Kultschitsky folgendes: „Die kontraktile Substanz ist aus einer sehr grossen Anzahl feinster Fäden, den Elementarfibrillen, zusammengesetzt. Jede dieser Elementarfibrillen repräsentiert im Grunde eine kontraktile Einheit der Muskelfaser, und in jeder von ihnen gewahren wir mit auffälliger Genauigkeit jene Aufeinanderfolge der doppelt- und einfachbrechenden Substanzen, welche wir soeben beschrieben haben. Wenn die ganze Muskelfaser eine regelmässige Querstreifung aufweist, so wird das ausschliesslich durch die Beziehungen der Elementarfibrillen zueinander bestimmt. Alle ihre gleichwertigen Teile liegen in einer geraden Linie und geben natürlich bei verhältnismässig schwacher Vergrösserung den Eindruck von Querstreifen. Ein gutes Immersions-Objektiv kann uns aber jederzeit davon überzeugen, dass es keine durch die ganze Faser durchgehende Streifen gibt, und dass jeder Streifen nur das Resultat einer regelrechten Aneinanderreihung der Elementarfibrillen ist."

Wenn also die Existenzberechtigung der Myofibrille kaum anzuzweifeln ist, obschon man sich noch oft an die alten Vorstellungen vom Bau der Muskelfaser hält, herrscht über die feinere Struktur derselben noch wenig Einklang, und stehen sich verschiedene Anschauungen gegenüber, welche in einigen neuesten Arbeiten ganz interessante Gesichtspunkte eröffnen.[1])

[1]) Ich huldige nicht dem hergebrachten Usus, die ganze, die betreffende Frage behandelnde, Literatur anzuführen und zu besprechen: das muss die Aufgabe spezieller Übersichten sein. Deshalb schliesse ich die Literatur aus meiner Arbeit aus, und werde nur diejenigen Angaben berühren, welche zu meinen Resultaten in unmittelbarer Beziehung stehen. Dagegen muss es als Mangel empfunden werden, dass die meisten Arbeiten, die mikroskopischen Bilder getreu wiedergebender und vollkommen überzeugender Abbildungen ermangeln. Deshalb habe ich besonderes Augenmerk auf möglichst gute Abbildungen gerichtet und darnach gestrebt, dass meine Abbildungen möglichst getreue Kopien des mikroskopischen Bildes seien, ohne jegliche Schematisierung und ohne subjektive Korrekturen des wirklich Gesehenen. Jede histologische Arbeit muss möglichst kurz und sachlich gefasst sein, und mit einwandsfreien, das mikroskopische Bild getreu wiedergebenden Zeichnungen versehen sein. Ich meinesteils, bin weit davon entfernt, durch vorliegende Arbeit, welche gerade die feinere Struktur der histologischen Myofibrille

Von der Erwägung ausgehend, dass das embryonale Gewebe wegen der sozusagen ontogenetischen Einfachheit der dasselbe zusammensetzenden histologischen Elemente, uns eher Aufschluss geben könnte über das Wesen und die feinere Struktur der Myofibrillen, unterzog ich das so leicht zu beschaffende Untersuchungsobjekt, den Hühnerembryo, einer entsprechenden Analyse. Meine vorläufigen histologischen Befunde, welche in vorliegender Arbeit besprochen werden sollen, sind hauptsächlich an Paraffinschnitt-Präparaten gewonnen (Fixation der Embryonen in O. Hertwigs Gemisch,[1]) welche mit Eisenhämatoxylin nach M. Heidenhein (mit verschiedenen Vor- und Nachfärbungen) behandelt wurden. Es muss hier betont werden, dass mir diese Färbungsmethode bisher die besten Dienste geleistet und mir die überzeugendsten Bilder gegeben hat. Ich schicke voraus, dass ich mich hier mit der fertigen histologischen Myofibrille des sogenannten quergestreiften Muskelgewebes befassen werde, ohne die Frage von der Histogenese derselben zu erörtern. Jeder einzelne Embryo, von einem bestimmten Entwicklungsstadium an, bietet uns in seinen verschiedensten Muskelanlagen die mannigfachsten Stadien der Myofibrillen-Ontogenie dar: neben vollkommen differenzierten, sehr leicht zu erkennenden Fibrillen finden wir die allerersten Anzeichen ihres Entstehens. Deshalb konnte ich vollkommen bewusst mich mit zwei Exemplaren eines siebentägigen Embryos begnügen, welche in zwei verschiedenen Richtungsebenen in Serienschnitte zerlegt, und die Schnitte mit den verschiedensten Methoden gefärbt wurden[2].)

behandelt, diese Frage für gelöst anzusehen, und würde mein vorläufiges Ziel schon für erreicht ansehen, wenn meine wenigen, aber positiven Tatsachen für beweisend und feststehend angesehen werden könnten.

[1]) Die Zusammensetzung dieser Fixierungsflüssigkeit ist folgende:

Acidi chromici 1%	150 ccm
Sublimat ($HgCl^2$), konzentr. wässr. Lös.	150 „
Acidi acetici glacial	15 „
Formalini (40%)	50 „
Aqua destillata	135 „

[2]) Die Schnittdicke meiner Präparate beträgt 5 μ. Nur vergleichswegen wurden einige dünnere Schnitte studiert. Ich halte eine Schnittdicke von 5 μ für vollkommen ausreichend, um die feinsten Strukturverhältnisse zu erkennen; sie bietet sogar einige nicht zu verkennende Vorteile vor zu geringen Schnittdicken dar, da die letzteren unter anderem zu grosse destruktive Eingriffe bewirken, welche eine histologische Analyse so feiner Strukturen sehr erschweren.

Auf dem hellen Grunde des embryonalen Bindegewebes, des Mesenchyms, mit seinen verzweigten Zellen, die ein Netzwerk bilden, dessen weite Maschen ungefärbt bleiben, ziehen in breiteren, oder schmäleren, längeren oder kürzeren Zügen, sich wellenartig schlängelnd, dunklere Streifen hin. Sie haben ein ausgesprochen fibrilläres Aussehen und verlaufen einander annähernd parallel, wobei in ihrem Bereiche eine Anhäufung von Kernen zu bemerken ist. Solch ein Bild zeigen uns die Anlagen schon vollkommen ausgesprochener Skelettmuskel, und zwar bei verhältnismässig geringen Vergrösserungen (Taf. XXX, Fig. 1, Taf. XXXI, Fig. 1, 2) Ein etwas anderes Bild bieten die ontogenetisch jüngeren Muskelanlagen dar. Hier sehen wir die direkt aus den Mesenchymzellen hervorgegangenen Myoblasten ein sehr lockeres, unregelmässiges, weitmaschiges Gefüge bilden, wobei die dunkleren, fibrillär gebauten Streifen noch dünn sind, ziemlich unregelmässig verlaufen, sich durch mehrere Myoblasten hindurchschlängelnd, und noch durch sehr grosse Zwischenräume voneinander getrennt sind (Taf. XXXI, Fig. 6, Taf. XXXII, Fig. 1), wobei sich schon an solchen Muskelanlagen, sozusagen das Bestreben der Myofibrillen kund gibt, sich in parallel verlaufende Bündel zu ordnen, und gerade solche Muskelanlagen sind zum Studium der Myofibrillen am geeignetsten. Ungemein zahlreich sind solche Stellen des Präparats, welche sozusagen eine Zerfaserung der Fibrillenbündel und isolierte, einzeln verlaufende Fibrillen zeigen, und solche Stellen sind natürlich besonders günstig. Schon ein flüchtiger Blick auf die Muskelbündel eines guten Präparats (Eisen-Hämatoxylin nach M. Heidenhain) zeigt, dass von einer durch das ganze Bündel hindurchgehenden Querstreifung keine Rede sein kann; dass die sogenannte Querstreifung (auf den Präparaten schwarz gefärbt) von lichten Zwischenstücken in regelmässiger Reihenfolge unterbrochen wird, und dass diese ganze Kette von abwechselnd schwarzen und lichten Elementen eine regelrechte Reihe bildet, welche zum Längsverlauf des ganzen Bündels senkrecht steht. Da nun diese angebliche Querstreifung sich in regelmässigen Abständen der Länge nach wiederholt, so gewahren wir auch dementsprechend, dass jedes dieser schwarz gefärbten Elemente, welche die Form eines länglichen Vierecks haben, durch einen lichten Abstand von einem anderen, ebensolchen, über und und unter ihm gelegenen Elemente getrennt ist, sodass eine

regelrechte, der Längsachse des Muskelbündels parallel verlaufende Kette entsteht. Wenn wir nun unsere Aufmerksamkeit diesen Längsketten zuwenden, überzeugen wir uns leicht davon, dass der lichte Abstand zwischen den schwarzgefärbten viereckigen Elementen in der Querrichtung des Bündels in den meisten Fällen ein etwas grösserer ist, als in der Längsrichtung, obschon öfters auch das umgekehrte Verhältnis vorherrscht. Gleichzeitig zeigen die lichten Verbindungsstücke der dunkel gefärbten Elemente in der Längsrichtung ein etwas anderes färberisches und optisches Verhalten, als die der Querrichtung, wie auf den nur mit Eisenhämatoxylin gefärbten Präparaten, so besonders auf denen, welche einer Vor- oder Nachfärbung unterzogen werden. Dieses besondere Verhalten äussert sich darin, dass sie (bei Eisenhämatoxylinfärbung allein) einen lichten stahlblauen Farbenton zeigen und bei gewissen Einstellungen des Tubus glänzen. Man bekommt die Überzeugung, dass die dunkelgefärbten Elemente in der Längsrichtung der Faser kontinuierlich zusammenhängen. Dieser Umstand hat zur Folge, dass die fibrilläre Streifung der Muskelfaser viel schärfer in die Augen sticht, als die sogenannte Querstreifung, obschon auch noch andere Momente dazu beitragen.

So konstatieren wir also zu allererst, dass jede Muskelfaser aus einer gewissen Anzahl von Fäserchen zusammengesetzt ist, und dass jedes Fäserchen eine metamere kettenartige Anordnung fraglicher viereckiger Elemente darstellt, welche kontinuierlich verbunden sind.[1]) Fassen wir nun ein einzelnes Fäserchen

[1]) Besonders gut sind solche Fäserchen zu sehen auf Taf. XXX, Fig. 1; Taf. XXXI, Fig. 2, 7; Taf. XXXII, Fig. 1, 4 (mit a bezeichnet). Es unterliegt keinem Zweifel, dass schon etliche Forscher diese Fäserchen auf ihren Präparaten deutlich gesehen haben, und gibt z. B. Emil Godlewski jun. in seiner wertvollen Arbeit („Die Entwicklung des Skelett- und Herzmuskelgewebes der Säugetiere", Arch. f. mikroskop. Anat., Bd. 60; 1902) eine sehr hübsche Abbildung: Fig. 7, welche einen Myoblast eines Kaninchenembryos darstellt, in welchem zwei solche Fäserchen parallel verlaufen, und ein Vergleich dieser Figur mit meiner Fig. 2 auf Taf. XXXII zeigt, dass sich seine zwei Fäserchen mit den zwei oberen meiner Figur vollkommen decken. Jedoch haben die meisten Forscher, andere spezielle Fragen behandelnd, diese Bilder nicht weiter analysiert und ausgenutzt. So sagt genannter Autor, welcher die Fäserchen auf seiner Fig 7 „segmentierte, differenzierte Fibrillen" nennt, folgendes: „Die Frage jedoch, ob morphologisch ein Segment einem Körnchen entspricht, muss vorläufig unentschieden bleiben", obschon seine Abbildung schon Andeutungen auf eine morphologische Differenzierung dieser Segmente

ins Auge, so schwindet schon sofort die angebliche Homogenität und regelrechte Form der einzelnen schwarzgefärbten Elemente. Schon ein flüchtiges Studium der Präparate, natürlich mit homogener Immersion, und ein aufmerksames Betrachten meiner Abbildungen zeigt, dass die dunkelgefärbten Elemente morphologisch differenzierbar sind. Zu allererst spalten sie sich sozusagen in ihrer Längsachse in zwei stäbchenförmige Gebilde, welche bei einer gewissen Einstellung des Tubus besonders scharf hervortreten und in einer Ebene zu liegen scheinen. Wenn wir aber die Mikrometerschraube arbeiten lassen, überzeugen wir uns oft von einer Existenz noch zweier solcher Stäbchen, welche zu den ersten parallel, aber tiefer gelegen sind. Wie gesagt, haben wir bei einer gewissen Einstellung zwei annähernd gleich scharf hervortretende und gleich dunkel tingierte Stäbchen vor uns (Einstellung derselben im Focus), wobei oft ein drittes als Schatten tiefer liegt, und das vierte unsichtbar (verdeckt) ist. Bei weiterer Analyse ergibt sich, dass jedes Stäbchen an seinen Enden abgerundet, verdickt und stärker tingiert ist, und in der Mitte — dünner und heller: es erweist sich aus zwei granulaartigen, miteinander verbundenen Gebilden bestehend. Diese Verhältnisse, welche besonders gut auf Taf. XXX, Fig. 2 und Taf. XXXII, Fig. 2, 5 zu sehen sind, geben uns manchmal das Bild von vier, ein Viereck bildenden Granula.[1]) Entsprechend der eben be-

aufweist. Im übrigen sagt E. Godlewski weiterhin ganz richtig: „In dieser Segmentierung der Fibrillen in zwei tinktoriell verschiedene Substanzen ist die erste Anlage der Querstreifung zur Ausbildung gekommen". Dieser, vollkommen dem wahren Tatbestande entsprechende Satz, enthält jedoch eine faktische Ungenauigkeit (was die Segmentierung der Fibrillen in zwei tinktoriell verschiedene Substanzen anlangt: eine mit Eisenhämatoxylin und die andere mit Eosin färbbare), auf welche ich des weiteren noch zurückkommen werde.

[1]) Einer der neuesten Erforscher des Muskelgewebes, N. Kornilowitsch, nennt dieses, aus vier granulaartigen Gebilden bestehende Viereck „Tetrade". Die schematischen Figuren 16a und 16b (Muskelfaser aus dem Schwanz der Kaulquappe) seiner inhaltsreichen und gediegenen Arbeit („Über den feineren Bau der kontraktilen Substanz der quergestreiften Muskeln einiger Tiere" Jurjeff 1903, russisch) geben eine deutliche Vorstellung davon, was er mit seinem Begriff „Tetrade" meint, und überzeugen mich davon, dass sich meine diesbezüglichen Abbildungen vollkommen mit seinen, vor mir gesehenen Bildern decken. Auf denselben Abbildungen N. Kornilowitschs finden sich Fäserchen abgebildet, welche statt einer metameren Anordnung von „Tetraden" aus einer metameren Reihenfolge von dunkeln Vierecken gebildet

schriebenen Zusammensetzung der dunkelgefärbten Elemente des Fäserchens aus anscheinend vier einander parallelen (zu zwei in einer Ebene) Stäbchen, zeigen auch die lichten, sie der Länge nach verbindenden Schaltstücke eine Differenzierung in ebensoviel sehr dünne Fädchen, wobei jedes derselben je zwei in der Längsrichtung der Faser hintereinander liegende dunkle Stäbchen verbindet. Jedes Fäserchen, welches also augenscheinlich den sogenannten Säulchen (Muskelsäulchen) der Autoren entspricht, besteht aus vier Fibrillen, wobei die gleichwertigen morphologischen Differenzierungen derselben in einer zur Längsachse der Faser senkrechten Linie gelagert sind. Bevor ich nun zur Analyse der Myofibrille selbst übergehe, sei noch folgende Betrachtung gestattet. Aus dem Studium aller meiner Präparate geht hervor,

sind. Dementsprechend sagt auch der Autor im Text: „Oft verschwimmen die „Tetraden" infolge einer übermässigen Aufnahme der Heidenhainschen Farbe (er färbte mit Eisenhämatoxylin nach M. Heidenhain), oder irgend eines anderen Farbstoffes zu dunklen Vierecken. Es erweist sich aber immer, dass diese Vierecke, bei starker Vergrösserung betrachtet und nach genügender Extraktion des Farbstoffes, aus vier Körnchen bestehen" (S. 159). Die Extraktion des Eisenhämatoxylins spielt also eine sehr wichtige Rolle bei der Beurteilung der feineren Strukturverhältnisse der Myofibrillen. Das hat ja schon M. Heidenhain selbst besonders eingehend behandelt und gibt er sogar Schemata, welche die Effekte einer allmählich fortschreitenden Extraktion des Farbstoffes zeigen. (M. Heidenhain: „Über die Struktur des menschlichen Herzmuskels". Anat. Anz., Bd. XX, N. 2/3, Sept. 1901). Und wenn M. Heidenhain bei Besprechung dieses Prozesses sagt: „Dadurch zerfällt Q in zwei immer kleinerwerdende, symmetrisch gestellte Abschnitte, welche auf rundliche Granula zusammenschrumpfen. Diese mikrosomenartigen Gebilde entsprechen den dichten Randteilen von Q und kommen lediglich als Extraktionseffekte zustande" —, so glaube ich mit N. Kornilowitsch nicht fehl zu gehen, wenn wir annehmen, dass M. Heidenhain dieselben Dinge gesehen hat. Es sei aber gleich hervorgehoben, dass, obschon ich oben bei Besprechung meiner Präparate auch von dunkelgefärbten Vierecken ausgehe, die sich später in vier (eine „Tetrade" nach N. Kornilowitsch bildende) granulaartige Gebilde auflösen, ich solche gleichmässig gefärbte Vierecke auf meinen Präparaten des Hühnerembryos (wenn die Präparate nur einigermaßen gut gefärbt waren), streng genommen, nicht angetroffen habe, da sie, wie gesagt, sogar mit schwachen Systemen schon morphologisch differenziert erscheinen, und nur bei oberflächlicher Betrachtung gleichmäßig gefärbte schwarze Vierecke vortäuschen. Nichtsdestoweniger sind die Bilder, welche N. Kornilowitsch und M. Heidenhain gesehen haben, nicht anzuzweifeln, und auch ich habe solche schwarzgefärbte Vierecke, z. B. auf den Präparaten des Froschmuskels, sehr schön ausgeprägt gesehen.

dass sich beim Hühnerembryo vollkommen deutlich, sozusagen das Bestreben der Myofibrillen kund gibt, sich zu zweien und dann zu vieren zu vereinigen, die sogenannten „Muskelsäulchen" oder richtiger Primitivfäserchen bildend, aus deren Vereinigung die Muskelfaser zustande kommt. Diese Gruppierung der Myofibrillen zu zweien und zu vieren kommt aber auch wahrscheinlich auf dem Wege einer Spaltung der Myofibrille zustande, wofür ich in meinen Präparaten gewisse Beweise finde (siehe z. B. Taf. XXXII, Fig. 2, die rechte Hälfte der Figur, wo sich jede der beiden oberen Fibrillen in zwei Fibrillen gespaltet zu haben scheint); ja ich wäre geneigt anzunehmen, dass dies der gewöhnliche Modus der Fibrillenvermehrung der schon im Embryo (von einem gewissen Stadium an) angedeuteten Muskelanlagen sei. Man trifft nämlich nicht selten solche Fäserchen, welche aus vier vollkommen deutlich differenzierten Fibrillen bestehend, auf einmal sich in eine grössere Anzahl dünnerer Fibrillen aussplittern. Noch überzeugender sind die Bilder, wo eine einzige, isoliert verlaufende Myofibrille sich in zwei dünnere zu spalten scheint. Dass die Myofibrillen morphologisch differenzierte, physiologisch spezialisierte, lebendige Gewebselemente sind, wird heutzutage kaum jemand bestreiten,[1]) und haben ja schon manche Forscher, vor allen M. Heidenhain, darauf hingewiesen, dass sich die Myofibrille durch Teilung (Spaltung) vermehren und wachsen könne. „Auch die Muskelfibrillen vermehren sich durch Teilung, wie unmittelbar aus den histologischen Bildern hervorgeht," sagt M. Heidenhain auf S. 61 seiner zitierten Arbeit.[2])

[1]) Ich sehe ab von solchen, geradezu metaphysischen Anschauungen über den realen Wert histologischer Gewebselemente, wie sie neuerdings K. Münch entwickelt, („Die sogenannte Querstreifung der Muskelfaser, der optische Ausdruck ihrer spiraligen anisotropen Durchwindung", Archiv für mikr. Anat., Bd. 60, 1903), welcher die Myofibrillen „nicht als eigentliche Formgebilde, sondern als Kraftäusserungen —" auffasst. Mit diesem Autor werde ich noch an anderer Stelle Gelegenheit haben, mich zu beschäftigen.

[2]) Indem ich in diesem Punkte die Anschauung dieses namhaften Histologen vollkommen teile, muss ich mich, schon an dieser Stelle, entschieden gegen seine Anschauungsweise aussprechen, welche in folgenden Worten gegeben ist: „Nun sind im Muskel die kleinsten lebenden Teilchen, wie wir aus physikalischen und chemischen Tatsachen schliessen müssen, in Reihen hintereinander geordnet, sodass faserartige Gebilde von molekularem Querschnitt oder Molekularfibrillen, wie ich sie genannt habe, entstehen. So lange die Entwicklung dauert, assimilieren, wachsen und spalten sich diese Muskel-

Nach allen Literaturangaben und nach den Ermittelungen der neuesten Muskelforscher steht es ausser Zweifel, dass die von mir beschriebenen, mit Eisenhämatoxylin dunkelgefärbten viereckigen Elemente des primitiven Muskelfäserchens („Muskelsäulchens"), oder die entsprechenden, dunkelgefärbten verdickten, anscheinend aus zwei granulaartigen Gebilden bestehenden Stäbchen der Myofibrille, der sogenannten anisotropen Substanz, der Substanz Q, entsprechen, d. h. derjenigen Substanz, welche im Muskel, in der Myofibrille, spezifisch ist, an welche die kontraktile Leistung derselben gebunden ist, welche also der quergestreiften Muskelsubstanz eigentümlich ist. Indem sich nun die Q-Elemente aller Fibrillen der Muskelfaser in einer zur Längsachse der Faser senkrechten Linie befinden, bekommt die Muskelfaser ihre charakteristische Q-Streifung. Die Q-Streifung ist also das Resultat einer Summierung der Q-Streifungen der Primitivfäserchen („Muskelsäulchen"), welche ihrerseits der Ausdruck einer Summierung der Q-Stäbchen der Myofibrillen (gewöhnlich vier an der Zahl) ist. Die Q-streifung der Muskelfaser besteht also, nach

fibrillen; durch ihre Vermehrung entstehen ganze Bündel von Molekularfibrillen und diese sind es, welche allmählich einen so grossen Querschnitt gewinnen, dass sie mikroskopisch als histologische Fibrillen sichtbar werden. Daher haben auch die Muskelfibrillen, welche für histologische Primitivfibrillen galten, ein durchaus verschiedenes Aussehen, sowohl, was das Kaliber und ebenso was die Querschnittsfigur anlangt, weil sie eben selber wiederum etwas in verschiedenen Verhältnissen zusammengesetzt sind." Meiner Überzeugung nach hat nur die histologische Myofibrille (oder Primitivfibrille wie sie der ausgezeichnete ungarische Histologe S. Apáthy nennt) einen realen Wert, da Molekularfibrillen (oder Elementarfibrillen nach S. Apáthy) unmöglich existieren können. Denn, wenn wir uns auch mit M. Heidenhain eine Reihe hintereinander geordneter „kleinster lebender Teilchen" sinnlich vorstellen, so ist es ja noch lange keine Myofibrille, möge man sie auch „Molekularfibrille" nennen. Wie schon einige, volle Beachtung verdienende Literaturangaben lehren (besonders E. Godlewski jun. l. c.), scheint sich ja die Myofibrille aus besonderen Mikrosomen zu entwickeln. Nun ist es ja aber kaum zu bezweifeln, dass schon die Mikrosomen, diese elementaren histologischen Einheiten, wie ich es ja noch in meiner letzten Schrift (G. Schlater: „Zelle, Bioblast und lebendige Substanz", St. Petersburg 1903) entwickelte, ganze Systeme von, zu einer Einheit verbundenen, Elementarteilchen lebendiger Substanz sind. Und erst wenn sich die Mikrosomen auf dem Wege einer speziellen morphologischen Differenzierung zu den histologischen Fibrillen entwickeln, haben wir das Recht von Myofibrillen zu reden. Ich komme noch weiterhin auf dieses Thema zurück.

dem oben gesagten, aus zwei Reihen von granulaartigen Gebilden, welche in einigen Fällen, bei oberflächlicher Betrachtung, wie echte Granula aussehen können: dabei ist der Zwischenraum zwischen diesen beiden Granulareihen jedes Q-Streifens ein viel geringerer, als zwischen zwei Q-Streifen. Keine der anderen, in der quergestreiften Muskelfaser beschriebenen, Streifungen habe ich auf meinen Präparaten des Hühnerembryos finden können: weder Z, noch M, geschweige denn Qh.[1]) Mit Qh hat es aber eine besondere Bewandtnis, worüber an anderer Stelle die Rede sein wird.

Schon hier sei darauf hingewiesen, dass ich in keinem Falle auf meinen Präparaten des Hühnerembryos einen anderen Charakter der sogenannten Querstreifung der Muskelfaser beobachtet habe, als den eben beschriebenen. Ich halte es für nötig, diesen Umstand besonders hervorzuheben, da andere Forscher behaupten, die Querstreifung könne nicht nur bei verschiedenen Tierspezien, sondern auch bei einem Individuum, in demselben Muskel, einen verschiedenen Charakter haben. So sagt z. B. N. Kornilowitsch in seiner zitierten Arbeit auf Seite 163: „Das Aussehen der Querstreifung ist bei verschiedenen Tieren verschieden, sodass man mit Bestimmtheit glauben könnte, dass bei jeder Tierspezies die Querstreifung einen besonderen Charakter hat, wenn man

[1]) Nur höchst selten erhielt ich Bilder, welche mir eine blasse Andeutung derjenigen Elemente zu geben schienen, welche der sogenannten Z-Streifung (oder „Grundmembran" entsprechen. Siehe Taf. XXX, Fig. 2 (Z) und Taf. XXXI, Fig. 8 (Z). Die Figur auf Taf. XXXI gibt den Eindruck, als befände sich in der Mitte zwischen zwei Q-Stäbchen je ein kleines, mit dem Kompensationsokular 18 kaum messbares Mikrosoma, während die Fig. auf Taf. XXX zu zeigen scheint, dass diese kleinsten Mikrosomata durch feinste Querlinien verbunden sind, welche also durch das ganze Primitivfäserchen quer hindurchgehen. Dass hier die Sachen wahrscheinlich so liegen, ist kaum zu bezweifeln, nach alledem, was M. Heidenhain über die Z- und M-Streifungen an anderen Objekten aufgedeckt hat. Dass ich an meinem Objekte keine Einsicht in die Z-Streifung (Grundmembran) erlangen konnte, (die Streifung M — Mittelmembran — ist an meinem Objekte absolut nicht vorhanden), ist vielleicht dadurch zu erklären, dass diese Streifung mehr Verwandschaft mit den sogenannten Protoplasmafibrillen (wie M. Heidenhain meint), oder Bindegewebsfibrillen hat, als mit der kontraktilen Substanz, und, da diese histologischen Differenzierungen im embryonalen Gewebe manchmal sehr schwer färberisch zu differenzieren sind, auf meinen Präparaten nicht hervortritt, da ich vorläufig daraufhin mein spezielles Augenmerk nicht gerichtet hatte. Ausserdem ist es sehr möglich, dass sich

nicht verschiedene Querstreifungen nicht nur an ein und derselben Faser irgend eines Tieres, sondern auch an ein und demselben Säulchen, an ein und derselben Fibrille, beobachten würde. Ich erlaube es mir, auf diesen Umstand besonders hinzuweisen, welcher nur durch ungleichmässige und zeitlich differente, d. h. unnormale Kontraktion, erklärt werden kann: bald treten die Granula zu Tetraden zusammen, bald halbieren sich die Tetraden, bald enthalten die hellen Zwischenräume Granula, bald enthalten sie sie nicht (Einknickung der Fibrille)." Indem ich weiterhin diese Frage besprechen werde, stelle ich hier nur die Behauptung auf, dass überall, in jeder Muskelanlage und bei jeglicher Kontraktion (vorläufig spreche ich nur vom Hühnerembryo), die Muskelfaser ein und denselben, oben beschriebenen, Charakter der Querstreifung aufweist, und dass die Angaben der Autoren ihre Erklärung finden werden müssen.

Was die Querschnittsbilder anlangt, so muss gesagt werden, dass sie uns, was die Myofibrillen betrifft, um viel wenigeres belehren, als man eigentlich hoffen könnte. Wir haben es ja hier mit ungemein kleinen Elementen (Bruchteilen eines μ) zu tun, wie die weiter angeführten Resultate der Messungen zeigen werden; dabei kann ja der Schnitt nur zufällig die Faser zur Längsachse ganz regelrecht quer treffen, was ja erforderlich ist; sodann muss die Dicke der Schnitte berücksichtigt werden, und

in unserem Falle die Z- und M-Streifung ontogenetisch noch nicht herausdifferenziert hat. Um zu zeigen, dass ich einiges Recht habe mich so zu äussern, führe ich folgende Worte M. Heidenhains an. Indemer in seiner Arbeit über den Herzmuskel ein konstruktives Schema der am quergestreiften Muskel produzierten Färbungsbilder gibt, sagt er: „Die hier beigefügte Tafel (Fig. 5) habe ich fernerhin aus dem Grunde zusammengetragen, um zu zeigen, dass aus dem quergestreiften Muskel sehr verschiedene granula- oder mikrosomenartige Gebilde herausgefärbt werden können, und es wird sich nun fragen, welche dieser Gebilde den gemeinen Protoplasmamikrosomen homolog sind" . . . „ . . und bin nunmehr meinerseits überzeugt, dass die Glieder Z der Muskelfibrille den Plasmamikrosomen gleichwertig sind." — „Nach dieser Auffassung würde mithin der Streifen Q der quergestreiften Muskelsubstanz eigentümlich sein. Hingegen würden die Glieder Z der Fibrillen auch in den gemeinen Plasmafibrillen sich finden. Der Ort der Glieder Z würde sich demnach durch die Querverbindungen der Plasmafäden näher bestimmen. Es würde fernerhin das Vorhandensein der Glieder Z direkt nichts mit der Kontraktilität des Protoplasmas zu tun haben." Mein dritter Aufsatz über das Muskelgewebe des Hühnerembryo, welcher das Bindegewebe der Muskulatur behandeln soll, wird diese Frage ausführlich berühren.

es kommen infolgedessen, da ja die Myofibrille keine homogene, in ihrer Länge gleichmässig beschaffene Fibrille ist, verschieden beschaffene und unter verschiedenem Winkel durchschnittene, also auch verschieden aussehende, Querschnitte der Fibrillen in einer Fläche zu liegen. Alle diese Momente werden uns noch überzeugender vor Augen treten, wenn wir uns eingehender mit der Myofibrille beschäftigt haben werden. Deshalb ist es begreiflich, wenn wir auf Querschnitten bald schwarze Punkte verschiedenen Aussehens, bald schwarze kurze Stäbchen, bald helle, stahlgraue Punkte und Stäbchen gewahren. Nur in höchst seltenen Fällen sehen wir anscheinend kreisrunde Punkte, und ebenfalls höchst selten können wir die Zusammensetzung der Fasern aus Primitivfäserchen und dieser aus Fibrillen, heraussehen, und das nur bei sehr angestrengtem Studium der betreffenden Stelle des Präparats. Auf Taf. XXX, Fig. 3 gebe ich ein Querschnittsbild eines Augenmuskels. Die in Fig. 3 a wiedergegebene Stelle des Präparats ist mit den höchsten Kompensations-Okularen studiert, und das Bild noch stark vergrössert, und nur an ein paar Stellen gewinnt man die Überzeugung von einer Gruppierung der Myofibrillen zu vieren, dabei kann das nur als Bestätigung dessen dienen, was wir schon an Längsschnitten kennen gelernt haben.

Das Primitivfäserchen ist also aus vier Fibrillen zusammengesetzt. Die sogenannte Q-Streifung des Primitivfäserchens ist demnach aus vier Q-Stäbchen zusammengesetzt; da nun jedes Q-Stäbchen (weiterhin werde ich erklären, warum ich vorläufig die Elemente der Q-Streifung Stäbchen nenne) aus einer Vereinigung von zwei granulaartigen Gebilden besteht, so stellt folglich das Primitivfäserchen (oder „Muskelsäulchen“) eine gleichmässig metamere Reihenfolge von acht granulaartigen, schwarzgefärbten Gebilden dar, welche zu je vier in zwei zur Längsachse des Fäserchens parallelen Flächen gelegen sind. Wenn wir nun die Fäserchen im Längsbilde betrachten, so sehen wir in den meisten Fällen sehr deutlich eine kettenartige metamere Anordnung von vier schwarzgefärbten, zu einem langgezogenen Viereck vereinigten, granulaartigen Gebilden, da ja nur zwei Fibrillen des Fäserchens annähernd gleichzeitig im Brennpunkte zu liegen kommen. Besonders schön ist dieses Verhalten auf Taf. XXXII, Fig. 3 zu sehen. Wir sehen also eine metamere Reihenfolge von „Tetraden“, wie N. Kornilowitsch diese

Vierecke nannte. Auf S. 157 (l. c.) sagte dieser Forscher folgendes: „Da auf dünnen Schnitten oft ein Zerfall in Säulchen (zuweilen auch in einzelne Fibrillen) eintritt, welche, wie ich es schon auf Grund der Querschnittsbilder (Cohnheimsche Felder) anführte, aus vier Fibrillen bestehen, so ist es begreiflich, dass die oben beschriebenen dunkeln Streifen (d. h. anisotropen Querstreifen) auf solchen von ihrer Oberfläche, also paarweisen Fibrillen Vierecke darstellen werden, welche aus vier Körnern gebildet sind. Diese Vierecke nenne ich der Kürze halber „Tetraden". Solche „Tetraden" sind bei vielen Tieren eine gewöhnliche Erscheinung". Ich meinerseits kann hierzu bemerken, dass die „Tetraden" bei meinem Untersuchungsobjekte wenigstens, und wie ich es anzunehmen mich für berechtigt halte, für das Primitivfäserchen des sogenannten quergestreiften Muskels überhaupt eine charakteristische und spezifische, nie zu vermissende (im Gegensatz zu N. Kornilowitsch) Erscheinung ist, welche der Ausdruck der Myofibrillen-Struktur ist, und welche sich sofort kund tut, wenn nur zwei Myofibrillen sich zum Primitiv-Halbfäserchen vereinigen, oder auch wenn sich eine Myofibrille in zwei Fibrillen teilt. Da also, wie ich eben sagte, von den „Tetraden" auf die Struktur der Myofibrille geschlossen werder kann, was weiterhin bewiesen werden wird, so ist es klar, dass die „Tetraden"-Erscheinung von grosser Bedeutung sein muss, welche aber von N. Kornilowitsch selbst, der auf dieselbe zuerst hingewiesen hat, nicht in ihrer ganzen Tragweite erkannt worden ist. Ein aufmerksames Studium seiner höchst interessanten Arbeit (welche aber leider guter Abbildungen ermangelt) überzeugt mich, dass er auf seinen Präparaten ganz dasselbe gesehen haben muss wie ich, nur gelangt er, einige nebensächliche Momente irrtümlich in den Vordergrund rückend, zu keiner vollen Würdigung der Tetraden-Erscheinung[1]), und infolgedessen zu einer anderen Vorstellung

[1]) N. Kornilowitsch hält, wie ich schon sagte, die „Tetraden"-Bildung für eine sozusagen zeitweilige, vorübergehende Erscheinung, welche mit der normalen, wirklichen Struktur der Myofibrille eigentlich nichts zu tun hat, und auf eine maximale, ans Pathologische grenzende Kontraktion hindeutet, welche er sich durch eine metamere Einknickung der Myofibrille zu erklären sucht. Indem N. Kornilowitsch, wie sein schon oben angeführtes Zitat zeigt, die verschiedensten Bilder von Querstreifungen gesehen zu haben glaubt, stellt er sogar ganze drei Typen von Querstreifungen auf, die durch verschiedene gegenseitige Lagerungen der Myogranula bewirkt werden

von der Struktur der Myofibrille, als diejenige ist, zu der mich eine eingehende Analyse meiner Präparate gebracht hat.

Nachdem wir uns nun vom morphologischen Bilde der schon ausgesprochenen embryonalen Muskelanlage überzeugt, und die Zusammensetzung der Primitivfaser („Muskelsäulchen") aus vier Myofibrillen erkannt haben, nachdem wir die wahre Natur der sogenannten Querstreifung (d. h. der sogenannten Q-Streifung) uns vergegenwärtigt und auf eine Summierung der einzelnen Q-Stäbchen der Myofibrillen zurückgeführt haben, — können wir nun an eine eingehendere Analyse der Myofibrillen-Struktur herantreten. Dazu sind natürlich am geeignetsten die auf jedem Präparate in Fülle anzutreffenden isolierten Primitivfäserchen, Halb-Primitivfäserchen (aus zwei nebeneinander parallel verlaufenden Myofibrillen bestehend) und isoliert verlaufenden Myofibrillen. Eine genügende Extraktion des Eisen-Hämatoxylins und eine gute Differenzierung des Präparats durch eine geeignete Nachfärbung [1])

sollen. Die „Tetraden" entsprächen seinem zweiten Typus. Der Autor weist auf seine Fig. 21 hin (Muskelfibrillen einer Schollenart), welche seine Anschauung illustrieren soll. Jedoch, diese allzu schematische Abbildung ist garnicht überzeugend. Im Gegenteil, ich kann mir sehr gut dasjenige mikroskopische Bild vergegenwärtigen, welches dem Autor den Anlass zur betreffenden Abbildung gegeben hat. Es ist eine Muskelfaser, in welcher eine Isolierung einiger Primitivfäserchen, isoliert verlaufende Myofibrillen, eine Verschiebung einzelner Myofibrillen usw. zu sehen ist, wobei eine gewisse Einstellung bestimmter Elemente im Brennpunkte und ein Heben und Senken des Tubus zeigen wird, dass diese sozusagen topographischen Verschiebungen den Charakter der Querstreifung nicht verändern, denn eine jede, ins Auge gefasste Myofibrille zeigt in jedem Falle ganz dieselben morphologischen Elemente der Querstreifung, d. h. die metamer in der Längsrichtung verlaufenden, aus zwei granulaartigen Gebilden bestehenden Q-Stäbchen. Dabei muss noch berücksichtigt werden, dass ausser den eben angeführten Momenten, welche auch normale Erscheinungen sein können, die allzu geringe Dicke der Schnitte N. Kornilowitsch's (bis zu 1/4 μ ?) Zerrbilder der Primitivfäserchen und Myofibrillen begünstigend, den Autor irre führen konnte.

[1]) Als genügende Extraktion bezeichne ich die, wenn die granulaartigen Gebilde des Q-Stäbchens noch dunkelgraublau gefärbt sind. Ich muss aber gleich hier betonen, dass der Extraktionsgrad unsere Analyse der Strukturverhältnisse nicht wesentlich beeinflussen, allenfalls nur erschweren kann, dabei sind aber überfärbte Schnitte zu vermeiden, während auch die stark entfärbten uns ganz dieselben morphologischen Verhältnisse zeigen, nur erfordern sie natürlich ein viel angestrengteres Studium, da die granulaartigen Gebilde des Q-Stäbchens hell stahlgrau erscheinen und das ganze Bild sehr blass ist. Es muss dabei noch hervorgehoben werden, dass ein und dasselbe

liefern, wenn wir ausgebildete Fibrillen ins Auge fassen, vollkommen überzeugende Bilder, welche meines Erachtens nur eine bestimmte, unanfechtbare Deutung der Strukturverhältnisse zulassen. Taf. XXX, Fig. 2; Taf. XXXI, Fig. 3, 7; Taf. XXXII, Fig. 3, 5 und 7 — geben ein vollkommen getreues, geradezu photographisch ähnliches, aber viel deutlicheres Bild dessen, was uns wirklich das Mikroskop in meinen Präparaten offenbart. Jede Myofibrille stellt eine metamere Anordnung von dunkelgraublau bis schwarzgefärbten hantelartigen Stäbchen (Q-Stäbchen) dar, welche durch kaum sichtbare dünnste, hell stahlblau erscheinende Fädchen untereinander verbunden sind. Die einzelnen Stäbchen jeder Fibrille sind anscheinend gleich lang; die kaum sichtbaren Verbindungsfädchen sind untereinander auch gleich lang. Jedes hantelartige Stäbchen erweist sich nun an seinen beiden Enden gleichmässig morphologisch differenziert, zu je einem granulumartigen Gebilde, welches intensiver gefärbt ist, während das Stäbchen in seiner Mitte dünner ist und lichter gefärbt zu sein scheint. Besonders deutlich ist das z. B. auf Taf. XXX, Fig. 2 zu sehen. Zuweilen bekommt man den Eindruck, als wären es wirklich zwei echte Granula, und als wäre also die Myofibrille eine metamere Reihenfolge (in gleichen Abständen) von Doppel-Granulis, ganz nach der Art von doppelten Zentralkörpern, oder Diplococcen (z. B. Taf. XXXI, Fig. 7; Taf. XXXII, Fig. 3). Diesen Eindruck bekommen wir aber sehr selten. Gewöhnlich besteht kein Zweifel daran, dass beide granulaartigen Gebilde zu einem einheitlichen morphologischen Strukturelemente verbunden sind. Ein eingehendes Studium und Analyse der gegebenen Strukturverhältnisse zeigt nämlich, dass beide dunkelgefärbten granulaartigen Anschwellungen allmählich dünner werden und in ein kurzes, helleres Verbindungsstück von geringem Durchmesser übergehen. Dabei erweist es sich, dass dieses Verbindungsstück

Präparat uns zuweilen die verschiedensten Extraktionseffekte zeigt, sodass ein vergleichendes Studium derselben an ein und demselben Präparate möglich ist. Wovon diese Erscheinung abhängt, kann vorläufig nur vermutungsweise ausgesprochen werden. Ich glaube, dass hier sozusagen das ontogenetische Alter der Myofibrille eine Hauptrolle spielt, da ich bemerkt habe, dass sich die ersten Anlagen derselben sehr schwer und blass färben. Zur Illustration diene Fig. 3 auf Taf. XXXII. Eine sehr gute Differenzierung der Eisenhämatoxylinfärbung, wobei die hantelartigen Q-Stäbchen vollkommen rein elektiv hervortreten, erzielte ich durch eine Nachfärbung mit Pikrofuchsin (siehe Taf. XXXII, Fig. 7).

anscheinend gebogen ist, und dass die granulaartigen Anschwellungen keine typischen Granula sind, d. h. keine kugeligen isolierten Gebilde, sondern in den weitaus meisten Fällen wie zwei Ellipsoide erscheinen, deren parallele Längsachsen mit der Längsachse der ganzen Myofibrille einen gewissen Winkel bilden. Wenn wir typische Granula vor uns hätten, so müssten sie bei jeglicher Einstellung des Tubus kreisrund erscheinen, während wir uns überzeugen können (bei einem vorsichtigen Heben und Senken des Tubus), dass ein sozusagen in die Länge gezogenes Granulum (dessen Längsachse zur Längsrichtung der Fibrille selbst einen scharfen Winkel bildet) ins hellere Verbindungsstück übergeht, welches sich in die Tiefe senkt, um sodann wieder an die Oberfläche zu steigen und auf derselben Höhe wie das erste Granulum in das zweite Granulum überzugehen. Dabei scheinen die oben erwähnten Verbindungsfädchen in einer Fläche zu liegen. Wir bekommen vollkommen den Eindruck, als befinde sich jedes Q-Stäbchen in einer leichten spiraligen Drehung. Um uns die vorhandenen Verhältnisse verständlich zu machen, stellen wir uns ein kurzes zylindrisches, stahlgrau gefärbtes Stäbchen vor, welches an seinen beiden Enden zu grossen dunkelblaugrau gefärbten, kugeligen Körnern von grösserem Durchmesser differenziert ist, und dabei um seine Achse spiralig gedreht ist. Wenn wir berücksichtigen, mit was für winzig kleinen (Bruchteile eines μ) Strukturen wir es hier zu tun haben, so wird es begreiflich, dass nur eine sehr eingehende und sorgfältige Analyse meiner Präparate mich zu dieser endgiltigen und wie ich glaube, einzig möglichen Auffassung gebracht hat. Deshalb lege ich auch besonders Gewicht auf die Abbildungen. Taf. XXXI, Fig. 4, 5, 8; Taf. XXXII, Fig. 1 b, 2 a, 3 a, 3 b, 5 a sollen das Gesagte augenscheinlich machen. Besonders überzeugend sind: Taf. XXXI, Fig. 8, und Taf. XXXII, Fig. 3 a, 3 b. Alle diese Abbildungen sind das Resultat eines Studiums der Präparate mit den höchsten Kompensations-Okularen, und ist das vom Zeichenapparat gegebene Bild derselben noch erheblich vergrössert worden. Meine Vorstellung von der Struktur der histologischen Myofibrille des Hühnerembryos kann also folgendermaßen formuliert werden: Die histologische Myofibrille[1]) stellt eine gleichmässig

[1]) Indem ich die Frage vom sozusagen realen Wert der Myofibrille im Zusammenhange mit der Histogenese derselben in einem anderen Aufsatze

kettenartige Anordnung von kontraktilen Strukturelementen dar. Jedes dieser kontraktilen Strukurelemente ist ein um seine Achse spiralig gewundenes kurzes Fädchen, welches an beiden Enden zu einem sich mit Eisenhämatoxylin stark tingierenden, granulaartigen Gebilde von grösserem Durchmesser morphologisch differenziert ist. Die kontraktilen Strukturelemente werden durch sehr dünne Verbindungsfädchen zusammengehalten. Der erste oberflächliche Eindruck dieser wahren Strukturverhältnisse ist, je nach den Bedingungen der Eisenhämatoxylin-Extraktion und anderer Momente der, als stelle die Myofibrille entweder eine metamere Anordnung von dunkelgefärbten Doppel-Granula, oder von schwarzen hantelartigen Stäbchen dar. Meine Auffassung der Myofibrillen-Struktur bezieht sich in erster Linie auf die Myofibrillen des Hühnerembryos, allein ich habe einigen Grund zu vermuten, dass sie allgemeingiltig sein könnte und die Struktur der sogenannten quergestreiften Myofibrille überhaupt charakterisiert. Ich will nicht, wie es zuweilen üblich ist, damit gesagt haben, dass ich was besonderes neues, niemanden bekanntes gesehen habe. Schon oben hatte ich bemerkt, und mache hier noch darauf aufmerksam, dass eine Reihe von Abbildungen verschiedener Forscher mich überzeugt, dass sie dieselben Bilder vor Augen gehabt haben müssen, aber dieselben nur keiner entsprechenden speziellen Analyse unterzogen und wissenschaftlich nicht verwertet haben.[1]) Bevor ich aber weiterhin noch einige

zu behandeln hoffe, will ich es hier nur betonen, dass ich die Myofibrille als wahre histologische Einheit des Muskelgewebes auffasse, da man nach meiner Auffassung von keiner Myofibrille reden kann, solange sie noch in ihrem Entstehen begriffen ist, sei es aus Mikrosomen (E. Godlewski jun.), sei es aus Linen der Myoblasten (K. C. Schneider).

[1]) So finden wir z. B. im schönen Werke von K. C. Schneider: „Lehrbuch der vergleichenden Histologie der Tiere, 1902" — einige Abbildungen, welche das Gesagte bekräftigen. Fig. 121 (Myofibrillen von Salamandra maculosa) zeigt uns eine metamere Reihenfolge von Q-Stäbchen, welche, obschon sie als kompakte Stäbchen abgebildet sind, ohne Zweifel in der von mir angegebenen Weise morphologisch differenziert sind. Ein paar Stellen auf Fig. 122 (Myofibrille von Branchipus stagnalis) überzeugten mich davon, dass hier die Verhältnisse ganz ebenso liegen müssen. Sodann weise ich auf die von M. Heidenhain gegebene Abbildung aus dem Myocard eines dreitägigen Entenembryos hin („Beitäge zur Aufklärung des wahren

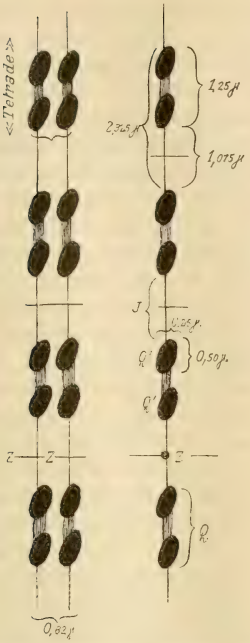

Struktureinzelheiten bespreche, führe ich hier die Resultate meiner Messungen an, welche zeigen, mit was für geringen Grössen wir es hier zu tun haben. Eine möglichst sorgfältige Messung der Myofibrillen verschiedener Altersstufen ergab annähernd folgende maximale Grössen: $Q + J = 2{,}325\ \mu$ $Q = 1{,}25\ \mu$ $J = 1{,}075\ \mu$. Die Länge jeder der zwei granulaartigen Gebilde des Q-Stäbchens kann annähernd auf 0,45 μ bis 0,50 μ geschätzt werden. Der Querdurchmesser einer „Tetrade", d. h. zweier Myofibrillen in ihrer breitesten Stelle, beträgt ungefähr 0,62 μ. Die annähernde Breite eines granulumartigen Gebildes ist 0,25 μ. Die Dicke des die Q-Elemente in ihrer Längsrichtung verbindenden Fäserchens kann kaum etwas über 0,05 μ betragen. Der Durchmesser der von mir, wie schon oben gesagt, höchst selten gesehenen Mikrosomen,

Wesens der faserförmigen Differenzierungen", Anat. Anzeiger, Bd. XVI, N. 5 6, Juni 1899), welche zeigt, dass dieser Forscher annähernd dasselbe vor Augen gehabt haben muss, was ich auf Taf. XXXI, Fig. 8 meiner Arbeit abbilde. Endlich sei noch auf die neuesten Untersuchungen über die Struktur des Herzens der Mollusken hingewiesen, welche, nach der kurzen Beschreibung ohne Abbildungen, zu urteilen, annähernd dieselben Bilder aufdecken, die ich gebe (P. Vigier: „Structure des fibres musculaires du coeur chez les mollusques". Comptes Rend. des Séances de l'Acad. des Sciènces, Paris, Tome 138, N. 24, p. 1534, 1904 — M. Mader: „Sur les fibres musculaires du coeur chez la Nasse". Ibidem, p. 1537). Jedoch, da ich eine Arbeit über die Myofibrillen des Herzens in nächster Zeit in Aussicht stelle, so werde ich an dieser Stelle diese interessanten Angaben nicht besprechen. Der Vollständigkeit wegen sei auch auf die interessante Arbeit des Japaners Gozo Moriya hingewiesen („Über die Muskulatur des Herzens", Anat. Anz. XXIV, No. 19 20, März 1904), aus dessen Beschreibung (leider ohne Abbildungen) zu schliessen ist, dass auch er ähnliche Bilder gesehen hat.

welche der durch die Faser hindurchgehenden Z-Querstreifung angehören, beträgt nicht mehr als 0.1 μ.[1] Wie schwer es sein muss, in die feinere Struktur solch winziger Gewebselemente einen klaren Einblick zu gewinnen, ist begreiflich, dass es aber möglich ist, beweisen meine Untersuchungen. Man kann von der Myofibrille eine ganz klare, reale Vorstellung bekommen, und auf jedem Präparate kann man ganz genau und bestimmt zeigen, was eine histologische Myofibrille ist. Und wenn z. B. solch ein erfahrener Histologe, wie M. Heidenhain sagt: „Durch die Literatur geht betreffs der Muskelfibrillen eine grosse Konfusion. Wo der eine Fibrillen sieht, sieht der andere Muskelsäulchen, d. h. Fibrillenbündel. Der eine findet sie schon mit einem Trockensystem bei schwacher Vergrösserung, der andere sieht sie nur bei hoher Vergrösserung unter Immersion, und wer so vorsichtig ist wie Rollet, und so erfahren auf diesem Gebiete, der vermeidet von den Fibrillen mehr als dringend notwendig zu reden" (l. c. Anat. Anz. XVI, 1899, S. 115), so müssen diese Worte uns nicht abschrecken von unserem Bestreben, endlich eine vollkommen klare histologische Formulierung des Myofibrillen-Begriffs zu finden. Die in der Literatur herrschende Konfusion ist ja bekannt, aber es fällt heutzutage nicht mehr so schwer den Gründen derselben nachzuspüren, und

[1]) Hier führe ich noch eine Reihe von Zahlen an, welche zeigen, dass die Grösse der einzelnen Strukturelemente der Myofibrille sich in gewissen Grenzen bewegt, aber auch nicht unter eine gewisse minimale Grenze herabsinkt. Die annähernd minimalen Grössen sind nämlich folgende: Q + J = 1,94 μ. Q = 1 μ. J = 0,94 μ. Der Querdurchmesser einer „Tetrade" = 0,51 μ. Dementsprechend sind auch die granulaartigen Gebilde ein wenig kleiner. Geringere, als diese Grössen, haben meine Messungen in keinem Falle ergeben. Diese Tatsache zeigt erstens, dass wir es mit ganz bestimmten histologischen Differenzierungen zu tun haben, mit einer morphologischen, und mit ihr verbundenen physiologischen Spezialisierung gewisser indifferenter Strukturelemente, höchst wahrscheinlich gewisser Granula, und dass, solange diese Differenzierung, diese Ausbildung der Myofibrille, nicht erreicht ist, wir von keinen Myofibrillen reden können, mögen wir sie auch „Molekularfibrillen" (M. Heidenhain) nennen. Zweitens beweisen diese Zahlen, dass die Myofibrille eine lebendige histologische Gewebseinheit ist, welche assimiliert, wächst, sich vermehrt, mit einem Worte lebt, wie es einige Forscher, besonders M. Heidenhain, zugeben. Dieses ist um so beweisender, als sich z. B. meine hier angeführten minimalsten Grössen auf ontogenetisch jüngste Myofibrillen beziehen (einzelne Myoblasten; die jüngsten Anlagen der Muskeln).

auf die vielfältigen Fehlerquellen hinzuweisen, welche die Forscher irre geführt haben.

Interessant und wichtig ist die Frage, wie die histologischen Fibrillen untereinander verbunden sind, eine Frage, betreffs welcher auch eine Konfusion in der Literatur besteht, und welche nicht so leicht endgiltig zu lösen ist. Ohne mich auf eine Besprechung dieser Konfusion einzulassen, sage ich nur, dass ich den Eindruck gewonnen habe, dass die Myofibrillen durch Vermittlung einer besonders differenzierten, vollkommen homogenen Substanz zu den Primitivfäserchen („Muskelsäulchen") wie verkittet zu sein scheinen, wobei sich diese Substanz von der übrigen interfasciculären Substanz unterscheidet. Dieser Umstand wird bemerkbar, wenn man die Eisenhämatoxylin-Präparate z. B mit Rosabengale nachfärbt.[1]) Dann erscheinen die vier, das Primitivfäserchen bildenden, Myofibrillen in einen grellrosa, vollkommen homogenen, stark glänzenden Streifen eingebettet, während die übrige interfasciculäre Substanz mattrosa und nicht so homogen aussieht. Wo nun aber die Primitivfäserchen zu Fasern in einen engeren Verband zusammentreten, da ist dieser Unterschied sehr schwer zu konstatieren. In diesen Säulchen

[1]) Rose bengale, Eosin und Pikrinsäure bezeichnet N. Kornilowitsch als besonders günstige Farbstoffe zur Färbung der intergranulären Substanz, d. h., wie aus seiner Beschreibung hervorgeht, der sogenannten isotropen Substanz (J), welche die Q-Elemente verbindet. Er sagt, diese Strukturelemente der Fibrille färben sich mit den genannten Farbstoffen. Hierin liegt aber ein Irrtum, der natürlich sehr leicht begangen werden konnte. Es sind nicht intergranuläre Farbstoffe im Sinne N. Kornilowitschs, sondern interfibrilläre, denn die sogenannte isotrope Substanz der Myofibrillen, die Elemente J, welche sehr dünne Verbindungsfädchen der Q-Stäbchen sind, färben sich mit diesen Farben nicht, sondern nehmen in den Eisenhämatoxylin-Präparaten eine helle stahlgraue Färbung an. Dieser Umstand ist aber sehr leicht zu übersehen, und nur eine sehr eingehende Analyse vorliegender Verhältnisse führte mich zu dieser Behauptung. In denselben Irrtum war, wie ich es oben schon anführte, E. Godlewski jun. (l. c. 1902) verfallen. Fig. 1b, 2a, 3a, 3b, 5a und 8a meiner Tafel XXXII veranschaulichen das Gesagte. Überhaupt muss ich bemerken, dass die Verbindungsfädchen ganz dieselben Farbstoffe aufnehmen, wie die Q-Stäbchen, nur in einer anderen Schattierung. Das, was zwischen den schwarzen „Tetraden" rosa gefärbt erscheint, ist eben nur die interfibrilläre Substanz, während die sehr dünnen, hellstahlgrauen, in ihr verlaufenden Verbindungsfädchen optisch natürlich sehr schwer zu differenzieren sind und sehr leicht übersehen werden können.

vollkommen homogener, glänzender Substanz, die einen annähernd gleichen Querdurchmesser, wie das Primitivfäserchen (d. h. wie die vier vereinigten Fibrillen) haben, verlaufen nun kontinuierlich, parallel nebeneinander, die vier Myofibrillen als feinste hellstahlgrau gefärbte Fädchen von einem Durchmesser von ungefähr 0,05 μ, wobei sie in gleichmässigen Abständen voneinander von den dunkelblaugrau bis schwarz gefärbten, zu Doppelgranulis differenzierten, spiralig gewundenen Q-Stäbchen unterbrochen werden.

Ich hatte schon am Anfange hervorgehoben, dass alle Befunde über die feinste Struktur der Myofibrille an Eisenhämatoxylin-Präparaten (nach M. Heidenhain) gewonnen wurden, und dass diese Methode in diesem Falle unersetzlich ist. Andere Färbungen liefern viel zu unklare und von den übrigen Strukturen des Gewebes viel zu wenig differenzierte Bilder, als dass sie uns Aufschluss geben könnten über etwaige Einzelheiten der Myofibrillen-Struktur. Erst eine angestrengteste und peinlichste Analyse der Präparate zeigt uns endlich die Strukturverhältnisse, welche wir schon zuerst an Eisenhämatoxylin-Präparaten kennen gelernt haben, und das in einem viel blasseren und weniger klaren Bilde. Um ein Beispiel zu geben, kopiere ich auf Tat. XXX, Fig. 4 ein Präparat (Extremitätenmuskelanlage), welches mit Boraxkarmin und Indigokarmin gefärbt wurde, und Taf. XXX, Fig. 5 zeigt das mikroskopische Bild eines mit Thiazinrot- R. und Toluidinblau (nach M. Heidenhain, Anat. Anz. XX, N. 2/3) gefärbten Extremitätenmuskels. Auch an diesen Präparaten überzeugen wir uns schliesslich davon, dass die Myofibrille eine metamere, kettenartige Reihe hantelartiger Q-Stäbchen darstellt, welche an ihren beiden Enden zu granulaartigen Gebilden morphologisch differenziert sind. Fig 4a (Taf. XXX), welche das Gesagte illustriert, deckt sich vollkommen mit Fig. 7 (Taf. XXXI) oder Fig. 7 (Taf. XXXII), nur gibt sie die Myofibrillen viel schärfer gezeichnet wieder, als es das mikroskopische Bild selbst dem Beobachter zeigt. Ohne die Eisenhämatoxylin-Methode kann man also nicht zu den Resultaten kommen, die ich in dieser Arbeit vorlege.[1])

[1]) Um etwaigen Missverständnissen vorzubeugen, muss ich diese Behauptung dahin korrigieren, dass sie sich in erster Linie auf mein Untersuchungsobjekt bezieht und wahrscheinlich auf das embryonale Muskelgewebe

Jetzt kann ich alles Gesagte zusammenfassen, die Ergebnisse meiner Untersuchung formulieren und daran einige Betrachtungen über die Funktion der Myofibrille knüpfen, wie sie aus den histologischen Tatsachen gefolgert werden können. Im Gegensatz zu den Forschern, welche meinen, es sei sehr schwer und kaum möglich, eine strenge Definition der Myofibrille zu geben, muss ich behaupten, dass es nicht schwer ist eine klare Vorstellung davon zu bekommen, was eine Myofibrille ist, und wie sie histologisch gebaut ist. Ich nehme Abstand von der Histogenese der Myofibrille, da diese Frage in Anbetracht der viel zu dürftigen Literaturangaben einer speziellen und eingehenden Behandlung bedarf, und gehe von der fertigen Myofibrille aus, welche als solche erkannt werden kann, d. h. von der histologisch differenzierten Myofibrille, welche die physiologisch spezifisch tätige, lebendige Struktureinheit des Muskelgewebes ist, welche assimiliert, wächst, sich vermehrt, welche also ontogenetisch von verschiedenem Alter und verschiedener Grösse sein kann, welche aber, so sie

überhaupt. Dagegen kann man z. B. beim Herzmuskel auch mit den verschiedensten Färbungen klaren Einblick in die feinsten Details der Myofibrillen-Struktur bekommen, wie ich es in meiner Arbeit über die Myofibrillen des Herzens zeigen werde. Auf ein besonderes Verhalten der Myofibrille den Farbstoffen gegenüber sei hier hingewiesen. Wenn mit einer Kombination von Farbstoffen tingiert wird, so nehmen die Myofibrillen die blauen Farben an, dabei in ihrer ganzen Länge, nur erscheinen die verschiedenen, oben besprochenen histologischen Differenzierungen derselben verschieden distinkt gefärbt. Die granulaartigen Gebilde des Q-Stäbchens sind am dunkelsten tingiert, das Verbindungsstück derselben blasser, und die dünnen Verbindungsfädchen der Q-Stäbchen (die Elemente der sogenannten J-Streifung) noch blasser. Dabei ist die Färbung der Myofibrillen keine rein blasse, sondern eine stahlblaugraue von verschiedenen Nuancen. Es scheint also eine gewisse Vorliebe der Myofibrillen zu den blauen Farbstoffen zu bestehen: ich betone es aber nochmals, dass dieses Verhalten für mein Untersuchungsobjekt giltig ist, ob für die Myofibrille überhaupt, sei dahingestellt. Es möge erwähnt werden, dass auf den mit Indigokarmin, Toluidinblau und anderen Farbstoffen tingierten Myofibrillen die dünnen Verbindungsfädchen verhältnismässig stärker gefärbt werden, als auf den mit Eisenhämatoxylin behandelten Präparaten. Infolgedessen ist sehr deutlich die histologische Kontinuität der Myofibrille ausgesprochen, während andererseits nur die Eisenhämatoxylin-Präparate so scharfe und elektive Bilder gerade der histologischen Elemente der sogenannten Q-Streifung geben, wie es z. B. Fig. 7, Taf. XXXII zeigt. Dieser Umstand zeigt, dass sich die verschiedenen Färbungsmethoden in gewisser Hinsicht ergänzen.

ihren histologischen Habitus verliert, oder denselben histogenetisch noch nicht erreicht hat, keine Myofibrille ist.

Die Myofibrille des sogenannten quergestreiften Muskels (das Herz ausgeschlossen) des Hühnerembryos ist ein sehr dünnes, vollkommen homogenes Fädchen (möge man es Protoplasmafädchen nennen), welches seiner Länge nach in gleichen Abständen voneinander histologisch differenziert ist. Diese Differenzierung besteht darin, dass das Fädchen an den betreffenden Stellen verdickt ist, wobei diese stäbchenartigen Verdickungen eine leichte spiralige Drehung haben. An seinen beiden Enden ist jedes Stäbchen



Das allgemein verbreitete Schema der Querstreifung des quergestreiften Muskels.



Effekte der Eisenhämatoxylinfärbung bei allmählich fortgesetzter Extraktion nach M. Heidenhain: (Anat. Anz. XX N. 2/3, Sept. 1901.) Seite 44, Fig. 4.



b. a. Schema der Struktur der primitiven (histologischen) Myofibrille nach N. Kornilowitsch 1903. (Siehe im Text.)

Mein Schema der Myofibrillen-Struktur.

stark verdickt, wie angeschwollen, zu einem granulumartigen Gebilde von ellipsoider Gestalt, welches sich besonders mit Eisenhämatoxylin stark tingiert. Diese histologischen Differenzierungen der Stäbchen treten sehr deutlich hervor, und täuschen zuweilen echte Doppel-Granula vor. Anders ausgedrückt kann man sagen: Die Myofibrille ist ein sehr dünnes, voll-

kommen homogenes Protoplasmafädchen, auf welches in gleichen Abständen voneinander metamer, granulaartige, zu zweien vereinigte Gebilde perlenartig aufgereiht sind. Um ohne unnütze Worte zu veranschaulichen, welche histologischen Differenzierungen der Myofibrille den üblichen Querstreifungen und den spezifisch kontraktilen Elementen entsprechen, habe ich hier einige Schemata zusammengestellt, welche deutlich genug für sich reden: Bei einem Vergleich dieser Schemata fällt aber sofort auf, dass ich zu einer etwas anderen endgiltigen Vorstellung vom Bau der Myofibrille gekommen bin, wie M. Heidenhain und N. Kornilowitsch. Bei M. Heidenhain finden wir nur eine Andeutung, dass sich schliesslich die Myofibrille in eine kettenartige metamere Reihe von Granulis auflöst. N. Kornilowitsch, welcher die Frage von der Myofibrillen-Struktur ausführlich behandelt, kommt zu einem gleichen Resultate. Er sagt nämlich: „ . . . als Fibrille ist ein feinstes Protoplasma-Fädchen zu bezeichnen, in welchem eins hinter dem anderen Granula metamer eingereiht sind. . . ." und aus seinem Schema, sowie aus dem Text seiner Arbeit ist zu ersehen, dass dieses Protoplasma-Fädchen überall die gleiche Beschaffenheit hat, und alle Granula in ganz gleichen Abständen voneinander aufgereiht sind. Das soll die normale Struktur der ruhenden Myofibrille sein Ich muss gestehen, dass ich auf meinen Präparaten keine einzige Myofibrille gesehen habe, welche so ausgesehen hätte. Immer, sogar wenn es auf den ersten Blick den Schein hätte, als wäre eine Kette von wirklichen drehrunden Granula vor uns, und wenn die Eisenhämatoxylin-Extraktion sogar eine fast vollständige war — sah ich nur eine metamere Anordnung von Doppel-Granula, von zu zwei vereinigten granulaartigen Gebilden. Das kann auch nicht anders sein, da ja, wie ich es gezeigt habe, das Verbindungsstück, welches die sogenannten Granula zu zweien vereinigt, histologisch differenziert ist, von den die Doppelgranula zusammenhaltenden Verbindungsfädchen, und da ausserdem die oben angeführten Resultate meiner Messungen deutlich zeigen, dass je zwei Granula[1]) einander genähert sind. Und wenn N. Korni-

[1]) Ich spreche von granulaartigen Gebilden, welche ich auch schlechtweg Granula nenne. Aus dem Gesagten ist ersichtlich, dass es keine Granula

lowitsch diejenige Myofibrillenstruktur, welche ich für die normale und allein für die Myofibrille charakteristische halte, als vorübergehende auf übermässige Kontraktion hinweisende Erscheinung hält, so muss ich dem entschieden widersprechen: Die Struktur der Myofibrille bleibt in allen Phasen der Kontraktion immer dieselbe, und die Querstreifung zeigt auch immer ein und denselben Typus. Das könnte auf den ersten Blick unglaubwürdig erscheinen, da man gewisse morphologische Änderungen erwartet, welche die Kontraktion und das Erschlaffen des Muskels, der Myofibrillen begleiten sollen. Gewisse mit der Funktion der Myofibrille verbundene morphologische Änderungen sind tatsächlich zu beobachten, und meine Präparate zeigen sie zur Genüge. Sie bestehen aber in einer Verlängerung oder Verkürzung der Q-Stäbchen mit entsprechender Verkleinerung oder Vergrösserung ihres Durchmessers, wobei natürlich die Maße der Q-Elemente und hauptsächlich das Verhältnis der Q- und J-Elemente, sowie der beiden granulaartigen Gebilde zum ganzen Q-Stäbchen in gewissen Grenzen sich bewegen. Jedoch, obschon alle diese Verhältnisse auf den Präparaten ziemlich deutlich wahrzunehmen sind, haben sie sogar

im wahren Sinne des Wortes sind, sondern granulaartige Bildungen von elliptischer Form, wobei sie histologische Enddifferenzierungen kurzer Stäbchen darstellen. Jedoch man kann sie auch Granula nennen, da ja mit dem Begriff Granulum nicht unbedingt die Vorstellung von einem regelrecht kugeligen histologischen Elemente verbunden sein muss, da es ja gewisse Granula ellipsoidaler Form gibt, wie z. B. einige Kernkörperchen-Arten. Ausserdem sind es höchst wahrscheinlich Differenzierungen echter Granula, wobei man sich eigentlich nicht das Verbindungsstück des Q-Stäbchens an seinen beiden Enden zu diesem Granula differenziert denken, sondern die Granula dasselbe aus sich herausdifferenziert vorstellen muss. Es haben also diese granulaartigen Gebilde ausser Zweifel eine unmittelbare verwandtschaftliche Beziehung zu echten Granulis, indem sie aus diesen hervorgegangen sind. Die granulaartigen Gebilde des Q-Stäbchens, sowie das ganze Q-Stäbchen überhaupt, sind vollkommen homogen und geben absolut keine Andeutung auf eine weitere histologische Differenzierung. Ich betone hier diese Tatsache deshalb, weil N. Kornilowitsch eine Beobachtung mitteilt, welche auf andere Verhältnisse hindeutet. Er sagt auf S. 148: „Bei möglichst stärksten Vergrösserungen, welche ich anwandte, um zu erfahren, ob das Granulum unteilbar ist, oder ob es seinerseits auch aus noch kleineren Teilchen zusammengesetzt ist, gelang es mir in allerletzter Zeit auf einigen Präparaten zu sehen, dass das Granulum seinerseits aus vier kleinsten Punkten, welche eine Tetrade bilden, zusammen-

auf die Messung keinen merkbaren Einfluss, da wir es hier mit so minimalen Grössen-Differenzen zu tun haben, welche mit unseren Okular-Mikrometern nicht bestimmt werden können. Wir sehen z. B., wie zuweilen die ellipsoidalen granulaartigen Q-Gebilde gleichsam auseinanderrücken und sich der wahren Granulaform nähern, und dementsprechend ihr Verbindungsstück etwas deutlicher und heller hervortritt; wie andererseits diese Gebilde eine unverkennbare ellipsoidale Form zeigen, und dementsprechend das Verbindungsstück kürzer und dunkler wird, — aber auf die oben geschilderte Struktur der Myofibrille haben diese Änderungen absolut keinen Einfluss: sie bleibt immer dieselbe, und infolgedessen können sie auch auf den Charakter der Querstreifung nicht verändernd einwirken. Die metamere Reihenfolge der granulaartigen Q-Gebilde zu zweien, dieses Charakteristikum der Myofibrillen-Struktur, bleibt immer bestehen und deutlich ausgeprägt.

gesetzt ist, ich glaube aber, dass deren mehr vorhanden sind. Eine Spaltung aber des Fädchens, in welches die aus vier kleinsten Körnchen zusammengesetzten Granula eingelagert sind, habe ich nicht gesehen.“ Dementsprechend definiert er auch auf S. 164 die Myofibrille folgendermaßen: „Die Fibrille stellt ein protoplasmatisches Fädchen dar, welches mit einer Reihe von Körnern besetzt ist, welche in gewissen Entfernungen von einander gelagert sind. Jedes Körnchen-Granulum (wie ich zuweilen, unter besonders günstigen Bedingungen, beobachtet habe) ist seinerseits aus vier kleinsten Körnchen (jedes von ihnen teilt sich vielleicht auch noch): der protoplasmatische (intergranuläre) Abschnitt der Fibrille spaltet sich, an das Granulum herantretend in vier dünnste, kurze Fädchen (siehe die Abbildung), von welchen jedes eines der vier Körnchen enthält, welche zusammen das Granulum bilden. Nachdem sie die Körnchen passiert haben, vereinigen sich die vier dünnsten Fädchen wieder zu einem Fädchen, dem nächstfolgenden intergranulären Abschnitte usw. Diese Struktur wiederholt sich längs dem ganzen Verlauf der Fibrille.“ An diese höchst feine und interessante Beobachtung, welche leider durch keine einwandsfreie Abbildung bekräftigt wird, knüpft N. Kornilowitsch seine sinnreiche Theorie der Myofibrillen-Kontraktion. Ich kann hier nicht auf eine Besprechung derselben eingehen, und muss auf die Originalarbeit verweisen, kann nur sagen, dass es, wenn sich diese Beobachtung bewähren würde, die einzige wissenschaftliche Theorie der Muskelkontraktion sein würde, welche wie mit den histologischen Tatsachen, so auch mit den physikalischen Gesetzen in Einklang stehen würde. Allein ich neige der Annahme zu, dass hier höchstwahrscheinlich irgendwelche optische Täuschungen oder Kunstprodukte, ich weiss es nicht, N. Kornilowitsch irre geführt haben müssen. Jedoch ich verhalte mich vorläufig reserviert dieser Beobachtung gegenüber.

Die geschilderten histologischen Differenzierungen der Myofibrille und das daraus resultierende Schema der Struktur der Myofibrille der sogenannten quergestreiften Muskelfaser geben uns von selbst den Schlüssel zum Verständnis des Mechanismus der Kontraktionserscheinung in die Hand. Das über die Q-Stäbchen Gesagte uns veranschaulichend, können wir die Vorstellung nicht von der Hand weisen, dass die Q-Stäbchen, d. h. die spezifisch kontraktilen histologischen Elemente der Myofibrille eine Spiral-Windung haben müssen. Dementsprechend können wir folgende histologisch-physiologische Definition der Myofibrille geben: Die Myofibrille der sogenannten quergestreiften Muskelfaser ist eine metamere Kette von kurzen, dicken Spiralen, welche eine Windung haben und durch dünne Fädchen untereinander verbunden sind. Zusammengehalten werden diese Ketten von Spiralen (Myofibrillen) zu Primitivfäserchen und Fasern durch die sogenannte „Grundmembran" (Z-Streifung), welche durch die ganze Faser Querverbindungen der Myofibrillen darstellen (von den „Mittelmembranen" M. Heidenhains ist an meinem Objekt keine Spur zu sehen).[1] Eine Summierung der nicht zu messenden, minimalen Verkürzungen der einzelnen Spiralen bewirkt die sichtbare, messbare Verkürzung der Myofibrille, also auch des ganzen Muskels, und eine Summierung aller kaum bestimmbarer Kraftäusserungen der einzelnen Myofibrillen, welche den Muskel ausmachen, bewirkt die messbare Kraftäusserung der Muskelkontraktion.

Das ist in wenigen Worten die Vorstellung vom Mechanismus der Muskelkontraktion, welche ich gewonnen habe, und welche rein logisch aus den hier mitgeteilten Tatsachen der histologischen Differenzierungen der Myofibrille hervorgeht.

Damit sei mein erster Aufsatz über das Muskelgewebe abgeschlossen, welcher nur die Struktur der Myofibrille im Auge hatte, und zwar an einem Objekt studiert; aber ich bin der

[1]) Leicht möglich, dass das Fehlen der „Mittelmembran" auf den embryonalen Zustand zurückzuführen ist, und dass sie beim ausgebildeten Huhn zur Anschauung zu bringen ist; darüber habe ich aber vorläufig keine Erfahrung.

Ansicht, dass sich der Histologe nicht mit einem Mal zu umfangreiche Ziele stellen soll, welche in einer Arbeit nicht zu überwältigen sind, wie es leider zuweilen geschieht; dabei kommt nicht viel heraus. Andererseits habe ich, wie schon gesagt, einige Anhaltspunkte und Hoffnung, dass sich die hier entwickelte Vorstellung von der Myofibrillen-Struktur wird verallgemeinern lassen.

St. Petersburg, 1. Januar 1905.

Erklärung der Tafeln XXX, XXXI und XXXII.

Alle Abbildungen sind nach Präparaten eines 7-tägigen Hühnerembryos (Embryo B) gezeichnet, welcher der Länge nach in Serienschnitte zerlegt wurde. Nur Fig. 4, Taf. XXX stammt von einem Präparate eines anderen, auch 7-tägigen Embryos (Embryo A), welcher in frontale Serienschnitte zerlegt wurde.

Sämtliche Abbildungen sind mit dem Zeichenapparate Abbé-Zeiss, in der Höhe des Objekttischchens, gezeichnet. Fig. 3a, Taf. XXX; Fig. 1, 8, Taf. XXXI; Fig. 1b, 3a, 3b, 5a, Taf. XXXII sind ausserdem noch stark vergrössert. Mikroskop von Zeiss. Nur Fig. 4, Taf. XXXII Mikroskop von Hartnack.

Tafel XXX.

Fig. 1. Objektträger No. 76. Eisenhämatoxylin nach M. Heidenhain. Aus der Anlage der Rückenmuskulatur. Hom. Immers. Comp.-Ok. 4.
Fig. 2. Dasselbe. Ein einzelnes Muskelsäulchen. Hom. Immers. Comp.-Ok. 12.
Fig. 3. Dasselbe Präparat. Querschnitt der Augenmuskelanlage. Hom. Immers. Comp.-Ok. 4. Fig. 3a. Idem. Comp.-Ok. 12—18.
Fig. 4. Objektträger No. 307. Boraxkarmin und Indigokarmin, Muskelanlage des Flügels. Hom. Immers. Comp.-Ok. 4. Fig. 4a. Comp.-Ok. 12.
Fig. 5. Objektträger No. 151. Thianzinroth R. und Toluidinblau. Aus der Anlage der Kopfmuskulatur. Hom. Immers. Comp.-Ok. 4.

Tafel XXXI.

Fig. 1. Objektträger No. 55. Eisenhämatoxylin und Eosin (schwach). Halsmuskelanlage. Obj. A A; Comp.-Ok. 4.
Fig. 2. Idem. Ein Paar Muskelbündel dieser Anlage. Hom. Immers. Comp.-Ok. 4.
Fig. 3. Ein Muskelbündel aus Fig. 2. Hom. Immers. Comp.-Ok. 8.
Fig. 4. Ein Muskelsäulchen, in welchem nur zwei Myofibrillen zu sehen sind. Aus Fig. 3. Hom. Immers. Comp.-Ok. 12—18.
Fig. 5. Eine einzelne Myofibrille. Hom. Immers. Comp.-Ok. 12—18.

Fig. 6. Derselbe Schnitt wie Fig. 1. Eine etwas niedriger (kopfwärts) gelegene Muskelanlage. (Im Gesichtsfelde der Fig. 1 nicht sichtbar.) Hom. Immers. Comp.-Ok. 4.
Fig. 7. Aus Fig. 6. Hom. Immers. Comp.-Ok. 8.
Fig. 8. Einzelne Myofibrillen aus Fig. 7. Comp.-Ok. 12—18.

Tafel XXXII.

Fig. 1. Objektträger No. 165. Eisenhämatoxylin und Bordeaux R. Aus der Bauchmuskelanlage. Hom. Immers. Comp.-Ok. 4.
Fig. 2 u. 3. Aus Fig. 1. Hom. Immers. Comp.-Ok. 12.
Fig. 4. Objektträger No. 145. Eisenhämatoxylin, Picroindigotin und Rose bengale. Aus der Muskelanlage des Kopfes. Hartnack. Hom. Immers I, Ok. 3.
Fig. 5. Aus Fig. 4. Hom. Immers. Comp-Ok. 12.
Fig. 6. Objektträger No. 166. Dieselbe Färbung wie Fig. 4. Aus der Bauchmuskelanlage. Hom. Immers. Comp.-Ok. 8. Fig. 6a, Comp.-Ok. 12.
Fig. 7. Objektträger No. 168. Eisenhämatoxylin und Picrofuchsin. Aus der Bauchmuskelanlage. Hom. Immers. Comp.-Ok. 12.

Bemerkung zu der Arbeit von Dr. G. Illing:

Über einen eigenartigen Befund in den Glandulae vesiculares und den Glandulae ductus deferentis des Rindes.

Von

Dr. **Heinrich Gerhartz.**

In einer im letzten Heft dieses Archivs (Bd. 66, Heft 1, vom 22. April ds. J.) erschienenen Arbeit macht Illing Mitteilung über schon von Disselhorst beobachtete, aber falsch gedeutete „eigentümliche, kugelige, bläschenförmige, grosse, durchsichtige, glasige Gebilde", die an der Basis des sekretorischen Epithels unter dem Niveau der Kernreihe liegen, und zwar auf der Membrana propria. Die Gebilde lösten sich bei der Behandlung mit Alkohol, Chloroform, Xylol und Farblösungen auf, sodass man dann die leere Zelle vor sich hatte. Härtung in Sublimat-Kochsalzlösung, Formalin und Zenkerscher Flüssigkeit konservierte sie, und in Osmiumsäuregemischen färbten sie sich intensiv schwarz. Illing schliesst daraus mit Recht, dass es sich um Fettzellen handelt, die sich durch eine besondere Anordnung, Form und Grösse und vor allem durch ihr Vorkommen von den gewöhnlichen Fettzellen unterscheiden.

Hierzu möchte ich bemerken, dass ich in einer erst jüngst in eben diesem Archive veröffentlichten Arbeit (65. Band, S. 666, „Anatomie und Physiologie der samenableitenden Wege der Batrachier") ebenfalls die durch die oben gegebenen Merkmale charakterisierten Körper gefunden und schon an dieser Stelle sie den Fettzellen zugewiesen habe. Diese Gebilde habe ich sowohl bei Rana als Triton beschrieben und sie mit der De- und Regeneration des sekretorischen Epithels in ursächlichen Zusammenhang gebracht.

Hier die betreffenden Belege; zunächst bezüglich Rana:

S. 673. „Mazeriert man Gewebsstückchen, so sieht man helle, kugelige Gebilde am Zellenrande nach dem Lumen zu und runde feine Körner in den Zellen. Im frischen Präparate ist es nicht anders. Die kleinen Körner färben sich mit Hermannscher, Flemmingscher Lösung und in Osmiumsäuredämpfen tiefschwarz. Es ist nötig, sie in frisch angefertigten Präparaten zu untersuchen, da sie sich in Xylol-Damarlack bald auflösen und dann

nur noch Lücken im Epithel zurückbleiben. Es liegt nahe, in den grösseren vor den Zellen liegenden Buckeln Sekretballen zu sehen und die anderen oben erwähnten kleinen Körnchen, die nicht zu allen Zeiten vorhanden sind, als Fettkörner anzusprechen." — Und ferner S. 681: „Im Epithel sieht man zahlreiche Fettkörnchen liegen, die auch schon im Februar sichtbar waren. Später sah ich sie nur noch einmal, Ende Juni, allerdings in sehr geringer Anzahl. Ob dies mit dem Hungerzustand in Zusammenhang zu bringen ist, vermag ich nicht zu entscheiden. In diesem Monat wurden nur Tiere untersucht, die längere Zeit gehungert hatten."

Bei Triton findet man analoge Befunde:

S. 689. „Eigentümlich sind tiefschwarze Körner, die die dunklen Zellen füllen — das Präparat war in Flemmingscher Lösung gehärtet — doch auch in den hellen nicht fehlen, aber dort nicht so intensiv tingiert sind. Ihre Gestalt wechselt von kleinsten rundlichen Körnern bis zu dicken Schollen mit unregelmässigen Konturen. Im letzteren Falle sieht man sie meist in den dunklen Zylinderzellen liegen und hier oft den apikalen Zellenrand begrenzen. Sie können mitunter so an Zahl zunehmen, dass die ganze Struktur des Epithels von ihnen verdeckt wird. Auch in der umliegenden Muskulatur fehlen sie nicht: aber sie verlieren sich allmählich von der Epithelbasis, wo sie am dicksten sind, nach aussen hin. Sehr oft liegen sie hier in Reihen geordnet. Die Kerne bleiben frei von ihnen. Ich bin geneigt, diese Körner für Fett zu halten und in ihnen gleiche Elemente zu sehen, wie sie auch anderwärts eine Rolle spielen, wo es sich um die Fortschaffung von Organteilen handelt, welche, wie hier die exzessive Wucherung des Epithels, nur für eine kurze Spanne Zeit Bedeutung besitzen."

Meines Erachtens unterliegt es keinem Zweifel, dass die von Illing neu beschriebenen Fettzellen mit den oben erwähnten identisch sind, sodass es sich um eine weit verbreitete Einrichtung im sekretorischen Epithel der Samenwege zu handeln scheint

Aus dem pathologischen Institut des Friedrichstädter Krankenhauses
zu Dresden.
Professor Dr. G. Schmorl.

Über die feinere Struktur des Knochengewebes.

Von
Dr. med. **G. Fasoli.**

Hierzu Tafel XXXIII.

Die von Schmorl[1]) zur Darstellung feiner Knochenstrukturen angegebenen Methoden, die unter den Vertretern der normalen Anatomie trotz der Empfehlung von Schaffer[2]) noch wenig bekannt zu sein und infolgedessen auch wenig benutzt zu werden scheinen, sind die einzigen, welche es ermöglichen, auf verhältnismässig einfache Weise die Knochenkörperchen und ihre Ausläufer durch Färbung darzustellen. Da bei diesen Methoden Schnitte entkalkter Knochen zur Verwendung kommen, und da dabei auch andere Strukturelemente der Knochen gut erhalten bleiben und leicht sichtbar gemacht werden können, bedeuten sie gegenüber den früher gebräuchlichen Methoden, bei denen meist Knochenschliffe zur Verwendung kamen, oder bei denen man sich zwar ebenfalls der Schnitte entkalkten Knochens bediente, bei denen aber die übrigen Strukturelemente durch die Präparation mehr oder minder geschädigt wurden oder zum mindesten nur wenig deutlich hervortraten, einen nicht zu unterschätzenden Fortschritt.

Bei der ersten der von Schmorl angegebenen Methoden wird die Färbung der Schnitte mit Thioninlösung, die Differenzierung mit konzentrierter wässriger Prikrinsäure vorgenommen; die zweite Methode bedient sich ebenfalls der Thioninfärbung, wendet aber zur Differenzierung Phosphorwolfram- oder Phosphormolybdänsäure an.

[1]) Die pathologisch-histologischen Untersuchungsmethoden. Leipzig 1901. Darstellung von Knochenkörperchen und ihrer Ausläufer an entkalkten Schnitten. Verh. Deutsch. Pathol. Ges., München 1899.

[2]) Enzyklopädie der mikroskopischen Technik, herausg. v. Ehrlich-Krause-Rosin-Weigert usw. 1903.

Während bei der ersten Methode die Knochenkörperchen und ihre Ausläufer dadurch sichtbar gemacht werden, dass durch die Einwirkung der Prikrinsäure auf die mit Thioninlösung gefärbten Schnitte ein sehr feinkörniger, schwarzbrauner Niederschlag in den Knochenhöhlen und Primitivröhrchen entsteht, handelt es sich bei der zweiten Methode um eine Färbung im eigentlichen Sinne.

So schön auch die Resultate sind, die man meist mit der Thionin-Prikrinsäuremethode erhält, so haften derselben doch mehrere Nachteile an, die sie für viele feinere Untersuchungen nicht recht geeignet erscheinen lassen. Abgesehen davon nämlich, dass sie, wie bereits Schaffer[1]) hervorgehoben hat, mitunter versagt, kommt es bei ihr nicht nur in den Knochenhöhlen und ihren Ausläufern zur Bildung von Niederschlägen, sondern auch an anderen Stellen der Präparate und zwar besonders im zellreichen Mark jugendlicher Knochen. Wenn es nun auch nach dem von Schmorl angegebenen Verfahren häufig gelingt, das Auftreten der Niederschläge an unrechten Orten etwas einzuschränken oder entstandene Niederschläge teilweise zu entfernen, so sind dieselben doch immerhin bei feineren Untersuchungen häufig recht störend. Es kann infolgedessen diese Methode im allgemeinen wohl für Demonstrationspräparate, z. B. in mikroskopischen Kursen, nicht aber für feinere histologische Studien empfohlen werden.

Hier ist die zweite Methode anzuwenden, die zwar etwas umständlicher ist, dafür aber auch ausserordentlich klare Präparate liefert, von denen der leider so früh verstorbene Weigert sagte, dass ihre Betrachtung einen ästhetischen Genuss bereite. Schmorl hatte dieser Methode in seiner ersten Mitteilung[2]) nur einen beschränkten Anwendungsbereich zugesprochen, indem er angibt, dass dieselbe nur an kindlichen Knochen und bei Anwendung bestimmter Fixierungs- und Entkalkungsmethoden und auch da nicht konstant gelänge.

Wie Schaffer[3]) bereits erwähnt hat, ist die von Schmorl gemachte Einschränkung nicht ganz zutreffend, da Schaffer auch bei Knochen erwachsener Personen gute Resultate erzielte. Herr Prof. Schmorl hielt es infolgedessen für angebracht, weitere

[1]) Schaffer l. c.
[2]) Schmorl. Zentralbl. f. Allgem. Pathol. 1899.
[3]) Schaffer l. c.

Untersuchungen über den Anwendungsbereich dieser Methode anzustellen, zugleich hielt er es für wünschenswert, festzustellen, welcher Teil der Knochenlakunen und ihrer Ausläufer bei der in Rede stehenden Methode gefärbt wird, da dieser Punkt noch nicht sicher festgestellt ist. Während von ihm nämlich angenommen wurde, dass dabei eine Färbung der Grenzscheiden einträte — eine Annahme, der sich Donati[1]) und von Recklinghausen[2]) angeschlossen haben — hat Schaffer mit durchaus beachtlichen Gründen betont, dass dies nicht der Fall sei, sondern nur die innere Auskleidung der in Rede stehenden Gebilde die Färbung annehme.

Ich schicke die von Schmorl in seinen pathologisch-histologischen Untersuchungsmethoden gegebenen Vorschriften voraus:

1. Fixieren möglichst dünner und frischer Knochenscheiben in Formalin, längeres Nachhärten in Müllerscher Lösung 6—8 Wochen bei Zimmertemperatur oder 3—4 Wochen im Brutschrank.
2. Sofortiges Übertragen in die alkoholische Salzsäure-Kochsalzlösung zur vollständigen Entkalkung. Längeres Auswaschen in fliessendem Wasser. Nachhärten in Alkohol.
3. Einbetten in Celloidin oder Paraffin.
4. Übertragen der möglichst dünnen Schnitte in Wasser auf 10 Minuten.
5. Färben der gut ausgebreiteten Schnitte in einer wässrigen Thioninlösung von folgender Zusammensetzung:
   Konz. Lösung von Thionin in 50proz. Alkohol 2 cc
   Aq. dest. . . . . 16 cc
   Liq. ammoni caustici . . . . . 1—2 Tropfen
   3 Minuten.
6. Abspülen in Wasser.
7. Übertragen der Schnitte mit Glasnadeln in eine konzentrierte wässrige Lösung von Phosphorwolfram- oder Phosphormolybdänsäure auf beliebige Zeit. Die Differenzierung ist in wenigen Sekunden beendet.

[1]) Zentralblatt f. pathol. Anatomie u. allg. Pathologie. Bd. XXIV, 1903.
[2]) Recklinghausen. Verh. der Deutsch. Path. Ges., IV. Tag, 1901.

8. Auswaschen der Schnitte in Wasser bis die Schnitte einen himmelblauen Farbenton angenommen haben (etwa 5—10 Minuten, längeres Auswaschen schadet nichts).
9. Fixierung der Färbung in einer verdünnten Lösung von Liq. Ammoni caustici 1:10, 3–5 Minuten.
10. Direktes Übertragen in 90proz. Alkohol, den man einmal wechselt.
11. Entwässern. Karbolxylol. Balsam

Bevor ich auf meine den Anwendungsbereich der Methode betreffenden Untersuchungen eingehe, möchte ich einige Bemerkungen, die die Handhabung der Methode betreffen und auf ihr Gelingen Bezug haben, vorausschicken.

Hier ist an erster Stelle zu erwähnen, dass die Methode nicht nur an eingebetteten Präparaten gelingt, sondern dass dazu auch Gefrierschnitte ganz ausgezeichnet geeignet sind, ferner, dass es, wenn auch für manche Fälle ganz zweckmässig, so doch nicht unbedingt notwendig ist, eine ammoniakalische wässrige Thioninlösung zu benutzen; man erhält vielmehr auch mit einer verdünnten wässrigen Lösung (2 cc konzentrierte wässrige Thioninlösung auf 10 cc Wasser) [1]) vorzügliche Resultate, nur darf man weder diese noch auch die ammoniakalische Lösung vor dem Gebrauch filtrieren, da dadurch die Färbekraft ganz ausserordentlich herabgesetzt wird. Zur Differenzierung ist nach meinen Erfahrungen die konzentrierte wässrige Phosphorwolframsäure mehr zu empfehlen als die Phosphormolybdänsäure, da bei Anwendung der letzteren, abgesehen von ihrem wesentlich höheren Preis, nicht selten nur sehr schwache Färbungen, ja mitunter sogar Misserfolge eintreten. Dieselben lassen sich teilweise durch Anwendung der von v. Recklinghausen angegebenen Lösung der Phosphormolybdänsäure in Glyzerin vermeiden. Zur Fixierung der Färbung ist von Schmorl empfohlen worden, die differenzierten Schnitte mit Ammoniakallösung zu behandeln und sie dann sofort in Alkohol zu übertragen. Wenngleich auch dieses Verfahren absolut sichere Resultate gewährleistet, so schien es doch, da dabei die Präparate mitunter einen unangenehmen fuchsigroten Farbenton annehmen, angezeigt, nach einem anderen

[1]) Übrigens lässt sich das Thionin auch durch Fuchsin, Gentiana- bezw. Methylviolett und andere basische Anilinfarben ersetzen, doch erhält man dabei häufig inkonstante und mangelhafte Resultate.

Verfahren der Fixierung zu suchen, wodurch dieser Übelstand vermieden wird. v. Recklinghausen hat dazu eine Nachbehandlung mit Alaun angegeben. Bei Nachprüfung dieser Modifikation hat sich nun in der Tat ergeben, dass, wenn man die mit Phosphorwolframsäure differenzierten und sehr gut in Wasser abgespülten Schnitte mehrere Stunden mit 5 proz. Lösung von Kalialaun nachbehandelt und nach gründlichem Auswaschen in Wasser in Alkohol überträgt, eine Fixierung der Färbung erzielt wird, ohne dass dabei eine wesentliche Änderung des Farbentones eintritt; man muss dabei aber, worauf Schmorl schon hingewiesen hat, häufig den schwerwiegenden Übelstand mit in Kauf nehmen, dass mehr oder minder zahlreiche und häufig ganz ausserordentliche störende, rotgefärbte kristallinische Niederschläge auftreten. Ich möchte infolgedessen dieses Verfahren, wenn es sich nur um die Darstellung der Knochenkörperchen und ihrer Ausläufer handelt, nicht empfehlen, möchte es aber doch nicht, worauf ich später zurückkommen werde, für ganz entbehrlich erklären.

Mitunter kommt es, besonders bei Anwendung stärkerer Farbstofflösungen und bei manchen Fixierungen vor, dass die Grundsubstanz des Knochens zu dunkel gefärbt ist, wodurch die Färbung der Knochenkörperchen etwas verdeckt werden kann. In solchen Fällen kann man eine Entfärbung der Grundsubstanz dadurch erzielen, dass man die Schnitte nach der Fixierung der Färbung 5—10 Minuten mit Salzsäurealkohol nachbehandelt oder dadurch, dass man sie in 1% alkoholische Eosinlösung auf 5 bis 10 Minuten einlegt, in der der Farbstoff sich in blauen Wolken rasch ablöst. Bringt man dann die Schnitte auf eine Stunde in Wasser und dann in 90% Alkohol, so wird das überschüssige Eosin ausgezogen und man erhält eine rote Färbung der Knochengrundsubstanz, meist sind dabei freilich auch die Zellen des Knochenmarks mehr oder minder entfärbt; will man sie deutlich hervortreten lassen, so muss man mit Hämatoxylin nachfärben.

Von der von Morpurgo[1]) angegebenen Modifikation der Methode (Eintauchen der Schnitte vor der Färbung in eine konzentrierte Lösung von doppelkohlensaurem Natron und Fixierung

[1]) Atti dell' Accademia dei fisiocritici in Siena. 1902. No. 3, 4 S., p. 171.

der Färbung in derselben Lösung) habe ich keine wesentlichen Vorteile gesehen.

Wenn ich mich nunmehr der Besprechung des Anwendungsbereichs der in Rede stehenden Färbemethode zuwende, so möchte ich an erster Stelle erwähnen, dass dieselbe nicht nur wie Schmorl ursprünglich gefunden zu haben glaubte, bei kindlichen Knochen gelingt, sondern dass sie auch bei den Knochen Erwachsener ebenso wie an Tierknochen gute Resultate gibt, vorausgesetzt, dass sie bei der Entkalkung weder allzu starke Schrumpfungen noch auch allzu starke Quellungen erfahren haben. Ferner hat sich bei meinen Untersuchungen ergeben, dass auch mazerierte und verwitterte Knochen mitunter der Färbung zugängig sind. Auch bei der Untersuchung von Zähnen lässt sich die Methode mit grossem Vorteil anwenden, indem dabei sowohl die Knochenkörperchen im Zement als auch die Zahnbeinröhrchen scharf und klar gefärbt werden (Fig. 7).

Die Art und Weise, wie das Material, welches mit der in Rede stehenden Methode behandelt werden soll, fixiert wird, ist für den Erfolg ziemlich gleichgültig. Ich habe die meisten der gebräuchlichsten Fixierungsmittel geprüft und vollständige Misserfolge eigentlich nie erhalten; am wenigsten geeignet scheint mir die Fixierung in Sublimatlösung und Osmiumsäure zu sein, da hier mitunter auf grössere Knochenstrecken keine oder nur eine andeutungsweise Färbung der Knochenkörperchen und ihrer Ausläufer zu erzielen ist Die besten Resultate gibt nach meinen Erfahrungen die Fixierung in Formalin oder Müller-Formalin, besonders wenn man nach der Fixierung die Knochen noch auf 2—4 Wochen in Müllersche Lösung bei 37° bringt.

Von etwas grösserem Einfluss auf den Ausfall der Färbung ist die Art und Weise, wie die Entkalkung vorgenommen wird, insofern als, wie bereits oben erwähnt, die Entkalkungsmethoden, bei denen stärkere Schrumpfungen oder Quellungen eintreten, meist keine befriedigenden Resultate ergeben. Am besten hat sich mir bei kindlichen Knochen die in der ursprünglichen Vorschrift angegebene Entkalkung in alkoholischer Kochsalz-Salzsäurelösung (fälschlicherweise als alkoholisches Ebnersches Gemisch bezeichnet) oder in Müllerscher Lösung erwiesen; bei den Knochen Erwachsener hat sich die Entkalkung nach Schaffer (5—10 % wässrige Salpetersäure bei Nachbehandlung mit 5 %

Kalialaun- oder Lithium- bezw. Natriumsulfatlösung und 24stündiges Auswässern) oder die Entkalkung in 20 % Ameisensäure mit Zusatz von 10 % Formalin bewährt. Unbedingt nötig ist, dass die zur Verwendung kommenden entkalkten Knochen durch längeres Auswaschen in fliessendem Wasser von jeder Spur von Säure gründlich befreit sind. Sehr unbefriedigende Resultate erzielte ich mit der Phloroglucinsalpetersäureentkalkung. Übrigens ist Entkalkung garnicht notwendig, da, wie v. Recklinghausen bereits gezeigt hat, die Färbung auch an Schnitten unentkalkten Knochens vorzüglich gelingt.

Es fragt sich nun: was leistet die Methode, was wird mit ihr gefärbt? Betrachtet man ein gut gelungenes dünnes Präparat, das von einem in Müller-Formol fixierten und in alkoholischer Kochsalz-Salzsäurelösung entkalkten kindlichen Knochen gewonnen wurde, so erkennt man, dass die Knochenmarkzellen eine ziemlich diffuse blaugraue Färbung mit einem etwas dunkleren Kern aufweisen. Die Knochenbälkchen sind in ihrer Grundsubstanz farblos bis leicht bläulichrot gefärbt, in ihnen treten die Knochenkörperchen mit ihren Ausläufern als tiefdunkelblau bis schwarz gefärbte spinnenartige Gebilde deutlich hervor; in den Lakunen liegt die Knochenzelle als diffus blaugrau gefärbter Körper, der einen etwas dunkler gefärbten Kern erkennen lässt. Die Wand der Lakunen, d. h. ihre Umgrenzung ist schwarzblau gefärbt, die schwarzblaue Färbung beschränkt sich auf die Oberfläche und nimmt eine ganz schmale, nicht messbare Schicht ein, einen doppelten Kontur kann man wenigstens bei Anwendung der ursprünglichen Färbevorschrift nicht wahrnehmen. Ist die Lakune flach angeschnitten, derart, dass die untere Hälfte, die nur noch dünne Schichten von Protoplasma enthält, in die Schnittebene fällt, so bemerkt man an ihrer inneren Wand gewöhnlich mehrere intensiv gefärbte Punkte (s. Fig. 4) oder auch kleine von dunkler gefärbten Säumen umgebene Kreise, die, wie man sich an etwas dickeren Schnitten durch Heben und Senken des Mikroskops leicht überzeugen kann, die Abgangsstellen der Primitivröhrchen darstellen. Letztere erscheinen teils als homogene tiefschwarzblau gefärbte, gebogene und geknickt verlaufende Linien, teils aber als feinste Kanälchen, deren Wand von einem tiefblauschwarz gefärbten Saum gebildet wird, der ebenfalls, wenn nach der ursprünglicher Vorschrift gefärbt wurde, keine doppelten Konturen

aufweist. Durch Vergleich mit Präparaten, bei denen die Knochenkörperchen und ihre Ausläufer an entkalkten Knochen nach der Flemmingschen Methode durch Luftinjektion dargestellt sind, kann man sich leicht davon überzeugen, dass die Ausläufer durch die in Rede stehende Färbung bis in ihre feinsten Endverzweigungen gefärbt sind. An den Kanälchen weist der von dem zarten, tiefblau gefärbten Saum umschlossene Hohlraum eine blaugraue Färbung auf, einen als Protoplasmafortsatz der Knochenzellen zu deutenden Inhalt habe ich nicht nachweisen können.

An manchen Knochenbälkchen reichen die Ausläufer der der Oberfläche zunächstliegenden Knochenlakunen nicht bis an die Markräume heran, sie werden von ihnen durch einen ganz schmalen glänzenden Saum getrennt, der nicht selten eine ganz feine Strichelung erkennen lässt, derart, dass er von zahlreichen feinen, senkrecht zur Achse des Balkens verlaufenden und ganz schwach bläulich gefärbten Linien durchsetzt wird; besonders trifft man dieses Verhalten an solchen Bälkchen die mit Osteoblasten besetzt sind; man gewinnt den Eindruck, dass die feine Strichelung den eben erst angelegten Ausläufern der die neue Knochensubstanz bildenden Osteoblasten entspricht. Ob dabei die zwischen den einzelnen feinen Strichen (Ausläufern) gelegenen, glänzenden Massen einem Ausscheidungsprodukt der Osteoblasten oder einem umgewandelten Teil derselben entsprechen, wage ich nicht zu entscheiden.

Es erhebt sich nun die Frage, wo die Färbung, durch welche die Knochenkörperchen und ihre Ausläufer so ausserordentlich klar dargestellt werden, lokalisiert ist. Schmorl hatte, wie erwähnt, die Ansicht geäussert, dass es die Grenzscheide sein möchte, die gefärbt ist. Schaffer hat gegen diese Ansicht Bedenken erhoben und darauf hingewiesen, dass in embryonalen Knochen die Methode bei vorsichtiger Handhabung ebenso wie im Knochen des Neugeborenen gelingt, obgleich hier nach den Brösickeschen [1]) Untersuchungen noch keine Grenzscheiden vorhanden sind, ferner, dass eine doppelte Kontur, wie sie den Grenzscheiden zukommt, an den durch Färbung sichtbar gemachten Lakunen und Primitivröhrchen nicht zu erkennen sei. Dem an erster Stelle erwähnten Einwand kann meines Erachtens eine

[1]) Brösicke. Archiv f. mikr. Anat. Bd. 21 u. 26.

durchschlagende Beweiskraft nicht zuerkannt werden, da es sehr wohl denkbar ist, dass die Grenzscheiden im embryonalen Knochen und in dem des Neugeborenen sehr zarte Gebilde sind, welche bei dem von Brösicke angewandten, ziemlich eingreifenden Darstellungsverfahren zugrunde gehen könnten. Viel schwerer wiegt der zweite Einwand und es scheint mir keineswegs möglich denselben zu entkräften. Selbst wenn man annehmen wollte, dass durch die den Färbungen vorausgehenden Manipulationen (Fixierung, Entkalkung etc.) und durch den Färbeprozess selbst die Grenzscheide sehr stark schrumpft und auf einen feinen Saum reduziert wird, so ist doch andererseits zu berücksichtigen, dass auch bei der Färbung frischen, nicht fixierten und entkalkten Knochens der feine, gefärbte Saum, der die Lakune und die Primitivröhrchen umgibt, nicht breiter als der im fixierten und entkalkten Knochen ist und jedenfalls auch nicht doppelt konturiert erscheint. Unter solchen Umständen ist es wohl am wahrscheinlichsten, dass durch die in Rede stehende Färbung nur die innere Auskleidung der Lakunen und Primitivröhrchen, ihre innere Wand, vielleicht die innerste Schicht der Grenzscheiden gefärbt wird. Ob es sich dabei um eine Ablagerung des Farbstoffes in diffuser Form, also um eine echte Färbung oder nur um die Bildung eines sehr feinkörnigen Farbstoffniederschlages handelt, ist nicht mit absoluter Sicherheit zu entscheiden. Da man selbst bei Anwendung stärkster Vergrösserungen an flach angeschnittenen Lakunen, bei denen man eine Wand gut übersehen kann, keine Farbstoffkörnchen erkennen kann, scheint es wahrscheinlicher, dass es sich um eine echte Färbung handelt.

Donati[1]) hat, wie oben erwähnt, die Ansicht, dass bei der in Rede stehenden Färbung, die Grenzscheiden gefärbt werden, durch den Hinweis zu stützen versucht, dass bei Einwirkung von Reagentien auf den Knochen, durch die die Grenzscheiden zerstört werden, auch die nachfolgende Färbung völlig versagt.

Brösicke hat bekanntlich nachgewiesen, dass die Grenzscheiden in ihrem chemischen und physiologischen Verhalten von der Grundsubstanz des Knochens verschieden sind; er zeigte, dass diese seiner Ansicht nach aus Keratinsubstanz bestehen-

[1]) Donati. Zentralblatt f. path. Anat. u. allg. Pathol. 1903, Bd. XXIV.

den Gebilde bei Pepsin- und Trypsinverdauung nicht gelöst werden, dass sie, wenn sie sich noch im Zusammenhang mit der Grundsubstanz befinden, durch die kaustischen Alkalien ebenso wie die letztere zerstört werden, dass sie aber im isolierten Zustand durch schwache Lösungen der Alkalien nicht zur Auflösung gelangen, dass sie ferner durch mittlere und starke Konzentrationen von Kalilauge zerstört werden, während sie durch Natronlauge keine Alteration erfahren.

Zur Nachprüfung der Donatischen Angaben verfuhr ich zur Isolierung der Grenzscheiden teils nach der von Brösicke angegebenen Methode, teils aber benutzte ich dazu Schnitte entkalkten Knochens, die ich mit dem Gefriermikrotom herstellte. Auf die Schnitte liess ich zunächst einige Zeit Osmiumsäurelösung einwirken und behandelte sie dann unter Erwärmen mit einer Mischung von Glyzerin, Wasser und Essigsäure zu gleichen Teilen.

Es gelingt auf diese Weise, wenn man einige Übung erlangt hat, leicht, isolierte Grenzscheiden zu erhalten, die sich in Glyzerin konservieren lassen. Ein anderes Verfahren zur Darstellung der Grenzscheiden, das ich in Anwendung brachte, ist das von Zachariades angegebene. Bei demselben werden die Schnitte mit Safraninlösung kurz gefärbt, darauf in Wasser abgespült, auf den Objektträger gebracht und mit Fliesspapier abgetrocknet. Nun behandelt man sie unter vorsichtigem Erwärmen mit einer konzentrierten Lösung von Kali- oder Natronlauge, bis sie anfangen zu schrumpfen, lässt dann die Lösung ablaufen, bringt einen Tropfen Glyzerin darauf und deckt mit dem Deckglas ein. Bei dieser Methode, die einfacher und bequemer als die Brösickesche ist, sind die Grenzscheiden rosa gefärbt.

Unter Zugrundelegung der von Brösicke bezüglich des chemischen Verhaltens der Grenzscheiden festgestellten, oben erwähnten Tatsachen, die ich durch eigene Untersuchungen bestätigen konnte, habe ich nun die Behauptungen von Donati einer Prüfung unterzogen.

Ich stellte in dieser Hinsicht folgende Untersuchungen an:

1. Schnitte nach Belieben entkalkten Knochens brachte ich in Lösungen von Kali- oder Natronlauge verschiedener Konzentration, in der sie je nach der Stärke der angewendeten Lösung und der angewandten Temperatur,

früher oder später sich aufzulösen begannen, als der Auflösungsprozess eben anfing, entnahm ich sie der Lösung und tauchte sie, um das Fortschreiten der Auflösung zu verhindern, in Essigsäure ein, einen Teil der Schnitte benutzte ich nun zur Isolierung der Grenzscheiden, die übrigen wässerte ich nach der Behandlung mit Essigsäure gründlich in fliessendem Wasser aus und unterwarf sie dann der Färbung mit Thionin-Phosphorwolframsäure.

Es zeigt sich nun, dass bei Anwendung schwacher Lösungen der kaustischen Alkalien eine Auflösung der Grenzscheiden nicht stattfindet, dass aber trotzdem die Färbung mit Thionin-Phosphorwolframsäure nicht mehr gelingt, selbst an Schnitten, die nur $^1/_2$ Minute in der alkalischen Lösung verweilt hatten.

2. wurden Schnitte der künstlichen Verdauung mit Pepsinsalzsäure und Trypsin unterworfen. Sobald sich die ersten Zeichen der Auflösung zeigten, wurden sie in Wasser ausgewässert. Auch hier gelang die Isolierung der Grenzscheiden gut, aber die Färbung mit Thionin-Phosphorwolframsäure versagte völlig.

Das gleiche Resultat erhielt ich, als ich die Schnitte der Behandlung mit konzentrierten organischen und Mineralsäuren unterwarf.

Es geht aus diesen Untersuchungen hervor, dass aus dem Umstand, dass nach Einwirkung von gewissen Reagentien die in Rede stehende Färbung nicht gelingt, nicht geschlossen werden kann, dass die Grenzscheiden zerstört sind, und dass umgekehrt der Schluss nicht gerechtfertigt ist, dass, weil nach der Einwirkung gewisser Reagentien die in Rede stehende Färbung versagt, die Grenzscheiden zerstört seien. Denn es lässt sich aus dem von Donati eingeschlagenen Wege ein Urteil über diejenigen Bestandteile, welche bei dem in Rede stehenden Färbeverfahren gefärbt werden, überhaupt nicht gewinnen.

Wie oben erwähnt, ist bei der Thionin-Phosphorwolframsäuremethode die Färbung an die innere Auskleidung der Lakunen und Primitivröhrchen, also an die innere Umgrenzung der Grenzscheide gebunden, die dabei als feine tiefblauschwarz gefärbte Linie sich scharf von dem Inhalt der Hohlräume als auch von

der umgebenden Knochengrundsubstanz abhebt. Häufig aber trifft man — in dem einen Präparate zahlreicher als in dem anderen — auf Knochenkörperchen, welche noch eine weitere Struktureigentümlichkeit erkennen lassen. Man kann nämlich feststellen, dass sich nach aussen an die tiefblauschwarz gefärbte Grenzlinie eine mehr oder minder breite, schwachgraublau gefärbte Schicht anschliesst, welche die Kanälchen wie eine Manschette, die Lakunen wie eine Scheide umgibt. Sie ist teils homogen, teils erscheint sie feinkörnig, da, wo die Kanälchen enden, umschliesst sie dieselben wie eine Kappe, auf Querschnitten umgibt sie als blass gefärbter, doppelt konturierter Ring die schwarzblau gefärbte Umgrenzung der Primitivröhrchen (Fig. 2 u. 6).

Die Annahme, dass hier nur ein optisches Phänomen vorliege, das durch die stark lichtbrechende Knochengrundsubstanz bedingt sei, ist nicht haltbar. Denn einerseits trifft man diese blass gefärbte Zone keineswegs bei allen Knochenkörperchen, andererseits treten diese Zonen nur bei stark gefärbten Präparaten hervor, während sie bei schwach gefärbten entweder garnicht oder nur andeutungsweise zu sehen sind und endlich gelingt es, dieselben mitunter — wenn auch nicht konstant — in einem anderen Farbenton als die die Kanälchen umschliessenden schwarzblauen Linien darzustellen. Behandelt man nämlich Schnittpräparate von in Müllerscher Lösung gehärtetem und in alkoholischer Kochsalzsäurelösung entkalktem Material nach der Thioninfärbung mit einer Lösung von Phosphorwolframsäure in Glyzerin und bringt die Schnitte nach Abspülen in Wasser in 5% Kalialaunlösung, in der sie etwa 1—2 Stunden verweilen müssen, so lässt sich bei Untersuchung der Präparate in Glyzerin feststellen, dass die von einer tiefblau gefärbten Linie umrandeten Lakunen und Primitivröhrchen ausserdem noch von einer hellrosa gefärbten schmalen Zone umgeben sind, die sich gegen die Knochengrundsubstanz scharf absetzt. Leider ist diese Färbung, die wie erwähnt, recht inkonstante Resultate gibt, nur kurze Zeit haltbar, da der Farbenunterschied zwischen den dunkelblau gefärbten Grenzlinien und den rosa gefärbten Zonen nach wenigen Stunden schwindet und einer gleichmässigen blauen oder roten Färbung Platz macht. Besonders häufig trifft man diese doppelt konturierten Zonen einzelner Knochenkörperchen in neu apponiertem Knochen, ferner bei Rachitis und Osteomalacie und zwar sowohl

in den kalklosen als auch den kalkhaltigen Partien. Bei Neugeborenen und Embryonen gelingt der Nachweis dieser Zone nur schwer, mitunter überhaupt nicht. Ebenso wie an den Knochenkörperchen lässt sich auch an den Dentinkanälchen nicht selten diese Zone nachweisen. Meines Erachtens handelt es sich bei diesen schwach gefärbten doppeltkonturierten Zonen höchstwahrscheinlich um die Brösickesche Grenzscheide, denn ihrer Lage und ihrem sonstigen morphologischen Verhalten nach entsprechen sie diesen Gebilden vollständig. Warum dieselben freilich nicht an allen Knochenpräparaten nachweisbar sind, und warum sie in manchen Präparaten reichlicher hervortreten als an anderen, vermag ich nicht zu sagen. Der Umstand, dass sie sich in neugebildetem Knochengewebe und bei Rachitis und Osteomalacie reichlicher finden, ist vielleicht auf den geringen Kalkgehalt des Knochens unter diesen Verhältnissen zurückzuführen.

Endlich möchte ich noch darauf hinweisen, dass man mit der in Rede stehenden Färbemethode auch die feine, faserige Struktur des Knochengewebes darzustellen imstande ist, und zwar besonders dann, wenn man in Müllerscher Lösung konserviertes Material verwendet, mit einer stark alkalischen Thioninlösung färbt, in Glyzerinphosphormolybdänsäure differenziert und zur Fixierung der Färbung nicht Ammoniak sondern Alaunlösung benutzt und lange in Wasser auswässert. Man erkennt dann an der Knochengrundsubstanz eine eigentümliche rot (bei Glyzerinkonservierung), bezw. blau (in Balsampräparaten) gefärbte Strichelung, die offenbar durch die Zusammensetzung der Knochengrundsubstanz aus feinen Fasern, die durch eine Kittsubstanz zusammengehalten werden, bedingt ist. Lange war ich im Zweifel, welcher Teil der Knochengrundsubstanz dabei die Färbung annimmt, ob die Fasern oder die Kittsubstanz. Durch die Untersuchung fötaler Knochen aber, sowie durch die an Sharpeyschen Fasern gemachten Beobachtungen, bin ich zur Überzeugung gelangt, dass die Färbung an der Kittsubstanz haftet, ferner spricht für diese Annahme der Umstand, dass die sogenannten Kittlinien, ebenso wie die feinen, die einzelnen Lamellen trennenden Linien die Färbung intensiv annehmen.

Unterwirft man Knochenschnitte, die mit schwachen Lösungen von Natron- oder Kalilauge vorbehandelt und dann ausgewässert sind, der in Rede stehenden Färbung, so erhält man ebenfalls

eine sehr distinkte Färbung der Kittsubstanz, welche die Fasern bezw. Lamellen miteinander verbindet, freilich ist es in solchen Präparaten, wie oben dargelegt, nicht mehr möglich die Knochenkörperchen und ihre Ausläufer zur Darstellung zu bringen (Fig. 8 u. 9).

Es geht aus diesen Darlegungen hervor, dass mit der Schmorlschen Thionin-Phosphorwolframsäurefärbemethode am Knochengeweben auf relativ einfache Weise die verschiedensten Strukturen zur Darstellung gebracht werden können. Ob und inwieweit dieselbe zur Klarstellung der Histogenese des Knochen- und Zahngewebes, die ja noch in manchen Punkten der Aufklärung bedarf, verwendbar ist, muss weiteren Untersuchungen vorbehalten bleiben.

Am Schlusse dieser Untersuchungen angelangt, fühle ich das Bedürfnis, Herrn Obermedizinalrat Prof. G. Schmorl meinen wärmsten Dank auszusprechen für die Hilfe, welche er mir bei diesen Studien angedeihen liess, und die Freundlichkeit, mit welcher er mir das reiche Material des von ihm geleiteten Instituts zur Verfügung stellte.

Dresden, Oktober 1903.

Erklärung der Abbildungen auf Tafel XXXIII.

Fig. 1. Knochenkompakta. Färbung mit Thionin-Pikrinsäure.

Fig. 2. Schnitt von kompakter Knochensubstanz (Tibia von einem 30 Jahre alten Mann). Färbung nach Schmorl. Vergröss. 340. Reichert Obj. 7a., Okul. III.

Fig. 3. Schnitt von spongiöser Substanz. Rippe von einem 20 Jahre alten Menschen. Färbung wie oben. Reichert Obj. 7a, Ok. III. Vergr. 340.

Fig. 4. Schnitt von einer normalen Rippe bei einem 8 Jahre alten Kinde. Färbung nach Schmorl mit Thionin-Phosphorwolframsäure. Fixierung mit Kalialaun. Vergr. 500. Reichert Obj. 8a, Ok. 3.

Fig. 5. Schnitt von einem 20 Jahre im entkalkten und trocknen Zustande aufbewahrten Knochen. Färbung mit Thionin-Phosphormolybdänsäure. Fixierung mit Liq. ammoni caustici. Vergr. 340. Reichert Obj. 7a, Ok. III.

Fig. 6. Knochenlakunen mit Ausläufern und blassgefärbten Grenzscheiden bei normalem Knochen. Färbung wie bei Fig. 5. Homog. Immers. $^1/_{12}$. Ok. 4. Vergr. 1200.

Fig. 7. Schweinszahn. Schnitt von der Wurzel mit Zehntein und Zement. Färbung wie bei Fig. 5.

Fig. 8 u. 9. Knochenfaserung. Längs- und Querschnitt nach Behandlung mit Kalilauge.

Aus dem zoologischen Institut in Würzburg.

Über doppelte und polymorphe Kerne in Tritonblastomeren.

Von

Dr. med. **W. Rubaschkin** (St. Petersburg).

Hierzu Tafel XXXIV.

Das Thema meiner Mitteilung betrifft die Frage über die Trennung der Kernbestandteile in zwei Hälften während der ersten Stadien der Embryonalentwicklung.

Diese Frage geht in ihren Anfängen bis auf die Entdeckung E. v. Benedens (2) zurück, dass im Ascarisei die beiden Vorkerne sich, ohne verschmolzen zu sein, zur ersten Teilung vorbereiten. Ist man bei diesem Objekt auch schon bei der ersten Spindel nicht mehr imstande zu sagen, welche Chromosomen väterlich, welche mütterlich sind, so geht doch aus der Genese mit vollster Sicherheit hervor, dass zwei Elemente dem Ei, zwei dem Spermium entstammen. Boveri (4) hat dann gezeigt, dass sich genau die gleichen Verhältnisse in den verschiedensten Tierabteilungen nachweisen lassen und er hat zuerst Fälle beschrieben, wo auch noch in der ersten Teilungsfigur ein räumliches Separiertbleiben der väterlichen von den mütterlichen Chromosomen nachweisbar ist.

Den Untersuchungen von Rückert (14, 15) und besonders von Häcker (10—13) verdanken wir die Kenntniss, dass dieser Doppelzustand in manchen Objekten noch viel weiter fortgeführt werden kann. Es liess sich feststellen, dass die Chromatinsubstanz bei Copepoden nach zwei räumlich voneinander getrennten, der Chromatinmenge nach gleichen Gruppen sich ordnet. Diese Trennung lässt sich sowohl in den Ruhestadien, wie auch in verschiedenen Teilungsphasen von Generation zu Generation, von dem Befruchtungsstadium an bis zu den Keimmutterzellen verfolgen.

Nach vergleichender Zusammenstellung einiger Umstände und hauptsächlich auf Grund der Anwesenheit doppelter Kern-

körperchen in einheitlichen ruhenden Kernen, erweitert Häcker seine Lehre von der räumlichen Trennung, oder, wie er es nennt: der Autonomie der väterlichen und mütterlichen Chromatinsubstanz auf die ganze Reihe von tierischen und pflanzlichen Organismen. Es ist hervorzuheben, dass die Lehre von der Autonomie der elterlichen Kernsubstanz schon ohne weiteres in der Theorie von der Individualität der Chromosomen enthalten ist, wie ja Boveri (3) aus dieser Theorie schon 1888 eine dauernde Selbständigkeit der väterlichen und mütterlichen Kernsubstanz abgeleitet hat; und auch Häcker erkennt an verschiedenen Stellen an, dass die Individualitätstheorie die seinige einschliesst.

Die nächste Frage wäre sonach die, ob die Häckersche Annahme, dass sich im ruhenden Kern die väterlichen von den mütterlichen Teilen völlig unvermischt erhalten, irgend besser begründet ist, als die Annahme, dass in ruhenden Kernen überhaupt alle Chromosomen völlig unabhängig voneinander bleiben. Denn nur in dem ersten Fall könnte — rein vom Standpunkt der Autonomielehre aus betrachtet — die Häckersche Theorie vor der Individualitätstheorie einen Vorzug beanspruchen. Ich will hier auf eine kritische Untersuchung dieser Frage nicht eingehen, sondern nur einen Beitrag zu der zweiten Frage zu liefern versuchen, ob das räumliche Getrenntbleiben des väterlichen und mütterlichen Chromatins allgemein verbreitet ist. Denn nur, wenn dies der Fall sein sollte, könnten wir dieser Erscheinung eine prinzipielle Bedeutung zuerkennen, während sie im andern Fall nur als eine nebensächliche bezeichnet werden müsste. Infolgedessen ist es von Interesse zu verfolgen, wie weit diese räumliche Trennung beider Kernhälften bei höheren Tieren sich erkennen lässt und wie weit die Voraussetzungen von Häcker über die allgemeine Verbreitung der Gonomerie den Tatsachen entsprechen.

Meine Untersuchungen beziehen sich auf Triton-Keime und es seien zunächst über die Untersuchungsmethode einige Angaben vorausgeschickt.

Von verschiedenen Fixierungsmitteln, welche ich versucht habe (Sublimat, Sublimat mit Eisessig, Zenkersche, Flemmingsche

Flüssigkeit und andere) hat sich das Gemisch von Petrunkewitsch (Aq. dest. 500.0, Alc. abs. 333.3, Eisessig 150.0, Salpetersäure 16.6, Sublimat so viel sich lösst) als das vorteilhafteste bewiesen, weil es ausser einer ganz genügenden Fixation die Entfernung der Eihüllen bedeutend erleichtert. Bei den grösseren Eiern (Triton torosus) ist die äussere Hülle vor der Fixation zu entfernen und dies gelingt gewöhnlich ganz leicht mittels einer Pinzette und Schere. Man fasst mit der Pinzette die Eihülle von einer Seite und hält sie in diesem Zustande, während man mit einer Schere einen Einschnitt jenseits der Pinzette macht. Wenn man mit der Schere arbeitet und die Hülle allmählich wegzieht, gelingt es ziemlich rasch, das Ei von der gelatinösen Hülle zu befreien und es bleibt nur mit seiner eigenen Membran umhüllt, mit welcher es dann in die Fixierungsflüssigkeit übergeht. Die kleineren Eier von Triton taeniatus werden mit all ihren Hüllen zusammen fixiert. Die Fixation dauert 3—5 Stunden; dann wäscht man die Eier einige Stunden in Wasser aus, was hier zur späteren Eihüllenentfernung notwendig ist. Während des Auswaschens geben die Eihüllen das Sublimat ab, werden wiederum durchsichtig und das Ei, das in den meisten Fällen eine exzentrische Lage besitzt, lässt sich ganz klar bemerken. Zur Eihüllenentfernung bei diesen kleineren Eiern legt man das Ei in eine kleine, flache, mit Wasser gefüllte Schale, auf deren Boden eine dünne Korkplatte befestigt ist, worauf man dann das Ei legt. Dann durchsticht man mit einer scharfen Nadel den unbesetzten Teil des Eihüllensacks und zwar so, dass die Nadelspitze hinter die innere Hülle, die ganz fest an der äusseren liegt, dringt und in die Korkplatte hineinstösst. Man schneidet nun mit einem scharfen Messer den Eisackteil, der sich jenseits der Nadel befindet, ab. Wenn man ein entsprechend grosses Segment des Eisacks abgeschnitten hat, genügt es, auf das entgegengesetzte Ende des Eies leicht zu drücken, um dasselbe sogleich unverletzt zu erhalten. Man kann dieselbe Prozedur auch mit den frischen unfixierten Eiern ausführen, aber es gelingt hier nicht so leicht, das Ei immer in einem ganz unverletzten Zustande zu bekommen; es kommt nicht selten vor, dass das Ei sich mehr oder weniger zusammenpresst, was man an den weissen Streifen, die zwischen den Furchungszellen erscheinen, erkennen kann. Wie ich bemerken konnte, erschwerte

die Anwesenheit der Eihüllen die Fixation mit der Petrunkewitsch'schen Flüssigkeit absolut nicht; infolgedessen möchte ich die erste Methode der Eihüllenentfernung wegen ihrer Leichtigkeit und Sicherheit für die vorteilhafteste halten. Die Verhältnisse bei Torosuseiern liegen etwas anders und die Eihüllen lassen sich nicht in der obenbeschriebenen Art entfernen. Die innere Hülle liegt ganz nah an dem Ei und lässt sich nur stückweise entfernen; sollten aber einige Stückchen der Eihülle unentfernt bleiben, so verhindert dies die Paraffineinbettung nicht. Weiterhin bringt man die Eier nach gewöhnlicher Weise in Alkohol (50°, 70°, 90° Abs.), dann in Xylol, Xylol-Paraffin, Paraffin. Die Dicke der Schnitte lag zwischen 5 bis 10 μ. Färbung: Hämalaun nach Mayer, oder Eisenhämatoxylin nach Heidenhain.

Die ersten Beobachtungen an Cyclopideneiern in betreff unserer Frage sind an Mitosenfiguren der ersten Furchungsteilung gemacht worden. Häcker (12) hat hier festgestellt, dass die Chromosomen der Äquatorialplatte in zwei Gruppen sich ordnen und zwar so, dass die beiden Gruppen der Chromatinmenge nach gleich sind. Dann konnten Häcker und besonders Rückert dieselbe Trennung beim Diasterstadium erkennen. Nach den Rückertschen (17) Abbildungen kommen bei diesem Stadium nicht nur zwei Chromosomengruppen zutage, sondern man kann hier ausserdem eine völlige Spaltung der achromatischen Figur erkennen; die Verbindungsfasern sind nur zwischen korrespondierenden Hälften der Tochterplatten ausgespannt und so ist der mittlere Teil der gesamten Teilungsfigur von einem durchgehenden weiten Spalt in zwei Hälften zerlegt. „Es entsteht dadurch der Eindruck, als ob hier zwei völlig voneinander unabhängige Mitosen vorhanden seien." (Rückert 17, pag. 348.)

Weder Rückert, noch Häcker (12—15), der in neueren Arbeiten den Gegenstand noch bedeutend weiter gefördert hat, konnten die Trennung des Chromatins in allen Teilungsphasen während der ganzen Eientwicklung verfolgen und ihre Angaben betreffen nur einzelne Mitosenphasen einiger Furchungsperioden. Eigentlich kann man sagen, dass die klaren und zweifellosen Bilder der Doppelgruppierung der Chromosomen nur in Prophasen und Metaphasen sich erkennen lassen. Die doppelten Tochterplatten

haben Rückert und Häcker sowohl bei der ersten, wie auch bei der zweiten und dritten Teilung beobachtet.

Was nun die anderen Teilungsphasen betrifft, so kann man für sie den doppelten Bau der Kerne nur mit grösserer oder geringerer Sicherheit erschliessen. In den Phasen zwischen dem Spirem- und Diasterstadium findet man keine überzeugenden Bilder des Separiertbleibens beider chromatischer Gruppen. Allerdings sucht Häcker auch hier die Trennung beider Bestandteile nachzuweisen, aber seine Abbildungen (13, Fig. 59, 60) können in dieser Beziehung kaum etwas beweisen.

Soweit es sich um Prophasen und Metaphasen handelt, hatten Rückert und Häcker in den meisten Fällen keine Schwierigkeiten bei der Bestimmung des doppelten Kernzustandes, weil die Trennung der chromatischen und manchmal auch achromatischen Elemente in zwei symmetrische Gruppen klar zutage trat. Was aber die ruhenden Kerne betrifft, so lässt sich hier, worauf Rückert und Häcker hinweisen, der doppelte Kernbau nicht in allen Phasen erkennen. Am klarsten äussert sich der Doppelbau in dem Stadium, in welchem die primären Kernbläschen (Idiomeren nach Häcker) zu konfluieren anfangen. Dieses Zusammenfliessen führt zur Bildung zweier nach der Grösse gleicher, fast nebeneinander liegender sekundärer Bläschen, die nach beiden Autoren der väterlichen und mütterlichen Kernhälfte entsprechen. Diese Kernbläschen bezeichnet Häcker als Gonomeren und den betreffenden Zustand als Gonomerie. Aber diese Gonomerie stellt keine beständige Erscheinung dar, weil die Gonomeren auch zusammenfliessen können, indem sich ein einziger einheitlicher runder oder ovaler Kern bildet, demzufolge man das Verschwinden des Gonomerenzustandes erwarten könnte. Aber Häcker hat ein Merkmal angegeben, dem er eine grössere Bedeutung für die Erkennung der Gonomerie zuschreibt. Man kann nämlich nach Häcker in den Kernen von Cyclops zwei symmetrisch gelagerte Kernkörperchen bemerken, die zunächst an dem Kernpol auftreten, der den Verbindungsfasern anliegt, später allmählich sich nach dem Kerninnern verschieben, sich einander nähern und endlich zusammenfliessen können. Dies Auftreten der doppelten Nucleolen ist in jüngeren sowohl, als auch in späteren Blastomeren zu erkennen und lässt sich auch bis zu den Stammzellen (Urgeschlechtszellen)

und ihren Schwesterzellen verfolgen. Häcker fasst seine Beobachtungen dahin zusammen, dass „die Autonomie der elterlichen Kernhälften nach Ablauf der Mitose in dem symmetrischen Auftreten zweier Nucleolen zum Ausdruck kommt, dass aber bei längerer Kernruhe diese Symmetrie dadurch wieder verwischt zu werden pflegt, dass die beiden primären Nucleolen zu einem grossen sekundären Nucleolus verschmelzen" (S. 19, 1902).

Aus der Rückertschen Untersuchung folgt nicht, dass er den doppelten Nucleolen in einem ruhenden Kerne eine besondere Bedeutung zuzuschreiben geneigt sei, und in einem Falle hat er in jeder Hälfte des Doppelkernes je zwei Nucleolen gezeichnet, während nach Häcker zwei Nucleolen nur in einem solchen Kerne sich befinden können, dessen Gonomeren schon zusammengeflossen sind. Obwohl Rückert die Möglichkeit des Zusammenfliessens beider Hälften eines ruhenden Doppelkernes bei lange dauerndem Ruhezustande zulässt, hält er es für die Regel, dass der doppelte Kern seine beiden Hälften separiert bewahrt und in diesem Zustande sich zur Teilung vorbereitet. Er beschreibt eine Anzahl von Stadien, in denen die Anordnung des Chromatins im ruhenden Kern einen deutlichen Doppelbau erkennen lässt, an den sich dann der Doppelknäuel seiner Figur 10 naturgemäss anschliesst.

Schon vor Häcker hat Conklin (8) bei Crepidula die doppelten Nucleolen gesehen und ihre Bildung verfolgt. Bei den Kernen, die aus zwei Bläschen, aus zwei Gonomeren, bestehen, besitzt jedes Bläschen einen Nucleolus. Bei dem Zusammenfliessen beider Hälften entsteht ein zweilappiger Kern, welcher in jedem Lappen einen Nucleolus hat; während der vollen Kernruhe können die beiden Kernkörperchen zu einem Nucleolus verschmelzen. Conklin wirft die Frage auf, ob nicht irgend eine achromatische Struktur, in welcher oder um welche der neue Nucleolus sich bildet, vielleicht persistieren und durch Teilung auf die Tochterzellen übergehen könnte, eine Vermutung, die bei künftigen Untersuchungen entschieden der eingehendsten Berücksichtigung wert wäre.

Meine Untersuchungen wurden dadurch veranlasst, dass beim Studium der Kerne einer Morula von Triton taeniatus

Zustände zur Beobachtung kamen, welche als Gonomerie sich deuten liessen, worauf es lohnend erschien, die Frage an diesem Objekt eingehend zu studieren. Bei der Schilderung dieser Tatsachen mag sogleich mit dem letztbesprochenen Merkmal, dem doppelten Nucleolus, begonnen werden.

So eifrig ich mich bemüht habe, dieses von Conklin zuerst betonte und dann von Häcker so sehr in den Vordergrund gestellte Merkmal zu finden, so habe ich weder bei einheitlichen, noch bei doppelten Kernen die Besonderheiten der Nucleolen, auf welche die beiden Autoren hingewiesen haben, bemerkt. In dem achromatischen Kerngerüste finden sich ihrer Grösse nach ungleiche Körnchen in verschiedener Menge zerstreut. In einigen Fällen möchte man geneigt sein, eines von diesen als ein „Kernkörperchen" zu bezeichnen, aber meistens hebt sich unter diesen Körnchen keines so scharf hervor, dass man es für einen wohl charakterisierten Nucleolus erklären könnte. Wenn man diese Bilder mit den Häckerschen Textfiguren (s. 21, 1902) vergleicht, so entsprechen dieselben nach der Anordnung der Kernkörperchen denjenigen, die Häcker unter Ab und Ac gezeichnet hat. Freilich, zufolge den Häckerschen Beobachtungen über die Möglichkeit des Zusammenfliessens beider Nucleolen in einen einzigen, könnte man für meine Objekte einwenden, dass sie hier in einigen Fällen noch keine Zeit hatten sich zu bilden, in den anderen dagegen, wo ich einen besonders unterscheidbaren Körper fand, erst zur Beobachtung kamen, als sie bereits zusammengeflossen waren; aber die konstante Abwesenheit der doppelten Nucleolen bei Tritonblastomeren spricht mehr dafür, dass dieses sonst so charakteristische Merkmal hier tatsächlich nicht vorhanden ist.

Ein zweiter Punkt, der in der Beweisführung von Häcker zu Gunsten einer dauernden Gonomerie eine Rolle spielt, ist das Vorkommen idiomerer Kernzustände, d. h. von Fällen, wo sich zunächst um die einzelnen Chromosomen besondere Bläschen bilden. Diese Idiomerie ist, wie frühere Beobachter von Amphibienkeimen schon feststellten, auch bei Triton sehr häufig. Allein es ist nicht einzusehen, wie dieselbe irgend ein Beweis für Gonomerie darstellen soll. Es sei hier nur auf die Echiniden verwiesen, bei denen sich bisher trotz ausgeprägtester Idiomerie keine Spur von Gonomerie hat feststellen lassen. Denn aus

der Folschen Fig. 7, Taf. 7, die übrigens links deutlich noch ein drittes Bläschen erkennen lässt, jenen Zustand diagnostizieren zu wollen, ist doch kaum statthaft angesichts der völlig negativen Befunde späterer Forscher.

Es bleibt also für unser Objekt nur die Möglichkeit, durch Konstatierung eines doppelten Ruhekernes oder zweifacher Chromosomengruppen während der Teilung Beweise für Gonomerie zu erbringen; als Kriterium für jeden Fall diente die ausführliche Untersuchung des betreffenden Kernes oder der Teilungsfigur in der Serie der Schnitte.

Die Beobachtungen der ersten Furchungsstadien gaben mir keine positiven Resultate. Von der ersten Furchungsteilung lag mir nur ein mitotisches Stadium, das Äquatorialplattenstadium vor, in dem keine Spur der Doppelgruppierung zu sehen war. Die Chromosomen beider Vorkerne hatten eine durchaus einheitliche Gruppe gebildet.

Die ruhenden Kerne im Zweizellenstadium hatten in einigen Fällen das Ansehen gewöhnlicher runder Kerne, in anderen liessen sie ihre Zusammensetzung aus einigen Bläschen erkennen, sie sahen wie lappenförmige Kerne aus. Von den mitotischen Phasen der zweiten Teilung lagen Knäuel-, Äquatorialplatten und Diasterstadien vor, aber bei keinem konnte ich die Trennung des Chromatins in zwei Gruppen bemerken. Beim Übergang zur Kernruhe zeigen sich einige Bläschen, sodass ein maulbeerartiger, idiomerer Zustand entsteht. Die ruhenden Kerne hatten, wie in den Zweizellenstadien, in einigen Fällen ein polymorphes Aussehen.

Zuerst habe ich die doppelten Kerne, sowohl im Ruhezustande, als auch in einigen Teilungsphasen, in späteren Furchungsperioden beobachtet, nämlich bei Morulae von 16 Zellen ab, und der folgenden Beschreibung liegen diese Stadien zu Grunde.

Man muss hier bemerken, dass unter den Kernen der Tritonblastomeren solche, die aus zwei grossen und langen Bläschen bestehen und an einem Ende mittels einer dünnen Brücke miteinander verbunden sind, nicht selten vorkommen. In einigen Fällen ist es fast unmöglich zu entscheiden, ob wir es mit einem doppelten, oder mit einem zweilappigen Kerne zu tun haben. Alle derartigen zweifelhaften Kerne, welche an Sicherheit zu wünschen übrig liessen, wurden bei Seite

gelassen. Zu den doppelten Kernen wurden nur solche gerechnet, bei welchen der Doppelbau auf allen Schnitten sich feststellen liess.

Ein doppelter Kern, der sich klar auf vier Schnitten verfolgen lässt, ist in Fig. 1a, b, c, d dargestellt. Es ist einleuchtend, dass nur bei ganz besonders günstiger Schnittrichtung die beiden Kernbläschen symmetrisch getroffen werden. In der Mehrzahl der Fälle findet man auf dem ersten Schnitt nur ein Bläschen, oder, wie es in Fig. 1a sich darstellt, noch einen winzigen Anschnitt des zweiten, auf den nächsten (Fig. 1b u. c) treten die beiden sich dicht berührenden Bläschen in annähernd gleicher Grösse auf, der letzte Schnitt zeigt wieder nur ein Bläschen oder (Fig. 1d) zwei sehr ungleiche, in umgekehrter Stellung gegenüber dem ersten Schnitt.

Die Grenzen jeder Hälfte sind durch die Kernmembran, die den Kern von allen Seiten umhüllt, ziemlich scharf markiert. Nach ihrem Bau unterscheiden sich die beiden Kernbläschen von dem Bau eines gewöhnlichen ruhenden Kernes nicht. Es mag hier eingeschaltet werden, dass stets schon auf diesem Stadium zwei weit getrennte Sphären vorhanden sind, die den Kern, bezw. die beiden Kerne zwischen sich fassen (Fig. 2). Ich kann hier die Beobachtungen von Drüner (9) und Braus (7) über ausserordentlich frühe Teilung der Centrosomen und Sphären bei Amphibien bestätigen. Wir finden zwei ganz voneinander getrennte Sphären noch während der Kernrekonstruktion, wenn nämlich der Kern erst aus einigen Kernbläschen besteht (Fig. 3). Beide Sphären sind hier durch ein Bündel ungefähr parallel gehender Strahlen miteinander verbunden. Verdoppelung der Centrosomen (oder Centriolen) findet noch viel früher statt; schon auf dem Stadium der Äquatorialplatte lassen sich in einem helleren Areal zwei Körnchen nachweisen (Fig. 4 und 5).

Bei dem Übergang des ruhenden Doppelkernes zur Teilung beginnt das Chromatin sich in Häufchen zusammenzuziehen; nach und nach bildet sich in jeder Kernhälfte ein mehr oder weniger dicht verflochtenes Spirem. Die Chromatinfäden ordnen sich nur in ihrer Kernhälfte an und jedes Spirem stellt ein einziges abgesondertes Ganze dar. Obwohl sich die Chromatinmenge in diesem Stadium nicht bestimmt berechnen lässt, ist sie doch schätzungsweise in beiden Knäueln annähernd gleich

(Fig. 6). Beide Hälften habe ich stets in genau gleichem Entwicklungszustande gefunden. In den Anfangsstadien der Spiremhildung ist die Kernhülle, die ziemlich scharf bei beiden Kernhälften hervortritt, wie es aus Fig. 6 zu sehen ist, noch erhalten. Allmählich beginnt die Hülle zu verschwinden, dementsprechend fangen die Grenzen zwischen beiden Spiremen an sich zu verwischen und gleichzeitig beginnen die Sphärenstrahlen in das Kerninnere einzudringen.

Von diesem Stadium an lässt sich die Trennung beider Kernhälften immer weniger erkennen und wenn man auch in einigen Fällen noch von einer doppelten Gruppierung der Chromosomen sprechen kann, so treten bei unserem Objekt doch solche klare Bilder der doppelten Chromatingruppen, wie sie von Rückert und Häcker gezeichnet wurden, nicht auf. Gerade diese Stadien, ebenso wie spätere Metakinesestadien, bedürfen übrigens bei der Beurteilung der Chromatinanordnung einer besonderen Vorsicht, weil die Chromosomen sich bei Triton in solcher Weise auf der Spindel anordnen können, dass sie peripherische Teile derselben einnehmen, wie es von Drüner beschrieben und auf Fig. 7 dieser Arbeit dargestellt ist. (Der Schnitt zeigt nicht alle Chromosomen der betreffenden Teilungsfigur). Wenn man nun bloss die mittleren Schnitte einer längsgetroffenen Spindel betrachtet, würde man in solchen Fällen den Eindruck einer doppelten Chromosomengruppierung erhalten; tatsächlich aber hat man es hier mit den Chromosomen zu tun, die an den entgegengesetzten Spindelseiten liegen, und die Untersuchung der höheren und tieferen Schnitte ermöglicht es festzustellen, dass beide Hälften sich zu einem geschlossenen Ring ergänzen. Überhaupt dürfte hier die Bemerkung am Platze sein, dass bei dem Suchen nach gonomeren Kernzuständen die grösste Vorsicht geboten ist, ohne welche Täuschungen ungemein leicht eintreten können. Es gilt das nicht allein für die Teilungs-, sondern auch für die Ruhestadien, wo man nicht selten bei Betrachtung nur eines Schnittes einen klaren Doppelkern vor sich zu haben glaubt, während die Untersuchung der Nachbarschnitte ein Verbindungsstück, oder ein drittes Bläschen zutage bringt.

Also folgt aus dieser Beschreibung, dass in Tritonblastomeren eine gewisse Zahl der doppelten Kerne sich konstatieren lässt;

aber dieser Doppelbau äussert sich nur in ruhenden Kernen und in den ersten Phasen der Kernteilung. Doppelte Figuren in Mitosen treten nicht auf.

Als besonders auffallend muss die Tatsache hervorgehoben werden, dass ich gerade in den jüngsten Stadien, wo eine doppelte Chromosomengruppierung nach den Rückert-Häckerschen Angaben besonders oft auftritt, eine solche nicht beobachten konnte. Ich habe in meinen Präparaten der ersten Furchungsstadien ziemlich viel von Diasterstadien, aber ich konnte in keinem Falle die doppelten Chromosomengruppen finden, während bei Cyclops gerade in diesen Phasen die Trennung der chromatischen Substanz besonders klar und oft zu sehen ist. Was nun die Morulastadien betrifft, in denen ich die oben beschriebenen Doppelkerne beobachtet habe, so ist zu betonen, dass dieselben auch hier verhältnissmässig sehr selten vorkommen; unter vielen Zellen findet man bloss die eine oder andere, die die Trennung der Kernsubstanz in zwei Hälften erkennen lässt. Im Zusammenhang mit dem Gesagten scheint mir die Tatsache von grosser Bedeutung, dass der Prozentsatz von Doppelkernen in den einzelnen Keimen sehr verschieden ist. Ich habe Keime durchmustert, bei welchen ich keinen einzigen Doppelkern finden konnte, während ich da, wo ich einmal einen gefunden hatte, dann auch mehrere feststellen konnte. Dieser Umstand weist mit Entschiedenheit darauf hin, dass nicht alle Eier eine gleiche Neigung zur Bildung der Doppelkerne besitzen, sondern dass hierin erhebliche individuelle Verschiedenheiten bestehen. Vielleicht liegt hier der Grund, warum ich in ersten Furchungsstadien keine Doppelkerne finden konnte. Es ist denkbar, ja man darf wohl sagen, wahrscheinlich, dass die zirka 15 jungen Keime, welche ich untersucht habe, gerade von solchen Eiern stammen, welche keine Neigung zur Doppelkernigkeit besitzen. Aus dem Gesagten geht hervor, dass Doppelkerne bei Triton nur eine Ausnahme darstellen, und dass also ihr Vorkommen keine prinzipielle Bedeutung haben kann. Doch wenn wir die doppelten Kerne bei Triton überhaupt finden, müssen wir auch versuchen, ihre Entstehung zu erklären.

Zu diesem Zweck möchte ich vor allem die Zustände von Doppelkernigkeit mit denjenigen der sogenannten polymorphen Kerne vergleichen, wo anstatt zweier Bläschen mehrere vorhanden sind.

Die Kerne, welche hier mit dem Namen „polymorphe“ (besser: mehrblasige) Kerne bezeichnet sind, bestehen aus einzelnen Kernbläschen, die in den meisten Fällen rings von einer eigenen Hülle umgeben sind. Nach Zahl, Form und Anordnung der Bläschen treten die mannigfaltigsten Kernformen auf. Je nach der Schnittrichtung findet man die einzelnen Bläschen bald in einer Ebene, — der ganze Komplex hat dann eine mehr oder weniger ringförmige Anordnung und erinnert an einen sogenannten Ringkern; in anderen Fällen decken sich die einzelnen Bläschen zum Teil, endlich können sie sich in Häufchen anordnen und dann bekommt der Kern eine maulbeerartige Form.

Nach Rückert und Häcker, deren hierauf bezügliche Angaben mit den Beobachtungen vieler anderer Autoren übereinstimmen, entstehen bei der Kernrekonstruktion die kleineren primären Bläschen, woraus die maulbeerartigen Kerne sich bilden. Je nach dem Zusammenfliessen dieser primären Bläschen treten die Kerne auf, die aus einigen grösseren Bläschen bestehen, wie es für Tritonblastomeren in Fig. 3 gezeichnet worden ist. Weiterhin erscheinen die lappenförmigen, doppelten und einheitlichen Kerne.

Ähnliche Kerne wurden von verschiedenen Autoren beanderen Tieren beobachtet und diese Beobachtungen zeigen, dass die mehrblasigen Kerne in das Spiremstadium übergehen können. So hat Boveri (3) Fälle beschrieben, wo sich bei Ascaris meg. bivalens um jedes Chromosoma, welches das Ei aus der zweiten Reifungsteilung übernimmt, ein eigenes dauerndes Bläschen bildet, aus dessen Gerüst schliesslich wieder ein Chromosoma hervorgeht. So ist es auch für die polymorphen Kerne bei Leucocyten von Flemming (10), bei Salpenepithel von Ballowitz (1) gezeigt worden.

Was nun die Verhältnisse bei Triton betrifft, so stellt die Fig. 8 das Spiremstadium eines polymorphen Kernes dar. Jedes von den vorhandenen Bläschen liefert einen Knäuel, wobei in diesem Stadium, ganz so wie es bei Doppelkernen stattfindet, eine vollständige Trennung der Bläschen erhalten bleibt und also das Chromatin aus einigen getrennten Spiremen besteht. Jedes Bläschen ist von einer Membran umhüllt, die die Bläschen von einander trennt. Etwas später verschwindet die Hülle, aber die einzelnen Knäuel lassen sich noch einige Zeit unterscheiden. Dann kommen Stadien, wo man an der Peripherie noch durch

charakteristische Einbuchtungen den früheren Zustand angedeutet findet, während im Innern die einzelnen Chromosomengruppen nicht mehr auseinandergehalten werden können (Fig. 9a und 9b). In späteren Phasen verschwindet auch die Trennung der peripherischen Teile und man kann es nun dem Knäuel nicht mehr ansehen, aus welcher Art von ruhendem Kerne er entstanden ist.

Also begegnen wir in beiden Fällen, sowohl bei doppelten, wie auch bei mehrblasigen Kernen sehr ähnlichen Erscheinungen. Dort wie hier bewahrt sich die Selbständigkeit der Kernbestandteile des zwei- oder mehrblasigen Kernes in den ersten mitotischen Phasen. Es liegt sonach nahe anzunehmen, dass der Unterschied zwischen den doppelten und mehrblasigen Kernen nur quantitativ sei und dass er nur von der zufälligen Art des Konfluierens der primären Bläschen abhänge. Aber ein Umstand widerspricht dieser Annahme, und zwar die Gleichheit beider Hälften im Falle des doppelten Kernes. Obgleich ich ziemlich sorgfältig nach ungleichen Doppelkernen gesucht habe, konnte ich doch keinen Fall finden, bei denen die beiden Kernbläschen zweifellos ungleich waren. Diese Tatsache dürfte kaum erlauben, die Doppelkerne einfach für einen Spezialfall der mehrblasigen Kerne zu halten, in welchen die primären Bläschen nicht mehrere, sondern bloss zwei sekundäre Bläschen bilden. Denn es wäre nicht einzusehen, warum die primären Bläschen in diesem Fall gerade zu zwei gleich grossen Bläschen verschmelzen sollten.

Fassen wir alles zusammen, so dürfte sich folgendes aussprechen lassen:

In der grossen Mehrzahl der Fälle lässt sich bei der Entwicklung der Tritonen von einem gonomeren Kernzustand nichts erkennen. Selbst dasjenige Merkmal, welches nach den Feststellungen Häckers sonst am allgemeinsten für eine gewisse Duplizität — wenn auch natürlich nicht des Chromatins — spricht, das Auftreten doppelter Nucleolen, fehlt hier stets. Nur in einzelnen Fällen treten im Ruhestadium Doppelkerne auf, und da die beiden Bläschen hierbei stets von annähernd identischer Grösse gefunden wurden, liegt auf Grund der Erfahrungen an andern Objekten die Vermutung sehr nahe, dass der eine Kern ein reiner Abkömmling des Eikerns, der andere des Spermakerns ist, wenn auch ein Beweis hierfür nicht erbracht werden kann. Diese Deutung wird dadurch noch wahrscheinlicher, dass

der zweikernige Zustand, wenn er sich überhaupt bei einem Keim findet, dann in der Regel in mehreren Zellen nachweisbar ist, so dass die Annahme berechtigt erscheint, dass sich schon vom Ei her ein zweikerniger Zustand mit grösserer oder geringerer Zähigkeit erhalten habe. Dass jedoch bei den Tritonen jedenfalls kein Bedürfnis besteht, die väterlichen Chromosomen in einer, die mütterlichen in einer anderen Kernhälfte zu lokalisieren, lehren mit voller Sicherheit die mehrblasigen Kerne, deren unbegrenzte Variabilität keinen Zweifel lässt, dass die einzelnen Chromosomen ohne jeden Schaden in der variabelsten Weise auf die einzelnen Vakuolen verteilt sein können. Sucht man nach dieser Feststellung die Fälle von Gonomerie bei Triton zu deuten, so wird die Annahme am nächsten liegen, dass in diesen Fällen eine nicht näher bestimmbare, aber jedenfalls ganz untergeordnete Gegensätzlichkeit zwischen väterlicher und mütterlicher Kernsubstanz besteht[1]), der Art, dass die primären Kernbläschen der gleichelterlichen Chromosomen eine grössere Neigung besitzen, untereinander zu verschmelzen als mit denen des anderen Elters.

Auch für die bei anderen Objekten konstatierten Fälle könnte diese Erklärung Anwendung finden, wie andererseits die Verhältnisse von Triton zu der Anschauung führen müssen, dass diese engere Affinität überall, wo sie auch vorkommt, etwas Nebensächliches ist. Diese Auffassung wird auch dadurch bekräftigt, dass nach allen Erfahrungen ein Zweck für eine räumliche Sonderung des väterlichen vom mütterlichen Chromatin nicht ersichtlich ist. Weder für die Funktion des Kernes in der Zelle kann eine solche Sonderung von Bedeutung sein, noch auch für die Chromosomen-Reduktion in den Keimzellen. Denn alles, was wir von diesem Vorgang jetzt wissen, spricht dafür, dass sich je ein bestimmtes väterliches mit einem bestimmten mütterlichen Chromosoma verbindet, und für diesen Zweck erscheint es völlig gleichgültig, wie die Chromosomen vorher im Kern angeordnet waren. So möchte ich am Schluss die Worte von Rückert wiederholen, dass „in der ersten Entwicklungszeit (mindestens)[2]) bei einem Teil der Kerne eine Vermengung der

[1]) Vergl. hierzu Boveri, Ergebn. über die Konstitution der chromatischen Substanz des Zellkerns. 1904. S. 58.

[2]) Das Wort ist von mir eingeklammert.

väterlichen und mütterlichen Hälfte nicht statt hat, dass ein solcher Vorgang für den normalen Verlauf der Entwicklung somit nicht erforderlich ist" (15, s. 362).

Anhang. Ich möchte hier noch einige Beobachtungen anführen, die ich bei der Bearbeitung der ersten Entwicklung des Meerschweincheneies gemacht habe.

Es lagen mir vier Meerschweincheneier mit der ersten Furchungsteilung vor, drei Äquatorialplattestadien (zwei längs und eine quer getroffen) und ein Diasterstadium. Ich konnte auch in diesen Präparaten keine Trennung der Chromosomen in zwei Gruppen feststellen. Die Chromosomen bilden in beiden Teilungsphasen eine vollkommen einheitliche Gruppe.

Bei Furchungstadien desselben Tieres, von denen ich einige Vier- und Acht-Zellenstadien beobachten konnte, deren Kerne sich im Ruhezustande befinden, sieht man auch keine doppelten ruhenden Kerne, doch sind in einigen Kernen doppelte Nucleolen zu erkennen.

Dem hochgeehrten Herrn Prof. Th. Boveri spreche ich meinen herzlichsten Dank aus, sowohl für seine wertvollen Anweisungen während meiner Arbeit, sowie auch für das reiche Material, welches mir bei meinen Studien im Würzburger zoologischen Institut zur Verfügung gestellt wurde.

Literaturverzeichnis.

1. Ballowitz: Zur Kenntnis der Zellsphäre. Arch. für Anatomie und Phys. 1898.
2. v. Beneden: Recherches sur la maturation de l'oeuf, la fécondation et la division cellulain. 1883.
3. Boveri: Zellenstudien. II. 1888.
4. Derselbe: Zellenstudien. III. 1890.
5. Derselbe: Zellenstudien. IV. 1901.
6. Derselbe: Ergebnisse über die Konstitution der chromatischen Substanz des Zellkernes. 1904. Jena.
7. Braus: Über Zellteilung und Wachstum des Tritoneies. Jen. Zeitschr. f. Naturwiss. XXIX.
8. Conklin: The individuality of the germ nuclei during the cleavage of the egg of crepidula. Biolog. Bull. 1901.

9. Drüner: Studien über den Mechanismus der Zellteilung. Jen. Zeitschr. f. Naturwiss. XXIX. 1894.
10. Flemming: Über Teilung und Kernformen bei Leukocyten und deren Attraktionssphären. Arch. f. mikr. Anat. XXXVII.
11. Fol: Recherches sur la fécondation et le commencement de l'hénogénie chez divers animaux. Mem. soc. Phys. et Hyst. nat. Géneve. 1879.
12. Häcker: Die Eibildung bei Cyclops und Canthocamptus. Zoolog. Jahrb. 1892.
13. Derselbe: Über die Selbständigkeit der väterlichen und mütterlichen Kernbestandteile während der Embryonalentwicklung von Cyclops. Arch. f. mikr. Anat. 1895. XXXVII.
14. Derselbe: Über die Autonomie der väterlichen und mütterlichen Kernsubstanz vom Ei bis zu den Fortpflanzungszellen. An. Anz. XX. 1902.
15. Derselbe: Über das Schicksal der elterlichen und grosselterlichen Kernanteile. Jen. Zeitschr. f. Naturwiss. XXXVII. 1902.
16. Rückert: Zur Kenntnis des Befruchtungsvorganges. Sitzungb. d. math.-phys. Kl. d. k. Bayer. Ak. d. Wiss. 1895. XXV.
17. Derselbe: Über das Selbständigbleiben der väterlichen und mütterlichen Kernsubstanz während der ersten Entwicklung des befruchteten Cyclopseies. Arch. f. mikr. An. 1895. XXXXV.

Erklärung der Abbildungen auf Tafel XXXIV.

Sämtliche Abbildungen (ausser 1 u. 7) sind mit Zeiss Apochr. hom. Imm. 2,0 mm, Apert. 1.30, Komp.-Ok. 6 mit Zeichenapparat Abbé angefertigt worden. Die Fig. 1 u. 7 hingegen mit demselben Objektiv und Komp.-Ok. 4.

Fig. 1a, b, c. d. Vier Schnitte eines doppelten Kernes.
Fig. 2. Doppelter Kern im Ruhezustande.
Fig. 3. Maulbeerförmiger Kern mit doppelten Sphären.
Fig. 4. Diasterstadium mit zwei Körnchen in der Sphäre.
Fig. 5. Asterstadium. Sphäre mit zwei Körnchen.
Fig. 6. Doppelter Kern im Spiremstadium.
Fig. 7. Spindel mit Chromosomen, welche an der Peripherie des Spindeläquators angeordnet sind.
Fig. 8. Mehrblasiger Kern im Spiremstadium.
Fig. 9a, b. Mehrblasiger Kern in einem etwas späteren Stadium. Fig. a stellt den Kern in oberflächlicher Ansicht dar. Es sind einzelne Knäuel von Chromosomen zu sehen. In Fig. b ist ein mittlerer Schnitt durch denselben Kern dargestellt. Die Chromosomen sind hier gleichmässig verteilt.

Aus dem Wiener histologischen Universitäts-Institute. (Vorstand: Hofrat Prof. Victor v. Ebner.

Über Bau und Inhalt der Dentinkanälchen.

Von

Dr. **Leo Fleischmann.**

Hierzu Tafel XXXV.

Unsre Kenntnis vom Bau und Inhalt der Dentinkanälchen schien — nach der rein histologischen Seite — zurzeit eine vollkommen sichere und klare zu sein, als im Jahre 1899 eine Arbeit Römers[1]) erschien, deren Schlusssätze das gerade Gegenteil der herrschenden Lehre aussprachen.

Es schien mir daher wünschenswert, die Ergebnisse Römers einer Prüfung zu unterziehen und die Dentinkanälchen, beziehungsweise deren Inhalt, zum Gegenstand einer neuerlichen Untersuchung zu machen.

Neumann[2]) war der erste, der auf Grund eingehender Untersuchungen und nach kritischer Würdigung aller bis dahin bekannten Forschungsresultate der Lehre vom Bau und Inhalt der Kanälchen im wesentlichen den noch heute gültigen Ausdruck verlieh.

Danach sind die Dentinkanälchen von einer eigenen, isolierbaren, gegen Säuren und Alkalien äusserst resistenten Wandung (Neumannsche Scheide) ausgekleidet, innerhalb welcher der solide protoplasmatische Odontoblastenfortsatz (Tomessche Faser, Zahnfaser) verläuft.

Die Überzeugung vom Vorhandensein dieser isolierbaren Wandung hatte Neumann gewonnen, als es ihm gelungen war, nach Zerstörung aller Weichteile des Zahnes (durch faulige Mazeration und nachfolgendes Kochen in Kalilauge) durch länger dauernde Einwirkung konzentrierter Salz- oder Salpetersäure auf Schnitte röhrenförmige, der Wand der Kanälchen unmittelbar anliegende Gebilde zu isolieren, die er Zahnscheiden nannte.

[1]) Römer. Zahnhistologische Studie. Freiburg i. Br. 1899.

[2]) Neumann. Beitrag zur Kenntnis des normalen Zahnbein- und Knochengewebes. Leipzig 1863 bei F. C. Vogel.

Eine optische Differenzierung dieser isolierbaren Scheiden von der Grundsubstanz auf Schnitten konnte er nicht konstatieren, während es ihm gelang, die Zahnfaser durch die ganze Dicke des Dentins von der Odontoblastenzelle an bis zu den peripherischen Verzweigungen der Kanälchen an solchen Schnitten durch entkalkte Zähne direkt zu beobachten.

Er äussert sich daher über die Ausdehnung der Scheiden reserviert. Über ihr zentrales Ende sagt er gar nichts; bezüglich des peripheren nur, dass es ihm scheine, als reichten die Scheiden nicht bis zu den peripheren Teilen der Kanälchen. Die Natur der Scheiden anlangend ist er der Ansicht, dass dieselben verdichtete, mit der Grundsubstanz gleichzeitig verkalkte Teile derselben seien (Analoga der Knorpelkapseln).

Kölliker[1]) gab nach dem Erscheinen der Neumannschen Arbeit seinen frühern Standpunkt in der Frage, dass die Kanäle wandungslose Lücken der Grundsubstanz wären, auf und akzeptierte die Neumannsche Anschauung.

Ebenso Waldeyer[2]), was die Existenz der Scheiden und Fasern betrifft. Dagegen weist dieser Forscher die Analogie der Scheiden mit den Knorpelkapseln zurück und zählt dieselben ihres chemischen und morphologischen Verhaltens wegen den elastischen Membranen zu. Aus diesem Grunde betrachtete er sie allerdings, gleich Neumann, als verdichtete, bezw. veränderte Teile der Grundsubstanz; — ob die Scheiden verkalkt sind, ist seiner Ansicht nach zur Zeit nicht zu entscheiden.

Im übrigen erweitert Waldeyer die Neumannschen Sätze durch die Konstatierung, dass die Scheiden nur in der verkalkten Zone der Grundsubstanz vorhanden wären, da sich an Schnitten die Wandung der Kanälchen von der Grundsubstanz nur in derem verkalkten Teile optisch differenziert.

Hertz[3]) konnte sich gelegentlich der Nachprüfung der Neumannschen Versuche von der Röhrenform der aus mazerierten Zähnen isolierten Gebilde nicht überzeugen. Für ihn sind dieselben gegen Säuren und Alkalien sehr resistente Fasern, deren

[1]) Kölliker, Handbuch der Gewerbelehre. 4. Auflage.

[2]) Waldeyer, Untersuchungen über die Entwicklung der Zähne, 2. Teil. Zeitschrift für rationelle Medizin. 24. Band. 1865.

[3]) Hertz, Untersuchungen über den feineren Bau und die Entwicklung der Zähne. Virchows Archiv. Band 37. 1866.

achsiale Partie nur in den innersten, der Pulpa zunächst gelegenen Abschnitten, noch weich und weniger widerstandsfähig geblieben sind.

Für seine Ansicht führt er folgende Momente ins Treffen: Einen Inhalt seiner Fasern habe er an Schnitten durch konservierte, entkalkte Zähne nicht (wie Neumann) durch die ganze Dicke des Dentins verfolgen können, sondern nur in den der Pulpa zunächst gelegenen Teilen der Fasern in Form einer zentralen weichen Partie gesehen. Desgleichen konnte er bei mechanischer Isolierung der Zahnbeinröhrchen durch Zerreissen nur in diesem Teile neben starren, starken, isolierten Gebilden zarte, feinere aus ihnen hervorragen sehen. (Auf die nach dieser Methode gewonnenen Resultate Neumanns und der anderen komme ich noch zurück.) In den von der Pulpa entfernteren Teilen gelang es ihm weder im Schnitte noch bei Isolierung, die weichen achsialen Partien zu finden. Dass seine Fasern, bezw. die Neumannschen Scheiden nicht einfach veränderte Teile der Grundsubstanz wären, schliesst er aus ihrer leicht zu erreichenden Isolierung durch Zerreissen oder Zerzupfen eines Schnittes. Gegen die Annahme ihrer Verkalkung spräche der Umstand, dass man bei Zusatz von Salpetersäure zu einem zerbrochenen Schliff, an welchem herausgerissene isolierte Fasern die Bruchflächen überragen, an diesen isolierten Gebilden keine Gasentwicklung bemerke.

Seiner Ansicht nach entwickeln sich die Fasern aus der Membran der peripherischen Pulpazellen, während das Zellprotoplasma dem weichen, zentralen, allmählich hart werdenden Teil der Faser entspricht.

Die Ansichten Hertz fanden unter den nächsten Bearbeitern der Materie keine Anhänger.

Boll[1]) kommt zu demselben Resultat wie Neumann und Waldeyer. Insbesondere gibt er die Abbildung eines sehr instruktiven Präparates, bei welchem man aus den durch Zerreissen eines Schnittes isolierten Scheiden die viel zarteren Fasern deutlich hervorragen sieht. Auch Wenzel[2]) spricht sich

[1]) Boll, Untersuchungen über die Zahnpulpa. Archiv für mikroskopische Anatomie. Band 4. 1868.

[2]) Wenzel, Untersuchungen über die Entwicklung der Zahnsubstanzen. Leipzig 1871.

gegen Hertz aus. Er konnte die Faser — also die zentrale weiche Partie Hertz' — nicht bloss in den der Pulpa zunächst gelegenen Teilen, sondern gleich Neumann, bis zur Peripherie verfolgen und hebt namentlich den schon von Waldeyer betonten Mangel an Scheiden in der unverkalkten Zone hervor. Wäre die Hertzsche Ansicht richtig, so müssten, sagt Wenzel, hier die Scheiden am deutlichsten sein.

Nach Walkhoff[1]) wäre es Röse gelungen, mittels der Mährenthalschen Holz-Essig-Methode die Scheiden distinkt zu färben. Ich fand in der Originalarbeit Röses[2]) diesen Hinweis nicht; lediglich die Angabe, dass mittels dieser Methode die feinere Zell-Struktur der Pulpa ausgezeichnet zur Darstellung gebracht werden kann. Höhl[3]) glaubt durch Färbung mittels Hämatoxylin-Eosin eine differenzierende Färbung für Scheiden und Fasern gefunden zu haben. Walkhoff bestätigt die Höhlsche Angabe. Damit schienen die Untersuchungen abgeschlossen zu sein.

Da erschien die eingangs erwähnte Arbeit Römers mit ihren der herrschenden Lehre widersprechenden Schlusssätzen. Diesen zufolge gäbe es keine besonderen Wandungen der Kanälchen, vielmehr verliefen die Odontoblastenfortsätze (welche Scheide und Faser zusammen vorstellen) innerhalb wandungsloser Lücken der Zahnbeingrundsubstanz. Den Inhalt der Odontoblastenfortsätze stellt sich Römer flüssig, bezw. noch nicht erforscht vor. Damit wäre Römer zur ursprünglichen Köllikerschen Ansicht, die dieser Forscher nach dem Erscheinen der Neumannschen Arbeit selbst aufgegeben hatte, wieder zurückgekehrt.

Römer gelang es durch Mazeration der Grundsubstanz mittels Salzsäure, die Zahnbeinröhrchen, seine Odontoblastenfortsätze, bis zu den Odontoblasten, über die sie wie ein Gummischlauch übergestülpt sein sollen, zu isolieren. Der Kontur dieser isolierten Gebilde verlief gleichmässig in der ganzen Strecke; nirgends war eine Absatzbildung zu bemerken. Da er die Odontoblastenfortsätze, die beim Abheben der Pulpa vom

[1]) Walkhoff, Die normale Histologie menschlicher Zähne etc. Leipzig. A. Felix, 1901.

[2]) Röse, Deutsche Monatsschrift für Zahnheilkunde, 1892, X. Jahrgang, Seite 41.

[3]) Höhl, Beitrag zur Histologie der Pulpa und des Dentins. Archiv für Anatomie, 1896.

Dentin mit derselben verbunden bleiben und sich so isoliert darstellen, mit den oben beschriebenen isolierten Zahnbeinröhrchen ihres gleichen Kalibers wegen identifiziert, kommt er zu den oben zitierten Schlüssen, dass die Odontoblastenfortsätze nicht in die Scheide hineinliefen, sondern Scheide und Faser vereint vorstellen. Römer schreibt diesen Fortsätzen Röhrenform zu, da er von einem flüssigen, bezw. noch nicht erforschten Inhalt derselben spricht, obwohl er diese Ansicht in seiner Arbeit nirgends tatsächlich begründet.

Während sich die Befunde Römers mit denen der älteren Autoren, soweit die Verhältnisse in der verkalkten Grundsubstanz in Betracht kommen, in Parallele bringen lassen, besteht ein unüberbrückbarer Widerspruch die Befunde in der unverkalkten Grundsubstanz betreffend. In der erstgenannten, der verkalkten Zone, findet Römer Röhren, die mit einer Flüssigkeit gefüllt sind — das ist wohl nichts andres, als die Zahnscheide der älteren Autoren, innerhalb welcher diese aber nicht Flüssigkeit, sondern eine solide Faser wahrgenommen haben, die Römer nicht gefunden oder nicht gesehen hat, und für die er den flüssigen Inhalt supponiert. In der unverkalkten Zone sieht Römer wieder seine Röhrchen mit flüssigem, bezw. unerforschtem Inhalt; die älteren Autoren sehen nur die solide, protoplasmatische Faser, die der Zelle entspringt und ohne jede Wandung innerhalb einfacher Lücken der Grundsubstanz verläuft. Während wir es im ersten Fall — zumindest im wesentlichen — nur mit verschiedener Deutung desselben Befundes zu tun haben, steht im zweiten Fall Befund gegen Befund. Der Grund hiervon liegt in den verschiedenen Untersuchungsmethoden. Innerhalb der verkalkten Zone wurden beiderseits die Befunde an Präparaten erhoben, in welchen die Zahnbeinröhrchen isoliert worden waren. Die Befunde in der unverkalkten Zone wurden von Römer an isolierten Röhrchen wahrgenommen; von den älteren Autoren (Waldeyer, Wenzel), wie ich schon in den einleitenden Sätzen hervorhob, an Schnitten durch Dentin und Pulpa.

Die Fragen also, deren Beantwortung ich durch meine Untersuchungen erstrebte, lauteten — indem ich die Natur und Histogenese der Röhrchen zunächst ausschaltete —: Gibt es besondre Wandungen der Dentinkanäle, innerhalb welcher der Odontoblastenfortsatz verläuft? und wenn ja: sind diese Wandungen

(Scheiden) in der ganzen Ausdehnung der Kanälchen vorhanden, oder sind sie auf einzelne Teile beschränkt?

Für die Aufstellung der zweiten Frage kam noch ein besondrer Grund in Betracht. Ich habe in der Einleitung erwähnt, dass Neumann bezüglich des Vorhandenseins der Scheiden in den peripherischen Teilen Zweifel hegte. Diese Zweifel Neumanns wurden von den späteren Autoren nie mehr berücksichtigt. Bei keinem von ihnen finde ich diesbezügliche Untersuchungen. Alle haben mit der Konstatierung der Scheiden auch deren allgemeines Vorkommen in der verkalkten Grundsubstanz angenommen.

Ich gehe nun an die Darstellung meiner eigenen Untersuchungsergebnisse. Das Material, an dem ich meine Studien vornahm, waren Zähne von Menschen, Pferden und Affen, teils in frischem, teils in durch 10%iges Formalin oder Müllersche Flüssigkeit konserviertem, teils in mazeriertem Zustand. Als Entkalkungsflüssigkeit diente, soweit Schnitte in Betracht kamen, die von Schaffer[1]) empfohlene 5%ige Salpetersäure. Ich untersuchte einerseits verschiedenartig gefärbte Schliffe und Schnitte; andrerseits isolierte ich die Zahnröhrchen auf mechanischem und chemischem Wege.

Untersuchungen an gefärbten Schnitten und Schliffen.

Ich stellte mir aus so vorbereitetem Materiale Schnitte und Schliffe her, welche die Zahnbeinkanälchen in verschiedenen Ebenen trafen. Die gewonnenen Schnitte färbte ich zunächst mit Delafild's Hämatoxylin. An solchen Präparaten sieht man die Zahnbeingrundsubstanz in der unverkalkten Zone ganz leicht blaugrau, bei kurzer Einwirkung des Färbemittels sogar nahezu ganz ungefärbt; in der verkalkten stark blau gefärbt. Diese Blaufärbung der verkalkten Grundsubstanz erscheint am intensivsten in ihren zentralen, der Pulpa, bezw. der unverkalkten Zone zunächst gelegenen Partien und nimmt an Intensität gegen die Peripherie bedeutend ab, sodass die äussersten Teile nur mehr ganz lichtblau gefärbt erscheinen. Die die Grundsubstanz

[1]) Schaffer, Knochen und Zähne in der Enzyklopädie der histologischen Technik.

durchziehenden Kanälchen stellen sich in der unverkalkten Zone als vollständig farblose Lücken dar; in der verkalkten sieht man sie (an Längsschnitten durch die Kanälchen) von zwei parallelen, feinen, tiefblau gefärbten Linien begrenzt, die sich in den zentralen Partien nur undeutlich von der gleichfalls intensiv gefärbten Grundsubstanz abheben (Fig. 1 d); peripheriewärts aber mit der abnehmenden Färbungs-Intensität der Grundsubstanz scharf und deutlich ausgeprägt erscheinen (Fig. 3 b, 4 b). Der Raum zwischen diesen beiden parallelen Linien ist gleichmässig, aber viel heller blau gefärbt, als die Linien selbst. Besonders im peripheren Dritteil der Kanälchen (mit Ausnahme des periphersten Abschnittes dieses Dritteiles) nimmt man zwischen den beiden Konturlinien gelegene solide, graublau gefärbte faserartige Gebilde wahr, die im allgemeinen geradlinig, an ihrem zentralen Ende manchmal leicht spiralig gewunden verlaufen (Fig. 3 c). Bei dem vielfach geschlängelten Verlauf der Kanälchen in diesem Teile des Dentins liegt die geradlinig verlaufende Faser bald in der Mitte, bald exzentrisch, bald legt sie sich auf kurze Strecken der Wand des Kanälchens völlig an.

Dieselben faserartigen Gebilde nimmt man auch immer in den zentralen Partien der Kanälchen wahr (Fig. 1 h, 2 h). Sie bilden hier die direkte Fortsetzung der Odontoblasten, durchziehen die unverkalkte Zone der Grundsubstanz und lassen sich auf kürzere oder längere Strecken in die verkalkte Zone hineinverfolgen. Ihr peripheres Ende legt sich dann scheinbar an die Scheide an. In den mittleren Teilen des Dentins sieht man (Fig. 4) für gewöhnlich nur die Kanälchen mit ihrer sich abhebenden Grenzschichte ohne jeden faserartigen Inhalt; diesen selbst nur ganz vereinzelt. An Querschnitten durch die Kanälchen repräsentieren sich dieselben als kreisförmige Scheiben, die innerhalb der verkalkten Grundsubstanz von einem tiefblau gefärbten dünnen Saum umgeben sind, der sich scharf gegen die Grundsubstanz differenziert (Fig. 7 b, 8 b). In der unverkalkten Zone fehlt diese Randumsäumung; hier bilden die Kanälchen farblose Scheiben ohne jeden Saum (Fig. 6 c). In diesen Scheiben nimmt man ein mehr oder minder exzentrisch, manchmal direkt wandständig gelegenes, viel kleineres, blaugraues Scheibchen wahr, welches das vorhin beschriebene faserartige Gebilde im Querschnitt getroffen vorstellt. Es ist (analog der Beschreibung an

Längsschnitten) gewöhnlich nur im äusseren Dritteil (Fig. 8c) und in den der Pulpa zunächst gelegenen Partien vorhanden (Fig. 6b). In den mittleren Partien ist es nahezu nie nachzuweisen (Fig. 7).

An Schnitten durch Zähne, an denen alle Weichteile durch faulige Mazeration zerstört sind, findet man (wie schon Neumann hervorhebt) weder im Längs- noch im Querschnitt durch die Kanälchen ein Gebilde, das der zentralen Faser entsprechen würde. An solchen Präparaten sieht man lediglich die die Kanäle auskleidenden Scheiden.

Es besteht daher wohl kein Zweifel, dass die an Schnitten durch konservierte Zähne in der beschriebenen Weise sich differenzierenden Gebilde in der verkalkten Zone Fasern und Scheiden, in der unverkalkten lediglich die Zahnfasern darstellen.

Färbt man mit Hämatoxylin vorgefärbte Präparate mit Eosin nach, so ändert sich an dem tinktoriellen Verhalten der Scheiden und Fasern nichts; nur die Grundsubstanz nimmt einen roten Farbeton an (Fig. 2). Diese Beobachtung steht in Widerspruch mit den Angaben Höhl's. Nach ihm färbt sich bei diesem Verfahren der Odontoblastenfortsatz durchgehends rot, die Scheide blau; letztere jedoch nur in der verkalkten Zone.

Doch ist es leicht, den Widerspruch durch Vergleich meines Bildes mit der Höhlschen Abbildung aufzuklären. Aus dieser, die nur die der Pulpa zunächst gelegene Zone in starker Vergrösserung wiedergibt, ist die Pulpa und mit ihr die Fortsätze bezw. Zahnfasern entfernt. Was Höhl als rotgefärbte Faser abbildet, ist die Zahnbeingrundsubstanz, die sich überall in der verkalkten wie in der unverkalkten Zone rot färbt, und in deren Lücken in der unverkalkten Zone die Scheide nicht gefärbt ist, während sie in der verkalkten eine Blaufärbung annimmt. Fasern sind, wie schon bemerkt, in der Höhlschen Abbildung überhaupt nicht wiedergegeben. Eine Mitursache seiner Täuschung war jedenfalls auch die Tatsache, dass er einen Schiefschnitt durch die Kanälchen bringt, an welchem die Verhältnisse weit unklarer liegen, als an reinen Längsschnitten.

Bezüglich der Darstellung von Zahnfasern möchte ich hier anschliessend folgendes bemerken: Bei der Konservierung von Zähnen schrumpfen die Fasern oft auf die Hälfte (manchmal auch noch auf weniger) ihres ursprünglichen Volumens zusammen.

Bei der geringen Dicke der Scheide und der kaum wahrnehmbaren Verschiedenheit im Farbentone zwischen Scheide und Faser — insbesondere bei der Hämatoxylinfärbung — ist die Faser gerade nur infolge dieser Schrumpfung und durch den so entstandenen Raum zwischen ihr und der Scheide nachweisbar (Fig. 3e, 8e). Wo die Faser gut konserviert ist, oder wo sie durch Quellung bewirkende Mittel auf ihr ursprüngliches Volumen gebracht die Scheide zur Gänze ausfüllt, ist sie direkt nicht wahrnehmbar; man kann ihr Vorhandensein nur aus dem Vergleich mit leeren Scheiden erschliessen. Während die von der Faser ausgefüllte Scheide sich — z. B. an mit Safranin gefärbten Präparaten (Fig. 10b u. c) — tiefrot darstellt, erscheint die leere Scheide ganz hellrot gefärbt. Nur die beiden feinen parallelen Konturlinien behalten ihren stärkeren Farbenton (Fig. 10b). In demselben Maße, als die Konservierung zu einer Schrumpfung der Faser in derem Querdurchmesser führt, bewirkt sie natürlich auch eine Verkürzung der Faser in der Längsrichtung. Da nun die Faser an ihren beiden Enden fixiert ist, (am Odontoblasten direkt, in der Peripherie durch die zahlreichen Endverzweigungen), kommt es gewöhnlich, insbesondere in der Wurzel, zu einer Zerreissung der Faser infolge der Schrumpfung. Dementsprechend gelingt es in den meisten Fällen nur in den der Pulpa zunächst gelegenen Teilen der Dentinkanälchen und dann wieder in ihren peripheren Teilen, die Faser nachzuweisen. In den mittleren Partien sieht man lediglich die leeren Scheiden, nur äusserst selten auch die Faser. Diese Tatsache, die ich in aus verschiedenen Zähnen hergestellten Präparaten nahezu immer gefunden habe, ist geeignet, so manchen Widerspruch, der sich zwischen den Angaben verschiedener Autoren bezüglich des Vorhandenseins der Zahnfaser in normalem oder kariösem Dentin ergibt, aufzuklären. Als Stütze meiner Ansicht sehe ich insbesondere die deutliche Schlängelung der Faser an, die ich sehr häufig am zentralen Ende ihres abgerissenen peripherischen Teiles wahrgenommen habe, und die eine Folge des Zurückschnellens dieses Teiles der Faser beim Zerreissen ist.

Während die einfache Hämatoxylinfärbung für die Darstellung der histologischen Verhältnisse in Schnitten vollständig ausreicht und die optische Differenzierung der drei Bestandteile des Dentins — Grundsubstanz, Scheide und Faser — ermöglicht,

erzielt man bei Schliffen durch nicht entkalkte Zähne damit keine Resultate. Es tritt in diesem Fall ein diffuser Farbniederschlag auf, der überhaupt keine Details erkennen lässt. Dagegen führt hier die Färbung mit Safranin zu schönen Ergebnissen. Es färben sich die Fasern tiefrot, die Scheiden heller rot, die Grundsubstanz gar nicht, oder nur blassrosa (Fig. 10).

Schnitte mit Safraninlösung gefärbt zeigen diesem Farbstoff gegenüber dasselbe Verhalten wie gegen Hämatoxylin. Wäscht man jedoch so gefärbte Schnitte nur mit Wasser aus und betrachtet sie in Glyzerin, so erscheint, was die Färbung der einzelnen Gebilde des Dentins betrifft, jeder Unterschied zwischen der verkalkten und der unverkalkten Zone aufgehoben. Man gewinnt an solchen Präparaten den Eindruck, als reichten die Scheiden durch die unverkalkte Zone hindurch bis zur Pulpa. Doch erscheint ein sicherer Schluss wegen der mangelhaften Aufhellung der Präparate nicht möglich.

In den peripherstен Teilen der Dentinkanälchen sieht man an Längsschnitten durch dieselben nicht mehr die beiden dunkel gefärbten Konturlinien und die innerhalb derselben verlaufenden Fasern, sondern nur anscheinend solide, faserartige Gebilde (Fig. 5). Ganz entsprechend ist auch das Querschnittsbild der Kanälchen in diesen Partien ein dunkel gefärbtes Scheibchen innerhalb der helleren Grundsubstanz (Fig. 9). An Längsschnitten durch die Kanälchen kann man beobachten, dass an der Übergangsstelle zu dieser äussersten Partie die beiden die Kanälchen begrenzenden Konturlinien sich allmählich der zentralen Faser nähern und sich endlich derselben anlegen (Fig. 3d).

Neumann kam auf Grund dieser Beobachtung zu der bereits eingangs zitierten Ansicht, dass Scheiden in den peripherstен Abschnitten der Kanälchen nicht vorhanden seien, bezw. dass die hier beobachteten soliden Gebilde lediglich die Zahnfaser vorstellen. Um in diesen Verhältnissen Klarheit zu gewinnen, untersuchte ich die entsprechende Partie des Dentins an zuverlässig faulig mazerierten Zähnen. Man erhält an Schnitten durch solche Zähne genau dieselben Bilder wie an Schnitten durch frisch konservierte Zähne. Nur legen sich die beiden Konturlinien der Scheiden in dem Falle nicht an die Faser an, sondern scheinen unter allmählicher Annäherung zu einem soliden Gebilde zu verschmelzen. Aus der Möglichkeit, diese Gebilde in mazerierten

Zähnen, in denen die protoplasmatische Faser zerstört ist, beobachten zu können, folgt, dass dieselbe trotz ihres soliden, faserartigen Aussehens nicht die einfachen Zahnfasern ohne Scheiden sein können, wie dies Neumann angenommen hat. Auf jeden Fall handelt es sich da um resistente, gleich den Scheiden der fauligen Mazeration widerstehende Gebilde, und es liegt wohl am nächsten, dieselben als Scheiden selbst zu deuten. Dass die Bilder von mazerierten Zähnen denen von konservierten gleichen, hat wohl seinen Grund in der absoluten Enge der Kanälchen in diesen Partien.

Ebenso wie die peripherstenAbschnitte verhalten sich auch die Seitenästchen der Kanäle. Auch sie erscheinen (Fig. 3f, 4c) als solide Fäserchen. Die Fäserchen nehmen scheinbar ihren Ausgang von der Scheide. Eine Abzweigung der zentralen Faser in die Seitenästchen hinein konnte ich nicht beobachten. Das Wahrscheinlichste ist wohl, dass bei der Schrumpfung der Faser das dünne Ästchen abreisst, und so der Zusammenhang zwischen Faser und Seitenästchen nicht zu konstatieren ist. An mazerierten Zähnen ist das Bild der Seitenästchen dasselbe wie an konservierten. Es gilt für die Seitenästchen daher dasselbe, was ich von den peripheren Endverzweigungen unmittelbar vorher sagte.

Die Ergebnisse meiner bisherigen Untersuchungen sind:

1. Die Zahnbeinkanälchen sind von einer mit der Grundsubstanz zusammenhängenden Scheide ausgekleidet, die sich durch Färbung gegenüber der Grundsubstanz deutlich differenzieren lässt
2. Die Differenzierung der Scheiden durch Färbungen gegenüber der Grundsubstanz ist nur in der verkalkten Zone zu beobachten.
3. Die Zahnfasern verlaufen innerhalb dieser Scheide; sie sind besonders deutlich zu sehen, wenn durch ihre Schrumpfung ein Raum zwischen ihnen und der Scheide entstanden ist.

Auch Römer studierte die Verhältnisse an Schnitten und Schliffen. Er gibt in seiner Arbeit Abbildungen von Schnitten und Schliffen durch das Dentin, die er in seinem Sinne deutet, obwohl die tatsächlichen Befunde den meinigen völlig zu gleichen scheinen. Insbesondere habe ich da seine Figuren 37 und 40 im Auge, die Schliffen vorher vergoldeter Zähne entstammen. Ehe

ich in die Besprechung seiner Präparate eingehe, möchte ich hervorheben, dass es mir selbst nicht gelungen ist, mittels der verschiedenen Methoden, die nicht durch Färbung, sondern durch Niederschläge eine Differenzierung des Inhaltes der Dentinkanälchen herbeiführen sollen, einwandfreie Resultate zu erzielen. Der sich innerhalb des Kanälchens bildende Niederschlag machte eine deutliche Differenzierung zwischen Scheide und Faser nahezu unmöglich.

In Fig. 37 und 40 bildet Römer mit Goldchlorid vorbehandelte Schliffpräparate, in welchen die Kanälchen im Längs- und Querschnitt getroffen sind, ab. Er deutet eine ziemlich dicke, zentral gelegene, stark imprägnierte Faser als seinen Odontoblastenfortsatz, also als Scheide und Faser zusammen und behauptet, dass eine diesen Odontoblastenfortsatz umgebende, von Niederschlägen ganz freie, nach aussen von der Grundsubstanz begrenzte Zone dasjenige Gebilde wäre, das als Scheide im Sinne der älteren Autoren zu deuten ist. Er hält diese Zonen für durch die Entkalkung künstlich erzeugte, röhrenförmige Lücken um den Odontoblastenfortsatz herum und bezeichnet sie als „scheinbare Wandungen" der Kanälchen.

Dass die ältesten Forscher auf dem Gebiete der Zahnhistologie in der Deutung der Wandschichte der Kanälchen Täuschungen optischer Natur unterworfen waren, unterliegt wohl keinem Zweifel. Doch duldet es auch keinen Zweifel, dass diese optischen Täuschungen, seitdem man die Scheiden färberisch zu differenzieren versteht, nicht mehr vorkommen. Die Scheide erweist sich an gefärbten Präparaten, insbesondere an Querschnitten durch die Kanälchen, als ein äusserst dünnwandiges Gebilde; ihre Dicke entspricht einem kleinen Bruchteil der Dicke der Römerschen „scheinbaren Wandungen".

Dass diese Hohlräume oder „scheinbaren Wandungen" durch Entkalkung entstanden sind, ist unmöglich. Durch die zur Entkalkung verwendeten verdünnten Säuren werden wohl die Kalksalze aus der Grundsubstanz extrahiert, bezw. gelöst, doch nie wird die Grundsubstanz selbst gelöst. Zur vollständigen Auflösung derselben ist es notwendig, konzentrierte Säuren durch längere Zeit einwirken zu lassen.

Dass im speziellen Römerschen Falle der „Hohlraum" nicht durch Entkalkung entstanden sein kann, hat schon gelegentlich

Schaffer[1]) hervorgehoben, da die in Betracht kommenden Präparate Römers von vergoldeten Schliffen herrühren. Die zwecks der Vergoldung verwendete Säure genügte also nicht einmal zur Extraktion der Kalksalze, geschweige denn zur Auflösung der Grundsubstanz.

Die „scheinbare Wandung“ Römers muss also auf andere Weise erklärt werden als er selbst es tut; je nachdem man sie als etwas Reales oder als optische Täuschung auffasst, sind zwei Möglichkeiten der Deutung der Römerschen Präparate vorhanden. Vorausgesetzt, dass der als „scheinbare Wandung“ gedeutete Hohlraum wirklich vorhanden sei, kann für seine Entstehung nur die Schrumpfung der Faser, wie dies ebenfalls schon Schaffer am selben Orte hervorgehoben hat, verantwortlich gemacht werden Das Präparat Römers wäre dann folgendermaßen zu deuten: Die zentrale imprägnierte Partie entspräche der Zahnfaser; die „scheinbare Wandung“ dem durch die Schrumpfung der Faser zwischen dieser und der Scheide entstandenen Raum, die wirkliche Neumannsche Scheide erschiene überhaupt nicht von der Grundsubstanz differenziert; man müsste annehmen, dass sich das Gold nur an der Faser niedergeschlagen habe.

Es ist aber wahrscheinlicher, dass der als „scheinbare Wandung“ gedeutete Raum nichts Reales, sondern das bekannte optische Trugbild ist, das durch die grosse Verschiedenheit der Brechungsexponenten des schwach lichtbrechenden Inhaltes der Zahnkanälchen und der stark lichtbrechenden Umgebung derselben entsteht. Dann wären die Präparate so zu deuten, dass die zentrale imprägnierte Partie Faser und Scheide vorstellt, deren Differenzierung untereinander durch einen starken Goldniederschlag unmöglich gemacht worden ist, die „scheinbare Wandung“ wäre dann tatsächlich etwas Scheinbares, würde die Scheide aber nicht vortäuschen, sondern an der Aussenseite derselben gelegen sein. Für die letztere Auffassung spricht die besondere Stärke der abgebildeten zentralen Faser, wie ich sie ähnlich an meinen Präparaten nie gesehen habe, sowie der schwankende Durchmesser der Hohlräume an dem Längsschnittpräparate.

Welche meiner Deutungen auch die richtige sein mag, kann ich in den Römerschen Präparaten immer nur eine Bestätigung meiner, niemals eine Begründung seiner Ansicht finden.

[1]) Schaffer, Referat über die Römersche Arbeit. Zahnärztliche Monatsschrift 1899, Nr. 6.

Untersuchungen an isolierten Zahnbeinröhrchen.

Um Zahnbeinröhrchen, beziehungsweise deren Inhalt als isolierte Gebilde darzustellen, gibt es zwei Methoden. Einerseits gelingt es auf mechanischem Wege durch Zerreissen von Schnitten oder Zerbrechen von Schliffen [Müller,[1]) Henle,[2]) Tomes,[3])] andererseits auf chemischem Wege durch Auflösen der Grundsubstanz mittels Säuren und Alkalien (Kölliker). Ich habe nach beiden Methoden untersucht.

Nimmt man einen Schnitt durch einen entkalkten Zahn und reisst denselben senkrecht auf die Verlaufsrichtung der Zahnkanälchen auseinander, so erhält man über den Rand der Rissstelle aus der Grundsubstanz hinausragende isolierte Gebilde.

Diese Tatsache war bereits Müller und Henle bekannt. Tomes, der diesen Versuch wiederholte, hielt die also isolierten Gebilde für die nach ihm benannten Fasern; doch wies schon Neumann, und später Waldeyer, darauf hin, dass die so gewonnenen Isolierungsprodukte im allgemeinen der ganzen Zahnbeinröhre entsprechen, also Scheide und Faser vorstellen. Nur äusserst selten und nur an ganz vereinzelten Stellen sahen diese beiden Forscher aus der isolierten Scheide kurz herausragende, zarte, faserartige Gebilde, die sie als Inhalt der Scheide, als die Tomessche Faser ansprechen. Boll scheint dieselben Dinge häufiger gesehen zu haben; mindestens gibt er die Abbildung eines Präparates, in welchem aus jeder isolierten Röhre auf ziemlich lange Strecken eine Faser herausragt. Diese Abbildung Bolls ist im übrigen die einzige in der ganzen Literatur, in welcher aus isolierten Röhren herausragende Fasern im Bilde festgehalten sind.

Römer hielt die auf mechanischem Wege (beim Schleifen aus der Grundsubstanz herausgerissenen) isolierten Gebilde zunächst für die Fasern. Erst der Vergleich derselben mit auf chemischem Wege gewonnenen Isolierungsprodukten veranlasste ihn, seine Meinung aufzugeben und die Gebilde in der richtigen Weise als den ganzen Inhalt der Dentinkanälchen zu deuten.

---

[1]) J. Müller, Archiv für Anatomie und Physiologie, 1836.

[2]) Henle, Allgemeine Anatomie, 1841.

[3]) Tomes, on the presence of fibrils of soft tissue in the dentinal tubes. Philosophical Transactions, 1856.

Gelegentlich einer Polemik gegen die Römersche Ansicht will sich Walkhoff[1]) die Priorität dieser Deutung, als eines wichtigen histologischen Faktums wahren. Doch hat er ebenso wie Römer übersehen, dass bereits Neumann und Waldeyer diesen Dingen die richtige Deutung hatten zuteil werden lassen.

Ich selbst sah beim Zerreissen eines Schnittes nur die ganzen Röhrchen isoliert; daraus hervorragende Fasern, wie Boll sie abbildet, nie. Zerriss ich die peripheren Teile des Dentins, so gelang mir auch nicht die Isolierung der Röhren nach dieser Methode. Dagegen sah ich an mit Safranin gefärbten und dann zerrissenen Schnitten des öfteren die stärker rot gefärbte Faser deutlich innerhalb des isolierten Teiles der Scheide.

Ein positives Resultat bezüglich der Darstellung des Austrittes der Faser aus der isolierten Scheide erhielt ich bei folgendem Versuche:

Ich hob zuerst die Pulpa vorsichtig vom Dentin ab; dabei wurden die Odontoblastenfortsätze aus ihrer Scheide herausgezogen (Fig. 12b) und blieben teils an der Pulpa haften, teils rissen sie an derselben und ragten dann aus der Scheide hervor. Zerzupfte ich dann die zentrale Partie des Dentins ein wenig, so gelang es mir auf diese Weise, an einzelnen Stellen auch die Scheiden zu isolieren, aus welchen dann Fasern hervorragten (Fig. 11c). Da die Scheiden in diesem Falle aus der unverkalkten Zone des Dentins isoliert worden waren, wurde die Vermutung, die mir gelegentlich der Beobachtung an mit Safranin gefärbten Schnitten aufgetaucht war, dass auch in dieser Partie des Dentins Scheiden vorhanden wären, zur Gewissheit.

Um Zahnbeinröhrchen auf chemischem Wege zu isolieren, ging ich nach der Methode von Zachariades[2]) vor (fixieren des Schnittes in 1%iger Osmiumsäure, färben in konzentrierter Safraninlösung, hierauf allmähliches Erwärmen in 40%iger Kali- oder Natronlauge. Da ich bald die Überzeugung gewonnen hatte, dass die Präparate ohne vorherige Fixierung in Osmiumsäure ebenso gut ausfallen, liess ich dieselbe bei meinen späteren Präparaten weg.

---

[1]) Walkhoff, Die normale Histologie menschlicher Zähne etc.

[2]) Siehe Schaffer, „Knochen und Zähne" in der Encyklopädie der mikrosk. Technik.

Erhitzt man einen in Safranin gefärbten Schnitt allmählich in Kalilauge, so wird die Grundsubstanz vollständig aufgelöst. Zurück bleiben die isolierten Zahnbeinröhrchen, beziehungsweise, wenn die Pulpa vorhanden war, auch diese (Fig. 13). Die isolierten Röhrchen verlaufen unter allmählicher Erweiterung ihres Lumens, von der Peripherie gegen das Zentrum, mit völlig glatten Konturen, ohne jede Absatzbildung, auch durch die unverkalkte Zone des Dentins bis zur Pulpa-Dentingrenze. Hier gehen sie in eine anscheinend homogene Lamelle über, die gegen die Mazeration mittels Kalilauge ebenso widerstandsfähig ist, wie die Röhrchen selbst (Fig. 13c und 14a). Diese Lamelle, die der innersten, jüngsten Schichte der Zahnbeingrundsubstanz entspricht, verbindet die zentralen Enden der Röhrchen untereinander. Auf die Bedeutung dieser Lamelle für die Entwicklung des Dentins und der Scheiden kann ich derzeit nicht eingehen, da ich das Verhalten der innersten Schicht des Zahnbeines an embryonalen Zähnen noch nicht genauer untersucht habe.

Wiewohl die Pulpa, respektive die Odontoblasten, bis dicht an die innere Fläche dieser Lamelle heranreichen, stehen diese mit der Lamelle und infolgedessen auch mit den Scheiden in keiner direkten Verbindung.

Man kann sich davon leicht überzeugen, wenn man vor der Mazeration mittels Kalilauge die Pulpa mit den Odontoblasten vorsichtig vom Dentin abzieht. Es bleiben dann nach der Mazeration nur die isolierten Röhrchen und die sie verbindende Lamelle der Grundsubstanz zurück (Fig. 14).

Die Möglichkeit, die Röhrchen bis zur Pulpa-Dentingrenze und die sie hier verbindende Lamelle zu isolieren, war bereits Kölliker bekannt. Er gibt schon in seiner im Jahre 1852 erschienenen mikroskopischen Anatomie die Abbildung eines diese Verhältnisse darstellenden Präparates (Band II, Fig. 189). Kölliker hielt diese Röhrchen für die Dentinfortsätze der Odontoblasten, deren Inhalt er sich, der damals herrschenden Ansicht gemäss, flüssig vorstellte. Die Lamelle sollte Lücken besitzen, durch die die Odontoblastenfortsätze hindurch verlaufen.

Als dann Tomes im Jahre 1856 die solide Zahnfaser im Inneren der Kanälchen entdeckt hatte, identifizierte Kölliker[1])

[1]) Kölliker, Handbuch der Gewebelehre, IV. Auflage.

die von ihm isolierten Gebilde mit den von Tomes dargestellten Fasern. Erst Neumann wies dann auf die Verschiedenheit dieser beiden Gebilde hin. Neumann erklärt die Köllikerschen Röhrchen für identisch mit seinen Scheiden, die Tomesschen Fasern für identisch mit derem Inhalt, welcher Auffassung dann Kölliker[1]) selbst vollkommen beipflichtet.

Bei konsequenter Verwertung der Köllikerschen Entdeckung hätte Neumann annehmen müssen, dass seine Scheiden bis zur Pulpa reichen. Allein er sagt in seiner Arbeit weder über diesen Punkt, noch über die Köllikersche Lamelle irgend etwas. Und damit war dieser Teil der Köllikerschen Entdeckung der Vergessenheit anheimgefallen. Denn schon der nächste Bearbeiter der Frage, Waldeyer, erklärt auf Grund des optischen Verhaltens der Scheiden an Schnitten, unter Nichtbeachtung der Köllikerschen Entdeckung, dass Scheiden in der unverkalkten Zone der Zahnbeingrundsubstanz nicht vorhanden wären. Dieser Ansicht wurde weiterhin nicht nur nicht widersprochen, vielmehr wurde sie von den späteren Autoren geteilt und wiederholentlich bestätigt (Wenzel, Höhl, Walkhoff).

Es erscheint erst als ein Verdienst Römers, in seiner Arbeit wieder auf Köllikers Entdeckung zurückgekommen zu sein. Römer wies neuerdings auf die Möglichkeit hin, die Röhrchen bis zur Pulpa zu isolieren, und gedachte dabei auch der die Röhrchen verbindenden Lamelle. Doch begeht er den Fehler, die Röhrchen, wie ursprünglich Kölliker selbst, für die einfachen Odontoblastenfortsätze zu halten und bringt dadurch statt Klarheit neuerdings Verwirrung in die ganze Frage.

Da ich auf die diesbezüglichen Details der Römerschen Arbeit später noch zurückkommen werde, beschränke ich mich vorläufig auf diesen Hinweis.

Fasern sind innerhalb der isolierten Scheiden zunächst nicht sichtbar; wohl weil sie infolge von Quellung durch die erwärmte Kalilauge die Scheide völlig ausfüllen. Betrachtet man den mit Safranin gefärbten Schnitt vor der Mazeration, so sieht man in den zentralen Partien des Dentins in den meisten Fällen die tiefrot gefärbte Faser innerhalb der Scheide (Fig. 12c). Nach Einwirkung der Kalilauge erscheint jedoch die ganze isolierte Scheide

[1]) Kölliker, Handbuch der Gewebelehre, V. Auflage.

tiefrot gefärbt, ohne dass man die Inhaltsfaser differenzieren könnte. Man kann dann, wie ich dies schon gelegentlich der Beobachtung an frischen, mit Safranin gefärbten Schliffen (Fig. 10b und c) ausführte, die Anwesenheit einer Faser nur aus dem Vergleiche mit leeren Scheiden erschliessen. In dem einen Falle sieht man ein tiefrot gefärbtes, anscheinend solides Gewebe (Fig. 13b, Fig. 15a), in dem anderen ein ganz hell- oder blassrotes, augenscheinlich röhrenförmiges Gebilde (Fig. 13d, Fig. 15c). 24—48 Stunden nach Anfertigung des Präparates sieht man die Faser innerhalb der wohlerhaltenen Scheide allenthalben im Zerfalle (Fig. 15b). Die Scheide sieht dann wie von einem körnigen Niederschlag erfüllt aus. Nach Verlauf von weiteren zwei bis drei Tagen ist auch dieser körnige Inhalt verschwunden, und es bleibt nur die blasse Scheide zurück, die unter allmählich stärker werdendem Verblassen sich noch einige Tage erhält. Im übrigen ändert sich das zeitliche Eintreten der geschilderten Vorgänge, je nachdem die Lauge mehr oder minder vollständig nach dem Erwärmen vom Präparate entfernt worden ist.

Nach Kölliker böten die zentralen Abschnitte der Röhrchen der Mazeration einen bedeutenderen, nach Römer und Walkhoff eben diese Abschnitte der Mazeration einen geringeren Widerstand als die weiter peripherwärts gelegenen Abschnitte. Ich kann auf Grund meiner Beobachtungen weder der einen noch der anderen Ansicht beipflichten. Ich fand, dass die Widerstandsfähigkeit der Scheiden in allen Teilen eine gleiche sei.

Beinahe in jedem der von mir auf die angegebene Weise isolierten Präparate sah ich an einzelnen Stellen blasse, der Scheide entsprechende Gebilde, innerhalb derer ein scharfer dunkelroter Kontur von der einen Begrenzungslinie der Scheide zur anderen zog. Dieser Kontur erscheint und verschwindet mit dem Heben und Senken der Mikrometerschraube (Fig. 15d und Fig. 13e).

Schon Neumann hat diese Gebilde gesehen und ähnlich beschrieben. Er hält sie für Reste der Scheiden, indem er annimmt, dass einzelne Teile der Scheiden gleich der Grundsubstanz der Auflösung durch die Kalilauge anheimfallen, also eine geringere Widerstandsfähigkeit besässen, als andere Teile derselben Scheide. Er sieht in dieser partiellen Widerstandsfähigkeit der Scheiden einen Übergang der scheidenbesitzenden

Kanälchen zu den seiner Ansicht nach scheidenlosen, peripheren Kanälchen.

Ich stimme Neumann insoweit zu, als auch ich glaube, dass die fraglichen Gebilde Reste von Scheiden sind, und der dunkle scharfe Kontur durch die Aufsicht auf den Rand der erhaltenen Partie entsteht. Doch kann ich die weitere Erklärung Neumanns nicht acceptieren. Dass es scheidenlose Kanälchen nicht gibt, habe ich bereits im ersten Teile meiner Untersuchungen hervorgehoben. Aber auch sonst halte ich Neumanns Erklärung für nicht zutreffend. Wäre sie richtig, so müsste man bei Isolierung von Scheiden, die im Querschnitt getroffen sind, entsprechende Bilder bekommen. Das in diesem Falle isolierte Produkt müsste infolge des partiellen Zugrundegehens der Scheide nur von einem Kreisabschnitt begrenzt sein. In der Tat sieht man dies aber nie. Die im Querschnitte getroffene Scheide erscheint immer als kreisförmiges Scheibchen. Meiner Ansicht nach sind die Reste der Scheiden lediglich eine Folge der zu ihrer Längsachse annähernd parallelen Schnittführung. Einzelne Kanälchen werden durch einen solchen Schnitt in zwei Teile geteilt, sodass aus dem Kanälchen eine offene Rinne wird.

Betrifft diese Teilung nur ein Stück des Kanälchens, so kann ein allmählicher Übergang von der offenen Rinne zum geschlossenen Kanälchen resultieren; und durch diesen allmählichen Übergang entsteht die scharfe Konturlinie, die von der einen Seite des Kanälchens zur anderen hinzieht.

Unterzieht man Schnitte durch Zähne, die vorher einer fauligen Mazeration unterworfen waren, dem Verfahren nach Zachariades, so gelingt es auch hier Scheiden zu isolieren. Die aus den zentralen Partien des Dentins isolierten Scheiden zeigen deutliche Röhrenform, die aus den peripherstен Partien der Wurzel isolierten haben ein anscheinend solides Gepräge. Doch gelingt es auch aus solchen Zähnen die peripherstен Teile der Kanälchen, die Endverzweigungen und feinen Seitenästchen zu isolieren. Der kleinkörnige Niederschlag, der in den aus frischen Zähnen isolierten Scheiden entsteht, fehlt in Präparaten aus mazerierten Zähnen.

Die die Scheiden verbindende Lamelle, die Scheiden in der unverkalkten Zone, sowie diese Zone überhaupt, fehlen an mazerierten Zähnen ebenfalls, d. h. sie sind durch die faulige Mazeration

zerstört worden. Die Scheiden als solche vermögen also wohl den Einflüssen, die beim Erwärmen der Kalilauge auf sie einwirken, zu widerstehen, nicht aber der fauligen Mazeration. Nur im Bereiche der verkalkten Grundsubstanz widerstehen sie auch dieser. Die Ansicht Neumanns, dass die Scheiden gleichzeitig mit der Grundsubstanz verkalkten, scheint demnach wohl die richtige zu sein.

Ich habe bereits erwähnt, dass sich meine Befunde an isolierten Präparaten mit denen Römers insoweit decken, als aus beiden hervorgeht, dass sich die Röhrchen, respektive Scheiden bis zur Pulpa-Dentingrenze hin isolieren lassen.

Während jedoch Römer weiter behauptet, dass diese Röhrchen in direktem Zusammenhange mit den peripheren Pulpazellen stehen, beziehungsweise über ihren Zellleib übergestülpt seien und einen flüssigen Inhalt hätten, behaupte ich, dass die Röhrchen mit den Odontoblasten in keinem Zusammenhange stehen, an ihrem zentralen Ende in eine sie verbindende Lamelle der Grundsubstanz übergehen, und als Inhalt eine solide Faser besitzen, die ihrerseits eine direkte Fortsetzung des Odontoblasten ist.

Bezüglich der Richtigkeit der Behauptung, dass die Röhrchen eine solide Faser in sich einschlössen, verweise ich zunächst auf die dem ersten Teile meiner Untersuchungen angefügten Folgerungen und die an derselben Stelle erfolgte Erörterung der entsprechenden Römerschen Präparate. Ohne weiteres ergibt sich aber die Richtigkeit meiner Behauptung aus der Betrachtung der Fig. 11 b und c, in der man die Inhaltsfaser direkt aus dem isolierten Röhrchen hervorragen sieht. Ich habe anlässlich der Besprechung dieses Präparates hervorgehoben, wie selten es gelingt, die aus einer isolierten Röhre heraustretende Faser beobachten zu können. Römer gelang dies eben nie. Er fand immer nur das ganze Röhrchen isoliert und stützt auf diesen eigentlich negativen Befund seine Ansicht, dass keine Inhaltsfaser vorhanden sei.

Eine weitere Bestätigung der Existenz der Faser bilden ihre Zerfallsprodukte in isolierten Scheiden (Fig. 15 b und c).

Was den Zusammenhang der Fasern mit den Odontoblasten anlangt, so verweise ich auf Fig. 1 und 2 c, in welchen derselbe klar zutage tritt. Auch Römer gibt solche Bilder (Fig. 15 und

Fig. 20), in denen der Zusammenhang direkt zu beobachten ist. Nur identifiziert er diese Fasern mit den auf chemischem Wege isolierten Röhrchen ihres gleichen Kalibers wegen und kommt dadurch eigentlich zu seinem Schlusse, dass die Odontoblasten-Fortsätze nicht in die Scheiden hineinverliefen, sondern die Scheiden selbst wären.

Dass unter Umständen die beiden Gebilde, Scheide und Faser, ein annähernd gleiches Kaliber haben können, ist ohne weiteres zuzugeben. In frischem, nicht geschrumpftem Zustande füllt die Faser die Scheide völlig aus. Die Scheide selbst ist so dünnwandig, dass die Differenz des Durchmessers der Scheide und desjenigen der Faser unmessbar ist, d. h. in den Fehlerquellen einer mikroskopischen Messung aufgeht. Solche Fälle sind Römer bei seinen Messungen augenscheinlich unterlaufen. Ist dagegen die Faser geschrumpft, so erscheint die Differenz der beiden Durchmesser eine ganz bedeutende. Während ich den Durchmesser der isolierten Scheiden in Fig. 13 mit ungefähr $2^1/_2$—3 μ bewerten konnte, beträgt der Durchmesser der Faser in Fig. 11c höchstens $1^1/_2$ μ. Ich bemerke, dass die beiden Präparate zwei unmittelbar aufeinander folgenden Schnitten durch die Wurzel ein und desselben Zahnes entstammen. Wenn man also aus Messungen in diesem Falle einen Schluss zu ziehen berechtigt ist, so kann es nur der sein, dass Faser und Scheide verschiedene Dinge sind, beziehungsweise, dass die Fasern innerhalb der Scheiden verlaufen.

Fasern und Scheiden weisen auch rein morphologische Verschiedenheiten auf. Erstere stellt ein solides Gebilde dar, das durchaus nicht von konstantem Kaliber ist. Man sieht im Verlaufe der Fasern Anschwellungen, anderseits wieder Einschnürungen, was schon v. Ebner[1]) an isolierten Odontoblastenfortsätzen abgebildet hat. Die Scheide zeigt in leerem Zustande ein deutlich röhrenförmiges Aussehen. Ihre Konturen sind glatte, es gibt weder Ausbuchtungen noch Einschnürungen.

Endlich wäre noch folgendes zu erwähnen: Römer gedenkt wohl der die isolierten Röhrchen verbindenden Köllikerschen Lamelle und gibt auch eine Abbildung von ihr. Doch vernach-

[1]) Histologie der Zähne aus Scheff „Handbuch der Zahnheilkunde", Wien 1890, Fig. 102a.

lässigt er ihre Existenz in seinen Schlussfolgerungen vollständig, und gerade diese Lamelle ist es, die sich zwischen Scheiden und Zellen lagert und ihre Abgrenzung ermöglicht. Ich verweise zur Vermeidung von Wiederholungen auf meine diesbezüglichen früheren Ausführungen.

Indem ich derzeit Erörterungen über Natur und Genese der Scheiden unterlasse, erübrigt mir nur noch die Ergebnisse meiner Untersuchungen kurz zusammenzufassen:

I. Neumannsche Scheiden und Odontoblasten-Fortsätze (Zahnfasern) sind zwei differente, wohlcharakterisierte Gebilde.

II. Die Neumannschen Scheiden kleiden die Dentinkanälchen in der unverkalkten und in der verkalkten Zone allenthalben aus und gehen an ihrem zentralen Ende in eine von Kölliker entdeckte Lamelle über, die gegen Säuren und Alkalien ebenso widerstandsfähig ist wie die Scheiden selbst.

III. Die Scheiden besitzen wohl eine bedeutende Widerstandsfähigkeit gegen Säuren und Alkalien, doch vermögen sie der fauligen Mazeration nur im Bereiche der verkalkten Zone zu widerstehen.

IV. Die Zahnfasern gehen direkt aus den Odontoblasten hervor und verlaufen innerhalb der Neumannschen Scheiden.[1])

Herrn Hofrat von Ebner und Herrn Professor Schaffer sage ich für ihre überaus liebenswürdige und werktätige Förderung meiner Arbeit an dieser Stelle meinen ergebensten Dank.

[1]) Mit der Korrektur der vorliegenden Arbeit beschäftigt, gelangte ich zur Kenntniss einer eben erschienenen Arbeit Fasolis „Sulla struttura della dentina“ Milano 1905. Der Verfasser sagt in einem seiner Schlusssätze, dass es mittels der bekannten Methoden unmöglich ist protoplasmatische Fasern innerhalb der Zahnbeinkanälchen nachzuweisen. Er teilt dementsprechend die Römersche Ansicht. Indem ich mir vorbehalte auf das Meritorische in Fasolis Arbeit in einer späteren Publikation zurückzukommen, überlasse ich es inzwischen dem Leser, sich angesichts der voranstehenden Untersuchungen, ein Urteil über die in Betracht kommenden Fragen zu bilden.

Erklärung der Abbildungen auf Tafel XXXV.

Fig. 1 und 2. Horizontal-Schnitte durch eine Molar-Wurzel eines Affen, in Müllerscher Flüssigkeit fixiert. Innerster Abschnitt des Dentins, in Fig. 1 mit Hämatoxylin, in Fig. 2 mit Hämat.-Eosin gefärbt. a. verkalkte Zone, b. unverkalkte Zone, c. isolierte Odontoblasten, d. Zahnscheiden, e. eingeschlossener Kern, f. Zahnbeingrundsubstanz, g. Kanälchen in der unverkalkten Zone (ohne Scheide), h. Odontoblastenfortsätze (Zahnfasern). Leitz homog. Immersion $^1/_{12}$. Okul. I. Vergr. 555.

Fig. 3. Dasselbe Präparat wie Fig. 1. Äusseres Drittel des Dentins. a. Grundsubstanz, b. Scheide, c. Faser, d. scheinbares Ende der Scheide, e. Raum zwischen Faser und Scheide, durch Schrumpfung der Faser entstanden, f. Seitenästchen. Homogene Immersion $^1/_{12}$. Okul. IV. Vergr. 1000.

Fig. 4. Dasselbe Präparat wie Fig. 1. Mittleres Drittel des Dentins. a. Grundsubstanz, b. Scheiden ohne Fasern, c. Seitenästchen, die Kanälchen verbindend. Homog. Immers. $^1/_{12}$. Okul. V. Vergr. 1300.

Fig. 5. Dasselbe Präparat wie Fig. 1. Peripherster Abschnitt des Dentins. a. Grundsubstanz, b. Faser, scheinbar ohne Scheide, c. Tomessche Körnerschicht, d. Zement, e. Seitenästchen. Homog. Immersion $^1/_{12}$. Okul. IV. Vergr. 1000.

Fig. 6. Tangentialer Längsschnitt durch die Schneidezahnwurzel eines Affen. Fixiert in Müllerscher Flüssigkeit. Hämatoxylin gefärbt. Kanälchen in der unverkalkten Zone quer getroffen. a. Grundsubstanz. b. Zahnfaser, c. scheinbar wandungsloses Kanälchen mit ausgefallener Faser. Homogene Immersion $^1/_{12}$. Okul. I. Vergr. 555,

Fig. 7. Gleicher Schnitt wie Fig. 6. Kanälchen im mittleren Drittel des Dentins quergetroffen. a. Grundsubstanz, b. Scheiden ohne Fasern. Homogene Immersion. Okul. V. Vergr. 1300.

Fig. 8. Gleicher Schnitt wie Fig. 6 und 7. Kanälchen zu Beginn des äusseren Drittels des Dentins quergetroffen. a. Grundsubstanz, b. Scheide, c. Faser, d. Scheide mit ausgefallener Faser, e. Raum zwischen Faser und Scheide. Homogene Immersion $^1/_{12}$. Okul. IV. Vergr. 1000.

Fig. 9. Gleicher Schnitt wie Fig. 6, 7 und 8. Kanälchen im periphersten Teile des Dentins quergetroffen. a. Grundsubstanz, b. Faser, scheinbar ohne Scheide, c. Endverzweigung quergetroffen. Homogene Immersion $^1/_{12}$. Okul. IV. Vergr. 1000.

Fig. 10. Horizontaler Schliff durch die frische Wurzel des Schneidezahnes eines Pferdes, mit Safranin gefärbt. a. Grundsubstanz, b. leere Scheiden, c. Scheide mit Faser vollständig ausgefüllt, d. Scheide mit teilweise erhaltener Faser. Homogene Immersion $^1/_{12}$. Okul. IV. Vergr. 1000.

Fig. 11. Horizontal-Schnitt durch die Wurzel eines menschlichen Eckzahnes, in Formalin fixiert, mit Safranin gefärbt. Zupfpräparat. a. Grund-

substanz unverkalkt, b. isolierte Scheide, c. aus der Scheide herausragende Faser, d. Faser innerhalb der Scheide. Homog. Immersion $^1/_{12}$. Okul. IV. Vergr. 1000.

Fig. 12. Gleicher Schnitt wie Fig. 11. Safranin gefärbt. Pulpa vom Dentin teilweise abgezogen. a. Pulpa, b. an der Pulpa hängen gebliebene Zahnfasern, c. Fasern innerhalb der Scheide, d. Scheide, e. Grundsubstanz mit deutlich fibrillärer Struktur. Homogene Immersion $^1/_{12}$. Okul. IV. Vergr. 1000.

Fig. 13. Gleicher Schnitt wie Fig. 11 und 12, mit Safranin gefärbt und mittels Kalilauge isoliert. a. Pulpa, b. Scheide mit Faser, c. Köllikersche Lamelle im Profil, d. Scheiden mit zum Teil zugrunde gegangenen Fasern, e. offene Rinne in der Aufsicht. Homogene Immersion $^1/_{12}$. Okul. IV. Vergr. 1000.

Fig. 14. Gleicher Schnitt wie Fig. 11, 12 und 13. Safranin gefärbt. Pulpa vorsichtig entfernt, dann mittels Kalilauge isoliert. a. Köllikersche Lamelle in Flächenansicht, b. die daraus hervorgehenden Scheiden.

Fig. 15. Dasselbe Präparat wie Fig. 13. Drei Tage nach Anfertigung des Präparates. a. Scheide mit erhaltener Faser, b. Scheide mit in Zerfall befindlicher Faser, c. Zerfall der Faser weiter fortgeschritten. d. leere Scheide, Übergang der des Röhrchens zur offenen Rinne.

Über einige Pseudostrukturen der Grundsubstanz des Hyalinknorpels.[1])

Von

F. K. Studnička (Brünn).

Hierzu Tafel XXXVI.

Durch die Untersuchungen von F. C. C. Hansen (1899, 1900) wurde nachgewiesen, dass die scheinbar homogene Grundsubstanz des Hyalinknorpels, wie darauf übrigens schon Tillmanns (1877), Solger (1887) und Hammar (1894) hinweisen, aus dichtliegenden kollagenen Fibrillen besteht, welche von gewissen für den Knorpel charakteristischen Substanzen durchdrungen und dadurch unsichtbar geworden sind. Ähnlich, wie die kollagenen Fibrillen des gewöhnlichen fibrillären Bindegewebes sind auch diejenigen, welche die Grundsubstanz des Hyalinknorpels zusammensetzen, ursprünglich acidophil; die charakteristische Basophilie wenn nicht aller, so doch der überwiegenden Mehrzahl der Hyalinknorpel wird durch jene Substanzen verursacht, welche die Fibrillen unsichtbar machen, oder sozusagen „maskieren". In der Tat verliert die Knorpelgrundsubstanz, worauf Hansen hinweist, nach gewissen Reagentien unter gewissen Umständen ihre Basophilie, und lässt sich dann mit denselben Farbstoffen färben, wie das kollagene Bindegewebe. In einer solchen „demaskierten" Knorpelgrundsubstanz hat eben Hansen seine Fibrillen gefunden. Die hyaline Grundsubstanz, die sich durch die gerade von uns hervorgehobenen Eigenschaften auszeichnet, trennt voneinander vollständig die einzelnen Knorpelzellen, indem sie sich zwischen ihre Leiber entweder in ganz dünnen Schichten („Zellen-" oder „Parenchymknorpel") oder, und dies in der Mehrzahl der Fälle, in breiten Schichten (typischer Hyalinknorpel) einlagert. Die Nahrungssäfte, welche in den Knorpel eindringen, müssen sich hier von der einen Zelle zu der anderen durch diese Grundsubstanz bewegen. Nur jene

[1]) Die vorliegende Abhandlung ist eine durch Zusätze erweiterte Übersetzung einer in der Zeitschrift der böhmischen Ärzte („Časopis lékařů českých") 1904 erschienenen Arbeit.

seltenen Fälle, in denen die Zellen mittels plasmatischer Interzellularbrücken untereinander zusammenhängen, stellen Ausnahmen vor, und findet in den erwähnten Fällen der Strom der Säfte seinen natürlichen Weg entlang der eben erwähnten Fortsätze und braucht so die Grundsubstanz nicht zu passieren.[1])

Ausser den eigentlichen kollagenen Elementarfibrillen kann man nach dem Einflusse verschiedener Reagentien in der Grundsubstanz des Hyalinknorpels, sowohl der Vertebraten, wie der Cephalopoden, noch eigentümliche, faserförmige, einfache, oder durch einen Komplex von feinen Fasern gebildete (oft lamellenartige) Strukturen beobachten. Dieselben wurden lange für einen wesentlichen Bestandteil des Knorpels gehalten, doch in der neueren Zeit hat man in ihnen sehr interessante Pseudostrukturen der Knorpelgrundsubstanz erkannt (Solger, Hansen, Retterer). Diesen Pseudostrukturen, deren Entstehung gerade durch die fibrilläre Struktur der Knorpelgrundsubstanz bedingt ist, wollen wir in der vorliegenden Abhandlung unsere Aufmerksamkeit widmen.

Eine grosse Wichtigkeit wurde den eben erwähnten Pseudostrukturen in erster Reihe von jenen Forschern zugeschrieben, die sich in der früheren Zeit mit der Frage nach der eigentlichen Bedeutung der Knorpelgrundsubstanz beschäftigten, weiterhin von jenen, welche die Frage nach der Ernährung der Grundsubstanz zu lösen versuchten.[2]) Die ersteren glaubten irrtümlich

[1]) Ähnliche Fortsätze wurden in den embryonalen Knorpeln des Menschen z. B. von Retzius (1872), Petrone (1875), Budge (1879) und in der neueren Zeit von van der Stricht (1886) beschrieben. Eigentümliche, reich verzweigte Fortsätze aus den entwickelten Gelenksknorpeln des Menschen beschreibt auch Hammar (1894). Wahrscheinlich wurden solche Fortsätze an einem anderen Objekte schon von Heitzmann (1872, 1883) beobachtet; es ist nicht möglich alles, was dieser Autor zeichnet, für Artefakte zu halten (Hammar, 1894). Anastomosen der Fortsätze der Knorpelzellen an embryonalen Säugetierknorpeln beobachtete van der Stricht (1886); in den Gelenkknorpeln auch des erwachsenen Menschen fand solche in einigen Fällen Hammar (1894). Bei niederen Wirbeltieren, hauptsächlich Selachiern, sind Fortsätze der Knorpelzellen und deren Anastomosen keine Seltenheit. Eine genaue Übersicht der betreffenden Literatur findet man in den eben zitierten Arbeiten von van der Stricht und Hammar, sowie in der Abhandlung von Hansen (1900).

[2]) Die Pseudostrukturen werden, wie es scheint, zuerst in einer Arbeit von Leydig (1851) erwähnt; die erste genauere Beschreibung stammt von Bubnoff (1868).

in den Fibrillen, die sie nach Anwendung verschiedener Reagentien sahen, entweder die Elementarfibrillen, aus denen die Knorpelgrundsubstanz zusammengesetzt ist (so z. B. Baber, 1876[1]), oder Strukturelemente des Knorpels überhaupt vor sich zu sehen; die stattliche Anzahl der anderen wieder wollte in ihnen Wege erblicken, durch welche die Ernährungssäfte in das Innere der Knorpelzellen gelangen können. Es schien einer grossen Reihe von Histologen, und zwar besonders seit der Zeit, als Reitz (1868) aufmerksam machte, dass die Körnchen einer in die Blutgefässe injizierten Substanz sowohl in die Grundsubstanz, wie auch in das Innere der einzelnen Knorpelzellen gelangen können, notwendig, die Existenz solcher „Saftbahnen" (Budge) in der Knorpelgrundsubstanz anzunehmen.

Auch die Art und Weise, auf welche die einzelnen Autoren die hierher gehörenden Strukturen beschreiben, ist sehr verschieden. Lange glaubte man, dass es sich da um eine Reihe von ganz verschiedenen Strukturen handelt. Es seien hier etwa folgende wichtigeren Arten von Pseudostrukturen genannt.[2])

Feine, einzelne Zellen untereinander verbindende Linien beschrieb Bubnoff (1868), Bündelchen feiner Fibrillen z. B. Nykamp (1877), Budge (1879) und van der Stricht (1886: „interkapsuläre Fäden"). Zuckerkandl (1885) hat darauf hingewiesen, dass solchen Fibrillen oft jede Beziehung zu den Zellen abgeht. Radiär um die Zellen angeordnete Fasern haben Spina (1879) und Flesch (1880) beobachtet, mächtige Stränge und Lamellen in der Grundsubstanz z. B. Renaut (1893); es gehört hierher endlich auch die Angabe, nach welcher die ganze Grundsubstanz aus zwei verschiedenen Formationen bestehen sollte. Spina (1886) beschreibt aus dem Arytaenoid-Knorpel des Pferdes eine „weisse" Substanz, die besondere Stränge bildet und eine „gelbe", welche die Lücken zwischen der ersteren ausfüllt.

---

[1]) Die Fibrillen, welche Baber (1876) beschreibt, entsprechen sicher nicht denjenigen von Tillmanns (1877). Nur diese letzteren stellen die wirklichen Elementarfibrillen der Knorpelgrundsubstanz, oder nach Hansen, deren Bündel vor.

[2]) Die Literatur dieser Frage ist genauer, z. B. bei Wolters (1892), bei Retterer (1900) oder bei Hansen (1900) besprochen. In unserer Abhandlung werden nur die wichtigsten Daten aus der betreffenden Literatur angeführt.

Abgesehen von den Unterschieden in den Beschreibungen des Aussehens der Pseudostrukturen, gibt es, wie wir bereits angedeutet haben, auch Unterschiede in der Art und Weise, auf welche sie von den einzelnen Autoren gedeutet wurden:

Nach Bubnoff (1868) und nach Budge (1877) sollte es sich um Kanälchen handeln, welche die Zellen untereinander verbinden, und welche unter Umständen auch „Protoplasma enthalten" (Budge, 1877, „Röhrensystem").

Nach Spina (1879), Hasse (1879), Stricker (1883) und Heitzmann (1883) dürfte es sich da direkt um protoplasmatische Fortsätze handeln, mittels welcher die Knorpelzellen untereinander verbunden sind. Nach Heitzmann, dessen Angaben in der Arbeit aus dem Jahre 1872 sich jedoch auf Artefakte einer ganz anderen Art beziehen, wäre die Knorpelgrundsubstanz durch ein feines plasmatisches Netz durchsetzt, durch welches alle Knorpelzellen miteinander im Zusammenhange stehen würden.

Nach der Ansicht von Flesch (1880) handelt es sich um radiär zur Oberfläche der einzelnen Zellen entstehende Spalten („radiäre Spaltbarkeit der Grundsubstanz").

Baber (1876), Zuckerkandl (1885) und van der Stricht (1886) halten die fadenförmigen Strukturen, die sie in der Grundsubstanz finden, für den Ausdruck der eigentlichen fibrillären Struktur der Knorpelgrundsubstanz, welche durch den Einfluss der Reagentien sichtbar geworden ist. Zuckerkandl vergleicht die von ihm entdeckte Faserung mit den Fasern eines Dochtes; es soll sich um Faserungen handeln, in welchen die Ernährungssäfte leichter sich bewegen können als anderswo. Ähnliche Ansichten hat schon früher Arnold (1878), der sich jedoch auf die Resultate seiner weiter unten zu erwähnenden Injektionsversuche stützte, ausgesprochen.

Wolters (1892) hält endlich die von ihm entdeckten Strukturen nur für leichter für den Säftestrom durchdringbare Stellen in der Knorpelgrundsubstanz.

Nach diesen Autoren, denen sich auch Spronck (1887) anschliesst, handelt es sich hier um präformierte Strukturen, Spronck meint, dass da besondere in der Knorpelgrundsubstanz eingelagerte Balken vorhanden sind, die zur Bewegung der Säfte dienen.

Ganz eigentümliche, von den bisher erwähnten scheinbar vollkommen abweichende Arten von Pseudostrukturen sahen Spina (1886) und Renaut (1893). Nach Spina wäre die Grundsubstanz gewisser Knorpel keine einheitliche, sondern aus den oben erwähnten zwei Knorpelarten zusammengesetzt. Nach Renaut ist die Grundsubstanz durch ein Lamellensystem durchdrungen, welches dieser Autor mit dem Namen „Formation cloisonnante" bezeichnet.

Die Pseudostrukturen, mit denen wir uns in diesem Artikel befassen wollen, entstehen als Artefakte nach Einwirkung gewisser Reagentien auf die Knorpelgrundsubstanz, so besonders von Flüssigkeiten, welche eine Schrumpfung der Knorpelgrundsubstanz verursachen. In der Literatur wird eine ganze Reihe von solchen Reagentien erwähnt:

Bubnoff (1868) beobachtete seine „Linien" nach dem Einflusse einer schwachen Lösung der Osmiumsäure, Nykamp (1877) seine „Bahnen" nach der Einwirkung einer 5% Lösung von Ammoniumbichromat, Budge (1879) nach starker Chromsäure. Nach 1% resp. 25—30% Lösung derselben Substanz hat sie van der Stricht (1886), nach Cali causticum Hammar (1894, p. 310) gesehen.

Am besten werden die Pseudostrukturen durch Reagentien hervorgerufen, welche auf die Grundsubstanz intensiv wasserentziehend wirken. Von solchen benützte Budge (1879) Äther, und Spina (1879) gehört das Verdienst, zuerst darauf hingewiesen zu haben, dass diese Artefakte sehr leicht nach der Einwirkung von starkem Alkohol entstehen.[1]) Mit der Alkoholmethode arbeitete nach dem Beispiele von Spina auch Vogel (1883), welcher die Angaben seiner Vorgänger kontrolliert hat. Vogel benützte ausser Alkohol auch noch Äther, Kollodium und Chloroform und fand, dass der Ursprung der Pseudostrukturen direkt zu beobachten ist, wenn man auf den Rand des Deckglases, unter dem sich ein frisches Präparat befindet, einen Tropfen Alkohol gibt. Spronck (1887), der sich ebenfalls der Alkoholmethode bediente, beschreibt genauer auch die Querschnitte der Alkoholstrukturen, die er, wie seine Vorgänger

[1]) Es scheint, dass schon in der älteren Zeit einige Autoren die nach Alkoholeinwirkung entstehenden Bilder beobachtet haben, so vielleicht Leydig (1851) und Hertwig (1874).

für präformiert hielt (l. c. p. 266). Lionti (1896) und nach ihm auch Srdinko (1903) und Fibich (1903) haben die hier in Betracht kommenden Bilder an Alkoholpräparaten von menschlichen Embryonen gefunden.

Nachdem die Alkokolmethode sich am besten zum Erzeugen unserer Pseudostrukturen eignet, spricht man meistens einfach von „Alkoholfasern", wobei man jedoch darauf vergisst, dass sie ebenfalls durch andere Methoden hervorgerufen werden können. Verfasser der vorliegenden Arbeit beobachtete die betreffenden Bilder ebenso bestimmt an Präparaten, die mit Sublimat, wie an jenen, die mit Lösungen von Chromsalzen, der Müllerschen Flüssigkeit, oder endlich der Flemmingschen Lösung fixiert wurden. Besonders vorteilhaft ist für diese Zwecke die Perényische Flüssigkeit, wegen ihres Alkoholgehaltes.

Spina (1878) beobachtete seine mit Alkohol fixierten Präparate direkt in Alkohol[1]) und gibt in Übereinstimmung mit Spronck (1887) und Solger (1888) an, dass die Pseudostrukturen nach Einwirkung von Wasser oder Glyzerin schwinden; dagegen konnte ich die Pseudostrukturen auch an solchen Präparaten beobachten, die in Kanadabalsam eingelegt waren, und es sind z. B. alle die vorliegende Arbeit begleitenden Abbildungen nach solchen Präparaten gezeichnet. Wenn die Pseudostrukturen in Alkohol deutlicher erscheinen, so hat dies nur darin seine Ursache, dass hier die Lichtbrechungsverhältnisse bedeutend für sie günstiger sind als anderswo, übrigens bin ich nicht der Meinung, dass sie in Wasser durch Aufquellen verschwinden würden, wie es von den oben genannten Autoren angegeben wurde.

Der erste, der darauf hingewiesen hat, dass die „Alkoholstrukturen" eigentlich nur Artefakte sind und der seine Behauptung durch bestimmte Beweise stützen konnte, war Solger, der in den Jahren 1885 bis 1888 einige Abhandlungen über dieses Thema veröffentlich hat. Solger weist darauf hin, dass die Knorpelgrundsubstanz (wie es vor ihm Tillmanns (1877) mittels Mazeration in Kali hypermanganicum, in Trypsin, resp. in einer 10% Lösung von Kochsalz festgestellt hat) aus äusserst feinen

[1]) Spina fixierte seine Präparate in starkem Alkohol, wo sie zwei bis drei Tage belassen wurden, worauf er sie in derselben Flüssigkeit untersuchte.

Fibrillen besteht. Bei Einwirkung von Stoffen, die aus der Grundsubstanz das Wasser energisch ausziehen, wie es eben Alkohol tut, sollen äusserst feine Falten an den Fibrillen entstehen, und der Komplex dieser Falten ist es eben, der sich unserem Auge als jene „Alkoholfasern" präsentiert. Solger konnte beobachten, dass die Richtung dieser Fasern immer senkrecht zu derjenigen der Elementarfibrillen der Knorpelgrundsubstanz ist.

Etwa dieselben Ansichten, wie Solger vertreten in ihren Arbeiten auch Hammar (1894, p. 868, Taf. XXXIV, Fig. 3) und neuestens Hansen (1899, 1900)[1]; letzterer nennt die betreffenden Erscheinungen „Pseudostrukturen" und rechnet zu ihnen noch die von Bütschli beschriebene vermutliche Alveolarstruktur der Knorpelgrundsubstanz.

Ähnlich, wie nach Einwirkung der die Knorpelgrundsubstanz zusammenziehenden Flüssigkeiten können die Pseudostrukturen auch nach Einwirkung eines stärkeren Druckes auf die Knorpelgrundsubstanz entstehen (Baber 1877).

Interessant ist es, dass unsere Pseudostrukturen auch mittels Färbung nachweisbar sind. Schon Spina (1886) weist auf die verschiedene Färbbarkeit der von ihm in der Knorpelgrundsubstanz gefundenen zweierlei „Substanzen" hin. Die von ihm als „weisse" bezeichnete Formation färbt sich mit sauren Farbstoffen (Eosin), die andere, die „gelbe" wird durch alkalische (Hämatoxylin) gefärbt. Hierher gehört auch die Beobachtung von Kabrhel (1887), welcher die Pseudostrukturen an mit Hämatoxylin gefärbten Präparaten in Form von ungefärbten Strängen gefunden hat, und endlich jene von Wolters (1892), welcher zeigte, dass die in der Form von „Saftbahnen" die einzelnen Zellen untereinander verbindenden Pseudostrukturen sich anders färben, als die übrige Knorpelgrundsubstanz. Wolters fixierte seine Präparate mit Alkohol und färbte sie mit einem sauren Farbstoffe, dem Tropäolin und einem alkalischen, dem Methylviolett. Die Pseudostrukturen hatten an solchen Präparaten das Aussehen von intensiv gelben, in der blau gefärbten hyalinen Knorpelgrundsubstanz befindlichen Strängen.

---

[1]) Hansen (1900) nimmt an, dass die Pseudostrukturen auch durch ein dichteres Aneinanderlegen der Fibrillen beim Schrumpfen des Knorpels entstehen können.

Auch diese verschiedene Färbbarkeit der Knorpelgrundsubstanzen lässt sich, wie Hansen (1900) und Schaffer (1903) betonen, auf eine natürliche Weise erklären. Die hyaline Knorpelgrundsubstanz kann, wie schon anfangs erwähnt wurde, ihre sekundäre Basophilie einbüssen und wieder acidophil werden. Es geschieht dies vorzüglich an jenen Stellen, wo die Elementarfibrillen, wie dies eben in den Pseudostrukturen der Fall ist, geschrumpft sind. Hier werden die Pseudostrukturen sehr oft, jedoch, wie wir zeigen werden, nicht in allen Fällen acidophil. Schaffer und vor ihm schon Hammar wiesen darauf hin, dass sich auch jene Acidophilie und Basophilie, die Spina in gewissen Hyalinknorpeln beobachtet hat, auf die eben angedeutete Weise erklären lässt, indem es sich hier auch um eine verschiedene Reaktion der geschrumpften Teile des Knorpels (der „weissen" Formation) und der unveränderten Teile (der „gelben" Formation) handle.

Eine andere Methode zum Nachweise unserer Pseudostrukturen besitzen wir in der Anwendung von Argentum nitricum. Von den älteren Autoren muss hier Flesch (1881) genannt werden, der auf der Grundlage von Bildern, die er in seinen Präparaten erhielt, zu der Ansicht kam, dass es sich um senkrecht an die Oberfläche der einzelnen Zellen gerichtete Spalten handelt. Von neueren Autoren sei hier auch Fusari (1896) erwähnt. Derselbe legte seine Präparate auf eine Stunde in eine 1% Lösung von Argentum nitricum, entwässerte sie, montierte sie in Balsam und liess auf sie durch längere Zeit Sonnenstrahlen einwirken. An den so behandelten Präparaten sieht man von einer zur anderen Zelle sich hinziehende Bahnen, welche Fusari für präformiert hält. Was die eigentliche Bedeutung der nach Silberbehandlung sichtbaren Strukturen betrifft, so ist es höchstwahrscheinlich, dass es sich um ganz solche Schrumpfungen in der Knorpelgrundsubstanz handelt, wie man sie z. B. an den Alkoholpräparaten beobachtet hat; dieselben haben sich wahrscheinlich durch Einwirkung der oben genannten Reagentien oder des Alkohols, der zum Entwässern der Präparate benützt wurde, gebildet, und wurden durch Niederschläge des Silbers geschwärzt.

Auch nach Goldchlorid entstehen in der Knorpelgrundsubstanz gewisse Strukturen; doch ist es nicht möglich sich über die betreffenden Bilder immer mit Bestimmtheit auszusprechen.

Heitzmann (1872) bildet ganz eigentümliche Netze ab, welche er nach Einwirkung von Goldchlorid (aber auch von Argentum nitricum) erhielt und die den „Alkoholstrukturen" nicht zu entsprechen scheinen, sodass es sich in diesem Falle um Pseudostrukturen ganz eigener Art handeln dürfte. Ausser diesen Strukturen zeichnet Heitzmann an einigen seiner Abbildungen wirkliche Fortsätze der Knorpelzellen. In einer neueren Arbeit liefert Heitzmann (1883) endlich Abbildungen von Strukturen, die wahrscheinlich den Alkoholstrukturen entsprechen. Ausser Heitzmann hat auch Hammar mit Goldchlorid gearbeitet und hat dieser Autor in Gelenkknorpeln eigentümliche, strauchförmig sich verästelnde Fortsätze der Knorpelzellen gesehen, welche an die immer gerade verlaufenden Alkoholfasern nicht im geringsten erinnern und sicher plasmatischer Natur sind.

Von den Methoden, auf deren Grundlage einzelne Autoren auf das Vorhandensein bestimmter, die Zellen untereinander verbindenden Saftbahnen geschlossen haben, seien hier zuletzt die Injektionsmethoden genannt. Man injizierte verschiedene Farbstoffe, teils in Lösung, teils in einer Flüssigkeit suspendiert in den Tierkörper und es wurde beobachtet, wie sich dieselben in der Knorpelgrundsubstanz verbreiten. Wie darauf gleich hingewiesen wird, lassen sich mit Hilfe dieser Methode in der Knorpelgrundsubstanz ganz ähnliche Pseudostrukturen hervorrufen, wie die früher besprochenen.[1])

Die ersten hierher gehörenden Beobachtungen sind die von Reitz (1868); Injektionen von Zinnober in die Vena jugularis des Kaninchens. Dieser Autor fand, dass die einzelnen Körnchen der injizierten Substanz in die Grundsubstanz und in die Knorpelzellen gelangen; die Wege jedoch konnte er nicht entdecken, auf welchen sie dorthin gelangt sind. Die Richtigkeit dieser Beobachtung wurde von einer Reihe von Autoren bestritten, von anderen wieder bestätigt, so z. B. von Hutob (1871).

Nykamp (1877) sah nach Injektionen von Indigo die Körnchen des Farbstoffes nur vereinzelt in der Grundsubstanz; bestimmtere von einer zur anderen Zelle verlaufende Reihen von diesen Körnchen konnte er nur an wenigen Stellen beobachten.

[1]) Eine Übersicht der älteren Literatur über diesen Gegenstand findet man z. B. bei Flesch (1880, p. 10), der neueren z. B. bei Retterer (1900, p. 501).

Für den Nachweis bestimmter Saftbahnen waren diese Befunde nicht genügend, obzwar Nykamp selbst auf Grundlage derselben die Existens solcher Bahnen annahm.

Mit Hilfe von indigoschwefelsaurem Natron versuchte Arnold (1878) die Saftbahnen am Froschknorpel nachzuweisen, doch auch er konnte ausser radiär angeordneten Streifen in den Knorpelkapseln keine bestimmte Bahnen finden. Die von ihm in der Grundsubstanz beschriebenen Streifen waren nicht so regelmässig angeordnet, dass man sie für präformierte Kanälchen halten könnte, und Arnold meint daher, dass sich die Nährsäfte in den Lücken zwischen den einzelnen Elementarfibrillen der ganzen Grundsubstanz verbreiten.

Scheinbar mit Erfolg begleitet waren die Versuche von Budge (1879). Dieser Autor trieb in das Innere der Knorpelgrundsubstanz auf der entblössten Oberfläche des Gelenkknorpels unter starkem Drucke gewisse Substanzen: Berliner Blau, resp. eine Lösung von Asphalt in Chloroform oder in Terpentin hinein. Der Wert dieser Versuche ist sehr problematisch; die „Saftbahnen", die es ihm mit der Hilfe seiner Methode nachzuweisen gelungen ist, erinnern auffallend an die „Alkoholfasern", und es handelt sich sicher um mit diesen identischen Gebilde. Ihre Entstehung verdanken sie jedenfalls der Einwirkung der injizierten Stoffe, besonders dem Terpentin und Chloroform und vielleicht auch dem bei der Injektion angewendeten Drucke.

Von den weiteren hierher gehörenden Angaben sollen hier die Versuche von Spina (1879) angeführt werden. Spina injizierte in die lymphatischen Säcke des Frosches eine Lösung von Ammoniakkarmin und konnte dann im Inneren des Knorpels und zwar im Inneren der vermutlichen Fortsätze der einzelnen Knorpelzellen kleine Karminkörnchen sehen. Die betreffende Beobachtung lässt sich etwa auf folgende Weise erklären: Die einzelnen Körnchen des Farbstoffes sind entweder auf irgend welche Weise in das Innere der Knorpelgrundsubstanz eingedrungen, oder, was vielleicht wahrscheinlicher ist, sie haben sich hier bei der Übertragung des Knorpels behufs mikroskopischer Untersuchung in Alkohol abgesetzt. Die Pseudostrukturen haben sich dann um jene Körnchen herum und zwischen den einzelnen von ihnen gebildet, ganz so, wie sie anderswo an der Peripherie der Knorpelzellen entstehen. Vogel (1883) wiederholte die Versuche

Spinas, die nach unserer Ansicht das Vorhandensein von Saftkanälen keinesfalls beweisen, es ist ihm jedoch nicht gelungen, dieselben Resultate wie Spina zu erzielen.

In der neuesten Zeit wurden zum Zwecke des Feststellens der Art und Weise, wie sich die Säfte in der Knorpelsubstanz verbreiten von Retterer (1899, 1900) einige Versuche vorgenommen. Retterer liess auf den entblössten Rippenknorpel junger Säugetiere durch längere Zeit eine konzentrierte Lösung von Methylenblau einwirken, und untersuchte dann den frischen Knorpel an Schnitten. Die so gewonnenen Präparate zeigten eine intensiv schwarzblau gefärbte Peripherie, während gegen das Zentrum des Schnittes zu die Färbung allmählich abnahm. Von bestimmten Saftbahnen, welche der Farbstoff doch sicher zu seiner Verbreitung benützen würde, konnte nicht die geringste Spur nachgewiesen werden.

Wie aus der Einleitung zu unserer Abhandlung ersichtlich ist, kann die Frage nach der Bedeutung jener nach der Einwirkung der verschiedensten Reagentien und besonders nach Alkohol zum Vorschein kommenden Zeichnungen in der Grundsubstanz des Hyalinknorpels für definitiv gelöst gehalten werden. Entscheidend waren hier die Untersuchungen Solgers, durch welche bestimmt nachgewiesen wurde, dass es sich hier um durch Schrumpfung der Knorpelgrundsubstanz entstehende Artefakte handelt. Trotzdem werden von Zeit zu Zeit jene Artefakte von neuem beschrieben und als Saftbahnen des Knorpels erklärt; auch in einigen Lehrbüchern werden sogar noch jetzt diese „Saftbahnen“ erwähnt.

Ich führe in den folgenden Zeilen einige eigene, auf die betreffenden Pseudostrukturen sich beziehende Beobachtungen an; es werden durch dieselben die Angaben von Solger in vollem Umfange bestätigt, und es wird dabei auch auf einige bisher wenig beachtete Eigentümlichkeiten jener Pseudostrukturen hingewiesen.

Für die Beurteilung der eigentlichen Bedeutung der Pseudostrukturen ist die Vergleichung der Richtung, in der sie in der Grundsubstanz verlaufen mit derjenigen der Elementarfibrillen sehr wichtig. Meine Beobachtungen, von welchen ich in folgenden

Zeilen referieren werde, beziehen sich auf solche Knorpelpartien, in denen die Verhältnisse der Lagerung der Elementarfibrillen sehr einfach sind, so auf sehr dünne Knorpellamellen, in denen die meisten Fibrillen in einer und derselben Richtung verlaufen (Skleralknorpel) oder auf Knorpelpartien, die zwar grösser sind, in denen jedoch der Verlauf der Elementarfibrillen sehr leicht kenntlich ist (Schädelknorpel der Selachier.) Beide von mir untersuchten Knorpelarten zeichnen sich ausserdem dadurch aus, dass man an ihnen leicht erkennen kann, in welcher Richtung die Grundsubstanz schrumpft.

In den Skeralknorpeln, die im Vorangehenden an erster Stelle angeführt wurden, handelt es sich um dünne Lamellen des Knorpelgewebes, von denen man annehmen muss, dass sie sowohl in der Phylogenese wie auch in der Ontogenese (dies letztere kann man jedenfalls nur bei Selachiern beobachten!) durch eine Umwandlung des fibrösen Bindegewebes entstanden sind. Sehr interessante Verhältnisse, welche hier an erster Stelle besprochen werden sollen, habe ich in den Skleralknorpeln einiger Teleostier beobachtet. Wie es aus der Abhandlung von Langerhans (1865), in welcher die Skleralknorpel zahlreicher Teleostier beschrieben werden, bekannt ist, bestehen bei dieser Gruppe die Skleralknorpel oft nur aus einer einzigen Schichte von rundlichen Knorpelzellen, welche voneinander durch dünne Schichten von Grundsubstanz getrennt sind, und nur an ihrer äusseren und inneren Oberfläche mächtigere Schichten einer hyalinen und scheinbar strukturlosen Grundsubstanz aufweisen (Vergl. die Fig. 1). In anderen Fällen liegen die Zellen in zwei oder mehreren Schichten und die peripheren Grundsubstanzschichten sind nicht oder wenigstens relativ nicht so stark entwickelt. Endlich, so in den Skleralknorpeln der Selachier, Amphibien und Vögel, sind die Knorpelzellen ähnlich angeordnet, wie in gewöhnlichen Knorpeln, und die Randschichten der Knorpelgrundsubstanz treten hier nicht mehr in auffallenderer Weise auf (Vergl. Fig. 2).

Sehr interessant ist das Verhalten der Pseudostrukturen in den eben besprochenen Knorpeln. Wir führen hier zuerst einen Fall an, in dem alle Knorpelzellen in einer einzigen Schichte gelagert sind; so bei dem Skleralknorpel von Cepola rubescens.

An unseren mit der Perényischen Flüssigkeit fixierten[1]) und in Celloidin geschnittenen Präparaten beobachten wir, dass das Auge sehr stark geschrumpft ist. An sehr vielen Stellen ziehen sich durch die ganze Dicke des Knorpels glänzende dunkle Bänder, welche nach der Doppelfärbung mit einem sauren und einem basischen Farbstoffe, z. B. mit Hämatoxylin und nach van Giesson, ein wenig den sauren Farbstoff aufnehmen, während sich die übrige Grundsubstanz mit dem basischen (Hämatoxylin) färben lässt. Die erwähnten Bänder gehen von der einen Oberfläche des Knorpels aus, und man kann sie durch die Grundsubstanz zwischen den Zellen bis zu der Oberfläche der entgegengesetzten Seite verfolgen, anderesmal endigen sie an der Peripherie einer Knorpelzelle. Sehr oft kann man in dem zuletzt angeführten Falle ein solches Band an der entgegengesetzten Seite der Zelle weiter in die Grundsubstanz verfolgen. Die betreffenden Strukturen sind entweder fadenförmig, oder, und dies sehr oft, lamellenartig; sie durchsetzen dann grössere Partien der Grundsubstanz. Es handelt sich entweder um einzelne Fasern, welche vereinzelt vorkommen und etwa den „Linien" Bubnoffs entsprechen, oder um ganze Bündel von Fibrillen, die den „Saftbahnen" Budges, oder den „Intercapsularfasern" von van der Stricht zu entsprechen scheinen. Solche Fasern hängen sehr oft netzartig untereinander zusammen. Dort, wo es sich um grössere Grundsubstanzpartien durchsetzende Lamellen handelt, entsprechen diese etwa der „Formation cloisonnante" von Renaut.

Endlich begegnet man, und zwar nicht selten auch solchen Fällen, in denen grosse Partien der Grundsubstanz wie zerfasert erscheinen und sich den Farbstoffen gegenüber anders verhalten als die übrige Knorpelgrundsubstanz. In diesen Fällen haben wir ein vollständiges Analogon der Spinaschen zweierlei „Knorpelformation", des „gelben" und „weissen" Knorpels dieses Autors

[1]) Ich mache hier auf den Umstand aufmerksam, dass man die Pseudostrukturen nicht an allen Präparaten beobachten kann. Ein mit der (Alkohol enthaltenden) Perényischen Flüssigkeit fixiertes Präparat zeigte z. B. eine grosse Menge der Pseudostrukturen, während man solche an einem anderen, mit der Müllerschen Flüssigkeit fixierten Präparate, an dem das Auge fast überhaupt nicht geschrumpft war, nicht finden konnte, obzwar sonst, wie oben gesagt wurde, auch diese Flüssigkeit die Pseudostrukturen hervorzurufen fähig ist.

vor uns. Diese Beobachtung ist deshalb sehr interessant, weil es sich da um einen Knorpel handelt, dessen Zellen nur eine einzige Schichte bilden.

Die wahre Natur aller bisher erwähnten Zeichnungen ist am besten zu begreifen, wenn man darauf Rücksicht nimmt, an welchen Stellen des Präparates sie am häufigsten zu finden sind. In jedem Falle kann man jene Zeichnungen an solchen Stellen finden, wo die dünne Knorpellamelle des Skleralknorpels gebogen ist und eine Falte bildet. Sie treten hier desto auffallender auf, je schärfer eine solche Falte ist; in einem solchen Falle sieht hier die Grundsubstanz oft wie zerfasert aus. Man kann mit voller Bestimmtheit beobachten, dass jene Zeichnungen besonders an der Konkavität solcher Falten sehr ausgesprochen sind, während sie an der konvexen Seite weniger stark zum Vorschein kommen und oft ganz fehlen. Diese Erscheinung ist am besten an solchen Stellen zu beobachten, wo der Skleralknorpel an dem Querschnitte S-förmig gebogen ist; einmal sind hier die fadenförmigen und lamellenartigen Zeichnungen an der inneren, ein anderesmal an der äusseren Oberfläche des Skleralknorpels vorhanden.

Jedenfalls kommen unsere Zeichnungen auch an solchen Stellen, wo der Knorpel keine Falten bildet, wenigstens keine solchen, die für unser Auge sichtbar wären, vor. In solchen Fällen handelt es sich jedoch immer um vereinzelte Fasern oder Lamellen, während an den früher erwähnten Falten solche in grosser Menge vorhanden waren.

Aus dem Angeführten wird jetzt vollkommen klar, auf welche Weise die von uns beschriebenen Zeichnungen ihren Ursprung genommen haben. Bei der Fixation und der folgenden Entwässerung schrumpft der Augapfel durch den Verlust des Wassers bedeutend, und es bilden sich dabei an der Sklera unregelmässige Falten. Diese Falten entstehen, wie wir sahen, passiv, doch ist es nicht ausgeschlossen, dass der Skleralknorpel selbst, ohne Rücksicht auf den Inhalt des Auges, durch den Einfluss der Fixierungs- und Entwässerungsflüssigkeiten schrumpfen kann. Die feinen Fibrillen, aus denen die Knorpelgrundsubstanz besteht, die man jedoch an gewöhnlichen Präparaten nicht sieht, schrumpfen bei der Faltenbildung, und es geschieht dies, wie selbstverständlich, am stärksten dort, wo sich die Konkavität der Falten befindet.

Alle die eben erwähnten Pseudostrukturen entstehen, wie selbstverständlich, entweder senkrecht auf die Oberfläche des Skleralknorpels, oder wenigstens ist der Winkel, unter dem sie zur Oberfläche desselben verlaufen, nicht zu scharf. Diese Richtung der Pseudostrukturen ist durch die Art der Lagerung der einzelnen Fibrillen in dem Skleralknorpel leicht erklärlich, indem die letzteren parallel mit der Oberfläche des Skleralknorpels verlaufen.

Dass der Verlauf der Elementarfibrillen wirklich ein paralleler mit den beiden Oberflächen des Skleralknorpels ist, davon kann man sich durch direkte Beobachtungen überzeugen, doch auch dort, wo solche fehlen, kann folgende einfache Erwägung genügen. Der Skleralknorpel bildet den Ersatz der fibrösen Sklera, und ist, wie man an Selachiern beobachtet, in der Tat auch aus dem an dieser Stelle früher befindlichen (embryonalen) fibrösen Bindegewebe entstanden, in dem die kollagenen Fibrillen alle in einer und derselben Richtung, parallel mit der Oberfläche der Sklera verliefen. Ähnlich verlaufen in den Skleralknochen, in denen sich der Verlauf der Fibrillen direkt beobachten lässt, dieselben parallel mit der Oberfläche.

Die Pseudostrukturen, deren Eigenschaften ich an dem gerade beschriebenen Falle von Cepola rebescens hervorgehoben habe, kann man in der Sklera der Teleostier und der Selachier sehr oft finden; ihr Vorhandensein ist, wie wir zeigten, immer nur durch die Fixierung bedingt.[1])

Sehr lehrreich sind jene Fälle, in denen es sich um einen Knorpel handelt, welcher reichliche Mengen von regelmässig verteilten Zellen enthält. Ich habe solche Knorpeln bei Acanthias und bei Anas domestica mit Rücksicht auf die Pseudostrukturen untersucht. Auch hier waren es die Konkavitäten der Falten der Sklera in dem mässig geschrumpften Auge, welche jene Pseudostrukturen enthielten, während die den Konvexitäten

[1]) Wahrscheinlich hat solche Pseudostrukturen schon Langerhans (1865) beobachtet, wie davon die folgende Stelle seiner Arbeit spricht: „Ausgezeichnet ist der Skleralknorpel der meisten Fische durch fibröse Septa, welche der Interzellularsubstanz angehören und in verschiedenen Richtungen sich durchkreuzend dieselbe durchziehen.“ Auch Arnold (1878) führt aus dem Skleralknorpel der Frösche „Fibrillen und Fibrillenbündel, welche die ganze Dicke des Knorpels durchsetzen“ an.

näheren Partien von ihnen vollkommen frei waren (vergl. Fig. 2). Während in dem vorangehenden Falle bei Cepola rubescens, in dem die Zellen in einer einzigen Schichte lagen, die Pseudostrukturen unabhängig von der Anordnung der Zellen angeordnet waren, ziehen in dem vorliegenden Falle die Pseudostrukturen in der Gestalt von Bündeln feinster Fibrillen von einer Zelle zur anderen hin. Solche Bündel sind mit den „Saftbahnen" Budges identisch, und sie verlaufen überall senkrecht auf die Oberfläche des Skleralknorpels und sind dementsprechend auch senkrecht auf die Richtung der denselben zusammensetzenden Elementarfibrillen gelagert.

Ausser dem Skleralknorpel wurden mit Rücksicht auf die Pseudostrukturen die Knorpel des Primordialkraniums einiger Knochenfische und einiger Selachier untersucht.

In einem der untersuchten Fälle, bei Belone acus handelte es sich um die umfangreiche Knorpelpartie, welche hier das vorderste Ende (Rostrum) des Primordialkraniums bildet. Die Zellen dieses Hyalinknorpels sind an dessen Peripherie im ganzen abgeflacht und mit der Oberfläche parallel gelagert, im Innern des Knorpels sind die Zellen rundlich, sehr oft finden sich hier aber auch spindelförmige vor, die zum Unterschied von denen an der Peripherie senkrecht zur Oberfläche verlängert sind. Was die Pseudostrukturen betrifft, so sind in den peripheren Knorpelpartien die Pseudostrukturen fadenförmig oder lamellenartig, und verlaufen von der Peripherie des Knorpels zum Zentrum, also senkrecht zur Richtung, in welcher wie wir sahen die Knorpelzellen verlängert waren. Durch einige von ihnen werden die einzelnen Knorpelzellen untereinander verbunden, doch findet man auch solche, deren Verlauf den Zellen auffallend ausweicht. Im Inneren des Knorpels verlaufen die Pseudostrukturen in einer ganz anderen Richtung; alle sind hier parallel untereinander und parallel auch mit der Oberfläche des Knorpels.

Sowohl im Zentrum, wie an der Peripherie findet man unter den Pseudostrukturen zweierlei verschiedene Gebilde:

An einigen Stellen kommen vereinzelte Fasern vor, welche eine Zelle mit der anderen verbinden; solche entsprechen den Bubnoffschen „Linien", anderswo treten wieder ganze Bündel von Fasern: die „Saftbahnen" Budges, auf, oder die aus allen Seiten der einzelnen Zellenkörper ausstrahlenden Fasern, die

„Fortsätze“ Spinas; ferner mächtige, oft intensiv mit Hämatoxylin sich färbende Lamellen[1]): die Renautsche „Formation cloisonnante“ oder endlich die mehrmals schon erwähnte Spinasche „zweierlei Formation“ des Knorpels. An unseren Abbildungen 3 und 4 sind wenigstens einige von den eben erwähnten Zeichnungen, die man an einem und demselben Präparate nebeneinander sehen kann, dargestellt. Da einzelne dieser Pseudostrukturen allmählich ineinander übergehen, ist nicht schwer zu zeigen, dass es sich überall um eine und dieselbe Erscheinung, um Schrumpfungen der Knorpelgrundsubstanz handelt. Ein Zufall erlaubte uns in unserem Falle gleichzeitig mit den Pseudostrukturen auch die Elementarfibrillen und die Richtung in der diese gelagert sind zu beobachten. Etwa in der Mitte des ganzen von uns untersuchten Knorpelstückes befand sich zufälligerweise eine pathologisch veränderte Gewebspartie in der die Grundsubstanz erweicht und stark zerfasert war. An dieser Stelle konnte man deutlich sehen, wie die Elementarfibrillen im Zentrum des Knorpels senkrecht zu dessen Peripherie, und somit auch senkrecht zur Richtung der Pseudostrukturen verlaufen. Die eben erwähnten Verhältnisse sind in unserer Fig. 3 dargestellt (unten in der Abbildung). An der Peripherie des Knorpels verlaufen die Fibrillen parallel mit derselben und senkrecht zur Richtung der daselbst sich befindlichen Pseudostrukturen.

Erwähnenswert ist die Lage und die Gestalt der Knorpelzellen. An der Oberfläche des Knorpels sind die Zellen meistens abgeflacht, wobei ihre flachen Seiten parallel mit der Oberfläche des Knorpels und dem Perichondrium gelagert sind, in der Tiefe findet man an vielen Stellen lange spindelförmige und oft durch Fortsätze untereinander verbundene Zellen (Fig. 3). Diese Zellen liegen mit ihrer Längsachse senkrecht zu dem Perichondrium. Die Gestalt der Knorpelzellen ist in diesem Falle durch die Richtung, in welcher die Fibrillen der Grundsubstanz verlaufen, bedingt; die Pseudostrukturen liegen dann immer senkrecht zur Längsachse der Knorpelzellen.[2]) Diese Erscheinung ist deshalb nicht ohne Wichtigkeit, da sie auch in solchen Fällen ein Urteil

[1]) Während die Pseudostrukturen manchmal acidophil werden, können sie sich in anderen Fällen auch stark mit Hämatoxylin färben.

[2]) Diese meine Befunde stimmen mit den Befunden von Solger (1888, p. 314) überein.

abgibt, in denen die Fibrillen nicht sichtbar sind und sich nicht darstellen lassen. Unsere Fig. 5 stellt z. B einen Knorpel vor, in dem man aus der Gestalt der Zellen und der Richtung, in der die Pseudostrukturen verlaufen, leicht die Lagerung der Elementarfibrillen erkennen kann. Die an dieser Stelle hervorgehobene Erscheinung ist übrigens an zahlreichen Abbildungen in der Literatur dargestellt und es ist ziemlich auffallend, dass keiner der früheren Untersucher der Pseudostrukturen auf sie nicht bereits hingewiesen hat.

Genau dieselbe Anordnung der Pseudostrukturen, wie in dem eben besprochenen Falle wird man z. B. in dem knorpeligen Kranium von Acanthias finden. Auch hier ist die Bauweise des Knorpelgewebes komplizierter als wir es in den Skleralknorpeln beobachtet haben. Die Fibrillen verlaufen hier nicht alle in derselben Richtung, wie im letzteren Falle, sondern in der Nähe der Oberfläche parallel mit den Fibrillen des Perichondriums, in der Tiefe dagegen senkrecht zu ihnen.[1])

Dieselben Verhältnisse, wie in den Schädelknorpeln der niederen Wirbeltiere beobachtet man auch im Cephalopodenknorpel.[2]) Namentlich bietet der Rückenknorpel dieser Tiere eine gute Übersicht. Die Zellen sind hier grösstenteils in die Länge ausgezogen, und mit langen untereinander anastomosierenden Fortsätzen versehen; ausser ihnen lassen sich an vielen Stellen in der sonst nicht veränderten Grundsubstanz gleichzeitig (!) die Fibrillen und die zu ihnen senkrecht verlaufenden Pseudostrukturen beobachten.

In unserer Fig. 6 liefern wir eine schematische Abbildung, welches alles das darstellt, wovon bisher gesprochen wurde. An der linken Seite der Abbildung finden sich Fibrillen der Grundsubstanz, an der rechten die Pseudostrukturen. Es ist sehr auffallend, dass die Richtung, in der die Pseudostrukturen verlaufen, im ganzen

[1]) Ich mache hier darauf aufmerksam, dass der Knorpel nicht das einzige Stützgewebe ist, das eine solche Anordnung der Elementarfibrillen aufweist. So sieht man im Vorknorpelgewebe („vesiculöses Stützgewebe" nach Schaffer), welches im Körper einiger niederen Wirbeltiere die gleiche Rolle wie der Knorpel spielt, eine ähnliche Anordnung der kollagenen Fibrillen sehr deutlich, da hier dieselben nicht maskiert sind.

[2]) Die Pseudostrukturen aus dem Cephalopodenknorpel hat genauer Velich (1892) beschrieben. Diesem Autor ist es gelungen, bei Cephalopoden sogar auch die „zweierlei Formation" des Knorpels (Spina) zu finden.

mit der Richtung übereinstimmt, in welcher sich die Nährsäfte, welche in den Knorpel eindringen, bewegen müssen; auch diese dringen ja doch senkrecht zur Peripherie des Knorpels in denselben hinein. Dieser ganz zufällige Umstand bestärkte viele älteren Autoren in ihrer Annahme, dass die in Rede stehenden Zeichnungen den Saftbahnen des Knorpels entsprechen. Spronck, welcher die Richtung des Verlaufes der Pseudostrukturen genauer studierte (1887, p. 264), äussert sich über dieselben (l. c. p. 268) „. . . dass ihre Anordnung im Gelenkknorpel gerade ganz bildlich die Wege anzeigt, welchen die Ernährungsflüssigkeit beim Eindringen in den Knorpel folgen kann".

Zur Verhütung von Missverständnissen bemerke ich gleich hier, dass mir auch solche Fälle bekannt sind, in denen die Pseudostrukturen an der Oberfläche des Knorpels parallel mit dieser gelagert sind, und die somit gegen die oben angeführte Behauptung zu sprechen scheinen. Wenn man in solchen Fällen auf alle Umstände Rücksicht nimmt, erkennt man, dass hier die Fibrillen des Knorpels wirklich senkrecht zu dessen Oberfläche verlaufen, sodass die oben erwähnte Lage der Pseudostrukturen nicht unnatürlich ist.[1]) Ich mache endlich auch darauf aufmerksam, dass man sehr leicht wirkliche, in Bündel vereinigte kollagene Fibrillen für Pseudostrukturen halten kann, wenn dieselben nämlich ausnahmsweise im Knorpel (am Rande desselben![2]) sichtbar sind. Eine solche Verwechslung ist deshalb leicht möglich, da sich die Pseudostrukturen unter Umständen mit denselben Farbstoffen färben lassen, wie das kollagene Bindegewebe.

Aus allem dem, was im Vorangehenden angegeben wurde, geht hervor, dass man aus der Richtung, in welcher die Pseudostrukturen angeordnet sind, auf den Verlauf der Fibrillen in der Knorpelgrundsubstanz mit grosser Berechtigung schliessen kann. Es seien hier noch einige weitere einschlägige Beispiele erwähnt: Viele Autoren führen an, dass die Pseudostrukturen radiär um die im Knorpel verlaufenden Blutgefässe angeordnet zu sein pflegen, und halten dies für einen Beweis, dass es sich hier um

[1]) Vielleicht handelt es sich in einigen solchen Fällen doch um Pseudostrukturen, die durch Annähern der Fibrillen aneinander ihren Ursprung genommen haben?

[2]) Ich habe auch Fälle beobachtet, in denen Bündel von unveränderten Fibrillen tiefer im Knorpel sich befanden.

Saftbahnen handle: Von unserem Standpunkte aus betrachtet, ist es leicht erklärlich, warum sie so angeordnet sein müssen. Die Bindegewebsfasern verlaufen überall, auch im gewöhnlichen fibrillären Bindegewebe parallel mit der Oberfläche der Blutgefässe, und es ist auf diese Weise klar, dass dann die Pseudostrukturen radiär zur letzteren angeordnet sein müssen. Einen anderen Fall, den wir hier ebenfalls angeben wollen, finden wir in den knorpeligen Neuralbogen z. B. von Acipenser. Die kollagenen Fibrillen sind in diesen Knorpelstücken meist parallel zu ihrer Oberfläche gelagert, die Pseudostrukturen dagegen alle senkrecht zu ihr, daher quer durch die ganze Dicke des Knorpels.

Sehr interessant ist es, dass man den von uns in der vorliegenden Abhandlung beschriebenen Pseudostrukturen vollkommen entsprechende auch in andern Geweben als dem Knorpelgewebe beobachten kann. Es sind dies z. B. das fibröse Bindegewebe, das Knochengewebe und endlich die quergestreiften Muskelfasern.

Schon Spronck (1897) erwähnt, jedenfalls aber nicht bestimmt genug, dass man die Alkoholstrukturen, die er irrtümlich für präformiert hält, in das den Knorpel umgebende fibrilläre Bindegewebe des Perichondriums verfolgen kann (1887, p. 268); eine ähnliche Angabe findet man bei Solger (1888, p. 320). Meine eigenen Untersuchungen beziehen sich auf Bindegewebe einer ganz anderen Art; so konnte ich sehr deutliche Pseudostrukturen in Form von mannigfaltig sich verzweigenden Fasern und von Bündeln von solchen in der festen fibrösen Scheide der Chorda dorsalis, z. B. von Acipenser oder Ceratodus beobachten. Die überall parallel verlaufenden kollagenen Fibrillen der fibrösen Chordascheide liegen sehr dicht nebeneinander; durch ihre Schrumpfung bei der Einwirkung von Fixierungsflüssigkeiten entstehen die ganze Dicke der Chorda durchsetzende, strangartige Pseudostrukturen.

Genau dieselbe Beobachtung konnte ich mehrmals am Knochengewebe machen, namentlich bei dünnen einfachen, der Knochenzellen noch entbehrenden Knochenlamellen, wie man solche im Schädel der Knochenfische findet. An den mit verschiedenen Flüssigkeiten fixierten Präparaten konnte ich teils fadenförmige, oder durch Bündel von Fasern gebildete Pseudostrukturen beobachten, welche die Knochenlamellen quer durchsetzten; sogar eine vollkommene Analogie mit der Spinaschen

„zweierlei Formation“ des Knorpelgewebes kam hier vor. In einem Falle, bei Cepola rubescens, sah ich, dass die Pseudostrukturen eines Schädelknochens ihre Fortsetzung in einem in der Nähe befindlichen Knorpel finden, obzwar dieser vom letzteren durch eine bindegewebige Schichte getrennt war.

Endlich soll noch ein Analogon der Pseudostrukturen in quergestreiften Muskelfasern erwähnt werden: die dicht aneinander liegenden und parallel verlaufenden Fibrillen der quergestreiften Muskeln schrumpfen, wie man sehr oft beobachten kann, bei der Fixation stellenweise zusammen, und man findet dann an solchen Stellen, quer oder schief durch die ganze Dicke der Faser verlaufende, durch Faltung der Elementarfibrillen bedingte Bänder, die den in den verschiedenen Stützsubstanzen beobachteten Pseudostrukturen vollkommen entsprechen, die jedoch ihre Ursprungsweise leicht erkennen lassen. Diese zuletzt erwähnten Bilder sind den Untersuchern des Muskelgewebes jedenfalls allgemein bekannt; keiner von ihnen war in Verlegenheit, wohin sie einzureihen wären, während die viel schwieriger zu erklärenden Pseudostrukturen des Knorpelgewebes manchen Untersuchern dieses Gewebes noch heute viel Sorgen verursachen und bereits eine umfangreiche Literatur hervorgerufen haben.

Literaturverzeichnis.

Arnold (1878): Die Abscheidung des indischwefelsauren Natrons im Knorpelgewebe. Virchows Archiv, Bd. 73.

Baber (1876): On the structure of hyaline cartilage. Journal of anat. and physiol. Vol. X.

Bubnoff (1868): Beiträge zur Struktur des Knorpels. Sitzungsber. d. Akad. d. Wiss. in Wien, Bd. 57.

Budge (1877): Die Saftbahnen im hyalinen Knorpel. Archiv f. mikr. Anat., Bd. XIV.

Derselbe (1879): Weitere Mitteilungen über die Saftbahnen im hyalinen Knorpel. Archiv f. mikr. Anat., Bd. XVI.

Fibich (1903): Beitrag zur Kenntnis der Histologie des hyalinen Knorpels. Anatom. Anzeiger, Bd. XXIV.

Flesch (1880): Untersuchungen über die Grundsubstanz des hyalinen Knorpels. Würzburg 1880.

Fusari (1896): Contribution a l'étude du cartilage hyalin. Archives ital. de biologie, Vol. XXV.

Hammar (1894): Über den feineren Bau der Gelenke. Archiv f. mikr. Anat., Bd. XLIII.

Hansen (1899): Über die Genese einiger Bindegewebsgrundsubstanzen. Anat. Anzeiger, Bd. XVI.

Derselbe (1900): Undersøgelser over Bindevaefsgruppen. Del. I. Kobenhavn, 1900.

Hasse (1879): Das natürliche System der Elasmobranchier. Jena, 1879.

Heitzmann (1872): Studien am Knochen und Knorpel. Mediz. Jahrbücher, Jg. 1872.

Derselbe (1883): Mikroskopische Morphologie des Thierkörpers, Wien, 1883.

Hutob (1871): Untersuchungen über Knorpelentzündung. Mediz. Jahrbücher, Jg. 1871.

Kabrhel (1887): Příspěvek k nauce štávových dráh v chrupavce. Sborník lékařský, Sv. I.

Langerhans (1865): Untersuchungen über die Sklerotica der Fische. Zeitschr. f. wiss. Zool., Bd. XV.

Leydig (1851): Zur Anatomie und Histologie von Chimaera monstrosa. Müllers Archiv, 1851.

Lionti (1896): Sulla struttura della cartilagine jalina fetale et adulta. Palermo, Typ. Lo Statuto. (Referat in Jahresber. über die Fortschr. d. Anatomie etc., Bd. II, 1896).

Nykamp (1877): Beitrag zur Kenntnis der Struktur des Knorpels. Archiv f. mikr. Anat., Bd. XV.

Petrone (1875): L'infiammazione della cartilagine. Napoli, 1875.

Reitz (1868): Über die passiven Wanderungen von Zinnoberkörnchen. Sitzungsber. d. Akad. der Wiss. in Wien, Bd. 57, Abt. II.

Renaut (1893): Sur la formation cloissonante (substance trabéculaire) du cartilage hyalin foetal. Compt. rend. ac. des sc., Paris.

Derselbe (1893): Traité d'histologie pratique. Vol. I, Paris, 1893.

Retterer (1899): Des voies d'absorption du cartilage. Compt. rend. de la soc. de biol., Paris, 1899.

Derselbe (1900): Évolution du cartilage transitoire. Journ. de l'anat. et de la physiol., Année 36.

Retzius (1872): Bidrag till kännedomen af broskväfnaden. Nord. med. Arkiv, Bd. IV (mir aus Referaten bekannt).

Schaffer (1903): Knorpelkapseln und Chondrinballen. Anat. Anzeiger, Bd. XXIII.

Solger (1886): Über die Alkoholreaktion des normalen Gelenkknorpels. Archiv f. Anat. u. Physiol., Anat. Abt. 1886.

Derselbe (1887): Die Wirkung des Alkohols auf den hyalinen Knorpel. Festschrift für Kölliker, Leipzig, 1887.

Derselbe (1888): Über Schrumpfungserscheinungen am hyalinen Knorpelgewebe. Archiv f. mikr. Anat., Bd. XXXI.

Spina (1879): Über die Saftbahnen des hyalinen Knorpels. Sitzungsber. d. Akad. d. Wiss. in Wien, Bd. 80, Abt. III.

Derselbe (1880): Untersuchungen über die Bildung der Knorpelgrundsubstanz. Daselbst Bd. 81, Abt. III.
Derselbe (1886): Beiträge zur Histologie des hyalinen Knorpels. Medic. Jahrbücher, Wien, Jg. 81.
Spronck (1887): Zur Kenntnis der Struktur des Hyalinknorpels. Anat. Anzeiger, Bd. II.
Srdinko (1903): Beitrag zur Histologie und Histogenie des Knorpels. Anat. Anzeiger, Bd. XXIII.
Stricker (1883): Vorlesungen über die allgemeine und experimentelle Pathologie. Wien, 1883.
Tillmanns (1877): Über die fibrilläre Struktur des Hyalinknorpels. Archiv f. Anat. u. Physiol., Anat. Abt. 1877.
Van der Stricht (1886): Recherches sur le cartilage hyalin. Archiv de biol., T. VII.
Derselbe (1890): Recherches sur le cartilage articulaire des oiseaux. Daselbst, T. X.
Velich (1892): O skladbě chrustavky Sepie officinalis. Rozpravy české akad. Ročn. I.
Vogel (1883): Die Saftbahnen des Hyalinknorpels. Inaug.-Diss. Bern. (Referat bei Solger, 1887.)
Wolters (1892): Zur Kenntnis der Grundsubstanz und der Saftbahnen des Knorpels. Archiv f. mikr. Anat., Bd. XXXVII.
Zuckerkandl (1885): Beitrag zur Lehre von dem Baue des hyalinen Knorpels. Sitzungsber. d. Akad. d. Wiss. in Wien, Bd. 91, Abt. III.

Erklärung der Abbildungen auf Tafel XXXVI.

Fig. 1. Ein Teil eines Querschnittes durch die knorpelige Sklera von Cepola rubescens mit den quer den Knorpel durchsetzenden Pseudostrukturen. Die letzteren treten am deutlichsten an der Konkavität einer Falte, welche die Sklera bildet, auf. Fixierung: Perényische Flüssigkeit. Färbung: Hämatoxylin nach Delafield. Vergrösserung: Zeiss, Homog. Imm. 1/12. Ok. 2.

Fig. 2. Ein Querschnitt durch den Skleralknorpel von Anas domestica. Die Pseudostrukturen befinden sich an der Konkavität der Falte der Sklera. Fixierung: Müllersche Flüssigkeit, Färbung und Vergrösserung wie bei der vorangehenden Abbildung.

Fig. 3. Aus der zentralen Partie des rostralen Teiles des knorpeligen Primordialkraniums von Belone acus (erwachsen). Ganz unten sieht man in der Abbildung die eigentlichen Elementarfibrillen der Knorpelgrundsubstanz, im übrigen Teile Pseudostrukturen in Form von dicken Balken (der „weissen Formation" der Grundsubstanz nach Spina entsprechend). Fixierung: Sublimat-Eisessig. Färbung und Vergrösserung wie bei den vorangehenden Abbildungen.

Fig. 4. Aus demselben Präparate wie die in der Fig. 3 abgebildete Partie. Pseudostrukturen in der Form von „Saftbahnen“ von Budge und der „Fortsätze“ von Spina. Vergrösserungen wie oben.

Fig. 5. Aus dem Knorpel des Primordialkraniums von Cepola rubescens. Die Pseudostrukturen verlaufen senkrecht zur Richtung, in der die Knorpelzellen gelagert sind. Fixierung: Perényische Flüssigkeit. Färbung wie bei den vorangehenden Abbildungen. Vergrösserung: Zeiss, Homog. Imm. $^1/_{12}$. Ok. 4.

Fig. 6. Ein Schema, aus welchem links die Richtung des Verlaufes der kollagenen Fibrillen der Knorpelgrundsubstanz, rechts jene in der die Pseudostrukturen nach der Einwirkung der Fixierungsflüssigkeiten entstehen, ersichtlich ist. P. das Perichondrium.

Über die Entwicklung der Dottersackzirkulation bei Scyllium stellare.

Von

F. Hochstetter in Innsbruck.

Hierzu Tafel XXXVII.

Die Beobachtungen, über welche ich im nachfolgenden berichten will, wurden in den Jahren 1902 und 1903 gemacht, als ich dank dem liebenswürdigen Entgegenkommen des Vorstandes der zoologischen Station in Triest, des Herrn Prof. Cori, den Versuch unternehmen konnte, lebend nach Innsbruck übersandte Scyllium-Eier im Seewasseraquarium zur Weiterentwicklung zu bringen, um mir auf diese Weise, da ich wegen Zeitmangels einen längeren Aufenthalt am Meere nicht nehmen konnte, selbst eine grössere Zahl von Scylliumembryonen der verschiedensten Entwicklungsstadien möglichst sorgfältig konservieren zu können.

In der Tat gelang der Versuch in jeder Beziehung. Der grösste Teil der übersandten Eier kam lebend in Innsbruck an und ich vermochte einzelne von ihnen durch zwei Monate, bis Mitte Juli lebend zu erhalten, bis die ältesten Embryonen eine Länge von 30—32 mm hatten. Professor Cori sandte mir einzelne Eier, die sich noch im Furchungsstadium befanden, ferner eine grössere Zahl mit ganz jungen Embryonalanlagen und endlich aber auch solche, deren Embryonen bereits äussere Kiemen besassen. In allen Fällen erfolgte die Weiterentwicklung ohne Störung. Erst im Juli, als die Temperatur auch in unserem Keller, in dem ich das Seewasseraquarium aufgestellt hatte, eine etwas höhere wurde, starben einzelne Embryonen ab, wodurch ich veranlasst wurde, die letzten noch lebenden Embryonen rasch aufzuarbeiten. Gewiss wäre es mit Hilfe einer Kühlvorrichtung und durch Erneuerung des Seewassers möglich gewesen, eine Anzahl von Eiern noch länger am Leben zu erhalten. Da ich jedoch über die Entwicklungsstadien, deren ich für meine Untersuchungen bedurfte, bereits verfügte, so hatte ich keine Veranlassung, Versuchen in dieser Richtung weitere Zeit zu opfern.

Beim Konservieren der Embryonen konnte ich nun ohne besondere Schwierigkeit die einzelnen Phasen der Entwicklung der

Dottersackzirkulation am lebenden Objekte beobachten und entweder selbst abbilden, oder von einem Zeichner abbilden lassen.

Wenn ich nun über die dabei gemachten Beobachtungen berichte, so bin ich mir wohlbewusst, dass ich nicht viel neues zu bringen vermag, nachdem H. Virchow in zwei kurzen, in der Gesellschaft naturforschender Freunde in Berlin gehaltenen Vorträgen fast alles gesagt hat, was über den Gegenstand zu sagen war. Virchow hat aber keine seine Angaben illustrierenden Abbildungen veröffentlicht und dadurch wird ein Teil seiner Angaben eigentlich nur für denjenigen vollkommen verständlich, der mindestens ein oder das andere Entwicklungsstadium der Dottersackzirkulation von Scyllium zu sehen Gelegenheit hatte. Ich selbst wenigstens konnte mir nach seinen Angaben, als ich den Abschnitt über die Dottersackzirkulation der Selachier für Hertwigs Handbuch schreiben sollte, kein klares Bild über die Verhältnisse bei Scyllium machen und war deshalb gezwungen mich hauptsächlich auf die die Dottersackzirkulation von Pristiurus betreffenden Angaben und Abbildungen von Balfour (1) zu beziehen. Erst als ich einige Stadien der Dottersackzirkulation von Scyllium aus eigener Anschauung kennen gelernt hatte, war es mir möglich, Virchows Ausführungen zu verstehen.

Ich halte es deshalb nicht für überflüssig, wenn ich auf der dieser Mitteilung beigegebenen Tafel eine grössere Zahl von möglichst naturgetreuen Abbildungen veröffentliche, welche dem Beschauer die einzelnen Phasen der Entwicklung der Dottersackzirkulation von Scyllium stellare von dem Momente des ersten Auftretens von mit Blut gefüllten Gefässen in dem ausserembryonalen Teile des Keimes, bis zu dem Zeitpunkte vor Augen führen, in welchem der ganze Dottersack von Gefässen bedeckt ist. Der Text meiner Mitteilung soll lediglich dazu bestimmt sein, eine etwas ausführliche Erklärung der Bilder zu bieten.

Figur 1 zeigt uns den Embryonalpol eines Scylliumeies, dessen Blastoderm einen Durchmesser von nicht ganz 10 mm besass, dessen Embryonalanlage mit ihrem Schwanzende das Blastoderm um etwa 0,7 mm überragte und 34 Ursegmente erkennen liess. Der Gefässbezirk des Blastoderms erscheint durch die Embryonalanlage in zwei schmale Felder von sichelförmiger Gestalt geteilt, deren konvexer Rand dem kaudalen Rande des Blastoderms entspricht, während ihr konkaver Rand jederseits von

einem Blutgefässe eingenommen wird, in welchem wir die Anlage der Dottersackarterie erkennen. In dem Felde selbst sind deutlich eine grössere Zahl von Blutinseln wahrzunehmen.

Dieses früheste Entwicklungsstadium, in welchem am lebenden Selachierei deutlich ein Gefässbezirk auf dem Dottersacke wahrzunehmen ist, und welches Balfour (1) noch nicht gekannt hatte, hat Virchow für Embryonen von Pristiurus richtig beschrieben und als Stadium 1 bezeichnet. Von einer Dottersackzirkulation kann jedoch in diesem Entwicklungsstadium schon aus dem Grunde noch nicht gesprochen werden, weil die beiden Anlagen der A. omphalomesentericae weder untereinander, dort wo sie aus dem Embryo hervorzukommen scheinen, noch auch mit der Aorta des Embryos in Verbindung stehen. Es sind also diese Anlagen an Ort und Stelle selbst und nicht etwa durch Auswachsen eines der Embryonalanlage angehörigen Gefässes (Aorta) entstanden.

Virchow spricht sich bezüglich dieses Punktes in seiner ersten Mitteilung (7) dahin aus, dass seine Befunde dafür sprechen, dass die Anlage der Dottersackarterien im Dottersackbindegewebe selbst und nicht durch Auswachsen von der Embryonalanlage aus entsteht. In seiner zweiten Mitteilung dagegen (8) lässt er die Frage, ob die Arterien durch Auswachsen vom Embryo aus, oder in loco entstehen, noch offen, wenn er sagt: „Die primitive Arterie wird bei Scyllium zunächst in der Nähe des Embryos sichtbar, wie auch eine Figur von Balfour angibt. Dies scheint für ein Auswachsen derselben vom Herzen zu sprechen. Ich will nicht behaupten, dass dieser Schluss zwingend sei, wenn wir aber zu diesem Schlusse gedrängt werden, dann müssten wir annehmen, dass Abschnitte des primären Gefässbezirkes auf dem Dottersacke der Selachier durch Auswachsen vom Herzen entstehen, während andererseits die Blutinseln im ganzen Umfange des Mesodermfeldes in loco entstehen. Hiermit scheint mir ein noch nicht gelöstes Problem der Untersuchung gekennzeichnet."

In dem kaudalen konvexen Rande des Gefässbezirkes ist weder jetzt noch auch in den nächstfolgenden Entwicklungsstadien bei der Betrachtung des frischen Objektes irgend etwas von einem grösseren Gefässe zu sehen, welches der paarigen Anlage der Dottersackvene entsprechen würde. Doch konnte ich an der Querschnittserie durch eine Embryonalanlage mit 34 Ursegmenten, bei welcher die beiden Subintestinalvenen bereits entwickelt waren

und sich unmittelbar kaudal von der kaudalen Darmpforte zu dem bekannten von P. Mayer (4) und Rabl (5) beschriebenen, ganz kurzen Venensack vereinigen, nachweisen, dass in diesen Sack von beiden Seiten her je ein grösseres aus dem Rande des Gefässbezirkes kommendes Gefäss einmündet. Zweifellos handelt es sich in diesen beiden Gefässen um die Anlagen der paarigen Dottersackvenen. Dabei war ich aber bei diesem Embryo nicht in der Lage, festzustellen, ob eine von den beiden (die linke), oder gar beide Venen, in welche der Herzschlauch kaudalwärts übergeht und die Rabl (5) als V. omphalomesentericae bezeichnet mit dem Subintestinalvenensacke in Verbindung stehen. Möglicherweise ist ein solcher Zusammenhang in diesem Entwicklungsstadium doch schon vorhanden und war wegen mangelhafter Ausdehnung des betreffenden Gefässabschnittes nur an meiner Serie nicht nachzuweisen, denn auch bei älteren Embryonen, bei denen die V. omphalomesenterica sinistra sicher schon mit dem Subintestinalvenensacke in Verbindung steht, habe ich ihn häufig nicht nachweisen können. Ob er aber von vorne herein da ist, sobald die erste Anlage der paarigen Subintestinalvene kaudal von der hinteren Darmpforte in Form hohler Gefässröhren nachzuweisen ist, möchte ich nach den Befunden an Schnittserien durch Embryonen mit 30, 31 und 32 Ursegmenten entschieden bezweifeln.

In Fig. 2 ist die Ansicht der Embryonalpolseite eines Eies wiedergegeben, dessen Embryo eine Länge von 5 mm hatte. Das Blastoderm hat den Dotter bis über den Äquator des Eies hinaus umwachsen und die beiden Hälften des kaudalen Blastodermrandes, die hier bereits eine deutliche, wenn auch noch schwache braunrote Färbung zeigen, vereinigen sich ventral vom Schwanzende des Embryos unter spitzem Winkel und sind wenigstens auf eine kurze Strecke weit schon miteinander verwachsen. Es hat also in diesem Entwicklungsstadium die Bildung der sogenannten Dottersacknaht bereits begonnen.

Die den Gefässbezirk gegen den gefässfreien Teil des Blastoderms abgrenzenden beiden Dottersackarterien sind nun schon sehr viel deutlicher sichtbar als in dem Stadium der Figur 1. Dabei hat sich ihr Verlauf in zweierlei Weise geändert. Erstlich unabhängig von der Verschiebung des Blastodermrandes, indem sie zwar noch an derselben Stelle aus der Embryonalanlage hervorzukommen scheinen, wie früher, aber nunmehr bereits einen seine Konvexität

kranialwärts und nach aussen kehrenden Bogen bilden. Die zweite Veränderung, die ihren peripheren Verlaufsabschnitt betrifft, ist durch die Verschiebung des Blastodermrandes bedingt, indem die Arterien, nachdem sie den eben geschilderten Bogen gebildet haben, kaudalwärts dem Blastodermrande zustreben, um ihm entlang, sich ihm gleichzeitig immer mehr nähernd, zu verlaufen. Jede von den beiden Arterien zeigt also einen S-förmigen Verlauf.

In diesem Entwicklungsstadium steht die rechte Dottersackarterie bereits durch zwei im Gebiete der Vorniere gelegene Gefässröhren (es sind die ersten auftretenden Vornierenarterien Rückerts und Rabls) mit der Aorta in Verbindung. Dagegen lassen sich solche Verbindungen zwischen linker Arterie und Aorta nicht nachweisen und auch mit der rechten Dottersackarterie ist die linke noch nicht in Verbindung getreten. Sie endet also, gegen die Embryonalanlage verfolgt, an der linken Wand der vorderen Darmpforte blind.

Der jüngste Embryo bei dem ich die Verbindung zwischen der rechten Dottersackarterie und der Aorta nachweisen konnte, besass 36 Ursegmente. Von den beiden dem Blastodermrande folgenden, der Embryonalanlage zustrebenden Venen, die sich in den Subintestinalvenensack ergiessen, ist auch jetzt bei der Betrachtung des lebenden Blastoderms noch nichts wahrzunehmen. Das gleiche gilt übrigens auch noch für das in Fig. 3 und 4, sowie für das in Fig. 5 abgebildete Entwicklungsstadium.

Fig. 4 zeigt uns wieder ein Scylliumei in der Ansicht von oben, dessen Embryo eine Länge von 6,1 mm hatte und dasselbe Ei ist in Fig. 4 bei etwas schwächerer Vergrösserung von der kaudalen Seite her abgebildet worden. Die letztere Figur lässt erkennen, dass das Blastoderm den Dotter schon zum grössten Teile umwachsen hat, dass sich die Dottersacknaht dem in Fig. 2 abgebildeten Stadium gegenüber beträchtlich verlängert hat und dass der Blastodermrand ein annähernd elliptisches Feld umgrenzt, im Bereiche dessen der Dotter noch unbedeckt zutage tritt. Dabei zeigt sowohl die Dottersacknaht, als auch der Blastodermrand jene eigentümliche braunrote, zum Teil ins orange übergehende Färbung, auf welche Virchow (8) als erster aufmerksam gemacht hat. Der von den Dottersackarterien begrenzte Gefässbezirk des Blastoderms hat sich im Bereiche der Embryonalanlage sehr erheblich verbreitert und umgreift mit seinen beiden

dem Blastodermrande folgenden kaudalen Ausladungen den unbedeckten Teil des Dotters zangenförmig. Dabei hat sich die Konvexität des Bogens, welchen jede von den beiden Dottersackarterien bildet, etwas vorgeschoben, ohne jedoch das Niveau des Kopfendes der Embryonalanlage ganz zu erreichen.

Ausser diesen beiden Dottersackarterien sind, obwohl sie sicher schon bestehen, bei der Betrachtung des lebenden Objektes noch keine anderen Gefässe auf eine längere Strecke hin durch den Gefässbezirk zu verfolgen. Ob bei dem zu dem Ei der Fig. 3 und 4 gehörigen Embryo die beiden Dottersackarterien in ihrer ventral vom Herzen gelegenen Verlaufsstrecke bereits zu einem in der Medianebene gelegenen unpaaren Stamme verschmolzen waren, habe ich, da der betreffende Abschnitt des Blastoderms bei der Einbettung in Paraffin lädiert worden war, nicht mit Sicherheit feststellen können. Sicher aber ist, dass dies bei etwa gleichalten Embryonen (mit 52 Ursegmenten) bereits der Fall ist, bei denen sich ferner auch noch feststellen liess, dass sich die linke Dottersackarterie auch noch über die Verschmelzungsstelle mit der rechten hinaus in kaudaler Richtung bis an die linke Wand der vorderen Darmpforte verfolgen liess, wo sie dann blind endigte.

Bei Pristiurus scheint nun, wie dies aus der Beschreibung, welche Virchow (7) auf pag. 99 von seinem Stadium 2 gibt, hervorgeht, die Umwachsung des Dotters durch das Blastoderm wesentlich langsamer vor sich zu gehen wie bei Scyllium, indem bei der ersten Form die Dottersackarterie schon einen kurzen unpaaren Stamm bildet, während bei Scyllium, wenn das Blastoderm den Dottersack so weit umwachsen hat, wie in dem Stadium 2 Virchows, von einem solchen Stamme noch nichts wahrzunehmen ist (vergl. meine Fig. 2). Damit stimmt auch überein, dass der zu dem Stadium 2 Virchows gehörige Pristiurusembryo bereits 57 Ursegmente besass, während ich bei einem Embryo von Scyllium dessen Blastoderm ähnliche Verhältnisse darbot, wie die des in Fig. 3 und 4 abgebildeten Eies, 52 Ursegmente zählen konnte. Aus diesem Umstande erklärt sich auch die von Virchow bei der Beschreibung seines ein Blastoderm von Scyllium betreffenden Stadiums 3 aufgestellte Behauptung, dass der Embryo in diesem Stadium weiter vorne sitze als im Stadium 2, und dass infolge davon der unpaare Stamm

der Dottersackarterie bedeutend kürzer sei, als in diesem Stadium, eine Behauptung, welche in dieser Fassung gewiss nicht richtig ist. Vielmehr ist der unpaare Stamm der Dottersackarterie bei Scyllium in dem Stadium 3 der Umwachsung des Dotters durch das Blastoderm noch bedeutend kürzer als bei Pristiurus im Stadium 2 der Umwachsung, weshalb im Stadium 3 der Umwachsung an Scylliumeiern der Embryo weiter vorne zu sitzen scheint, als im Stadium 2 der Umwachsung an Pristiuruseiern. Jedenfalls konnte ich an den von mir untersuchten Scylliumeiern eine mit der Umwachsung des Dotters durch das Blastoderm vollkommen parallel gehende gleichmässige Verlängerung des Dottersackarterienstammes beobachten (vergl. Fig. 5—8).

Die vom Blastoderm unbedeckte Stelle des Dotters verschwindet nun bald vollständig, indem sich die Blastodermränder entsprechend der Dottersacknaht aneinanderlegen. Diese Aneinanderlagerung ist bereits bei Embryonen mit 55 Ursegmenten vollzogen. Die Fig. 5a und b zeigen die Ansichten der beiden Hälften eines zu einem solchen Embryo gehörigen Dottersackes, der durch eine den Embryo in seiner Mitte quer durchschneidende Ebene in zwei gleiche Hälften geteilt gedacht ist, wobei Fig. 5a die zu dem Kopfteile, Fig. 5b die zu dem Schwanzteile des Embryos gehörige Hälfte des Dottersackes dastellt, während der Embryo selbst in der Zeichnung nicht mit aufgenommen wurde.

Die Dottersackarterie bildet nun schon einen, auch bei der einfachen Betrachtung des Blastoderms erkennbaren, kurzen, ventral von dem vorderen Körperabschnitte des Embryos in der Medianebene verlaufenden einfachen Stamm (Fig. 5a), der, wie ich schon früher hervorgehoben habe und wie auch Virchow richtig erkannt hat, durch Verschmelzung der früher noch paarigen Anfangsabschnitte der beiden Dottersackarterien entstanden ist. Dieser Stamm gabelt sich ventral von dem Kopfende des Embryos in die beiden den Gefässbezirk des Blastoderms umgrenzenden Arterien. Der Gefässbezirk selbst erscheint im Bereiche der Embryonalanlage breit schildförmig, läuft aber (Fig. 5b) auf der dem Schwanzende des Embryo angehörigen Hälfte des Dottersackes in eine Zunge aus, in deren Mitte, die durch ihre Färbung ausgezeichnete Dottersacknaht gelegen ist. Zu beiden Seiten dieser Naht aber verlaufen, wie dies die Schnittserie lehrt, denn

am frischen Blastoderme sind sie immer noch nicht sichtbar, die beiden Dottersackvenen, die sich an der Stelle, an welcher sie die Embryonalanlage erreichen, zu einem kurzen in die Subintestinalvene einmündenden Stamm vereinigen. Jetzt sind auch am frischen Blastoderme bereits kleine aus den Dottersackarterien hervorgehende Gefässreiserchen wahrnehmbar.

Erst an dem lebend untersuchten Ei eines Embryos mit 2 mm Stirn-Scheitelhöckerlänge (vergl. Fig. 6a und b) konnte ich jedoch diese Gefässreiserchen mit voller Deutlichkeit durch den ganzen Gefässbezirk hindurch verfolgen und sehen, wie sie in die jetzt auch schon deutlich hervortretenden, zu beiden Seiten der Dottersacknaht verlaufenden Dottersackvenen einmündeten. Diese beiden Venen waren übrigens bereits auf eine längere Strecke weit, in dem Bereiche, in welchem anschliessend an die Embryonalanlage die Dottersacknaht schon verschwunden ist (vergl. Fig. 6b), zu einem unpaaren Stamme vereinigt.

Der Gefässbezirk selbst hat sich gegenüber dem Stadium der Fig. 5a und b nicht unerheblich vergrössert, indem er nun mit seinem breiten Teile den Dottersack beinahe bis zu seinem Äquator bedeckt, während sein die Dottersacknaht umschliessender zungenförmiger Abschnitt, der ebenfalls etwas breiter geworden ist, sich gegen den dem Embryonalpole gegenüberliegenden Pol des Dottersackes vorgeschoben hat. Dabei haben sich die beiden, zwischen dem breiten und dem zungenförmigen Abschnitte des Gefässbezirkes gelegenen, einspringenden Winkel verkleinert. Ich will hier noch besonders hervorheben, dass Virchow die in meinen Fig. 5 und 6 wiedergegebene Form des Gefässbezirkes schon vollkommen richtig beschrieben hat.

Wie nun der Dottersack schliesslich vollständig vom Gefässbezirke umwachsen wird, das zeigen die Figuren 7, 8 und 10 auf das klarste. Diese Figuren zeigen den Dottersack in denselben Ansichten wie die Figuren 5 und 6 und lassen erkennen, wie sich der unpaare Dottersackarterienstamm in dem Maße immer weiter verlängert, in welchem sich der Gefässbezirk an der Kopfhälfte des Dottersackes über seinen Äquator allmählich herabschiebt, während sich gleichzeitig (Fig. 7b) die Gefässbezirkszunge, nachdem die Dottersacknaht vollständig verschwunden ist, mit ihrer Spitze dem unteren Pole des Dottersackes nähert. Dabei ist durch die Verschmelzung der beiden früher zu beiden Seiten der Dotter-

sacknaht vorhanden gewesenen Dottersackvenen ein einheitlicher Venenstamm entstanden.

Indem sich nun das Ende der Gefässbezirkszunge über den unteren Pol des Dottersackes gegen dessen Kopfhälfte zu vorschiebt und sich so dem vorderen Rande des auch an der Vorderseite des Dottersackes noch weiter herabgewachsenen Gefässbezirkes nähert, legen sich die Seitenränder dieser Zunge an die Seitenränder des an diese Zunge anschliessenden breiten Teiles des Gefässbezirkes an und es verschmelzen die diese sich aneinanderlegenden Randabschnitte einfassenden Abschnitte der Dottersackarterien miteinander. Dadurch werden zwei grössere Arterienäste gebildet, welche nunmehr als direkte Fortsetzungen der beiden ursprünglichen Dottersackarterien erscheinen. Diese Arterien (vergl. Fig. 8b) steigen über die kaudale Hälfte des Dottersackes schief gegen die unpaare Dottersackvene auf. Zweifellos sind aber diese beiden Arterien, wie sie uns in Figur 8b entgegentreten, durchaus nicht ihrer ganzen Länge nach durch Verschmelzung der den Rand des Gefässbezirkes im Gebiete zwischen Zunge und breitem Teile konturierenden Arterienabschnitte entstanden. Vielmehr entsteht durch diesen Verschmelzungsprozess nur der zentrale Teil des Arterienstammes jeder Seite und dieser verlängert sich erst sekundär in der Richtung gegen die unpaare Dottersackvene durch Ausweitung gewisser Gefässbahnen der Dottersackwand. In ähnlicher Weise und nicht bloss durch einfaches Längenwachstum verlängert sich wohl auch die Dottersackvene.

In dem Stadium der Fig. 8 ist bereits der ganze Dottersack bis auf einen seiner Kopfhälfte angehörigen, schmalen, transversalen, seitlich spitzwinkelig begrenzten Streifen (Fig. 8a) von einem Gefässnetze bedeckt. Aber auch dieser Streifen verschwindet bald gänzlich und es zeigen die Dottersackgefässe nunmehr Verhältnisse, wie sie in den Figuren 10a und b wiedergegeben sind. Während aber, soweit ich wenigstens sehen konnte, in den Stadien der Figuren 6 und 7 die beiden Äste, in welche sich der Dottersackarterienstamm gabelt, den vorderen Rand des Gefässbezirkes einfassten, sah ich, wie dies in Fig. 8a wiedergegeben ist, zu der Zeit, in welcher nur noch ein ganz schmaler Streifen des Blastoderms der Gefässe entbehrt, anschliessend an die Teilungsstelle der Dottersackarterie und an ihre beiden Äste eine ganz schmale, von zarten Gefässen durchzogene, und von einem ebensolchen

Gefässe begrenzte Zone den vorderen Rand des Gefässbezirkes bilden und dieser Rand ist es, der sich dann mit dem Rande der vorgeschobenen Gefässbezirkszunge vereinigt.

Nicht immer aber entwickelt sich der Gefässbezirk auf dem Dottersacke in so symmetrischer Weise. Vielmehr kommen, wie dies auch schon Virchow (8) angegeben hat, Assymmetrien geringeren oder höheren Grades recht häufig zur Beobachtung. Vor allem werden gröbere Störungen der Symmetrie in denjenigen Fällen zu beobachten sein, in denen, wie dies Virchow (8) zuerst angegeben hat, und wie ich dies auch für einige von mir untersuchte Eier bestätigen konnte, die Dottersacknaht nicht einen einfachen median sagittal eingestellten Streifen darstellt, sondern sich gabelt. Ich vermag aber natürlich nicht zu entscheiden, ob alle gröberen Assymmetrien in der Ausbildung des Gefässbezirkes, die ich zu beobachten Gelegenheit hatte, auf eine solche Gabelung der Dottersacknaht zurückgeführt werden können. Dass aber wenn, solche Assymetrien zur Ausbildung kommen, die Umwachsung des Dottersackes durch den Gefässbezirk nicht in so regelmässiger Weise erfolgen kann, wie dies gewöhnlich der Fall zu sein scheint, ist jedenfalls sicher.

In Fig. 9 habe ich die Kopfhälfte eines Scylliumdottersackes abgebildet, bei welchem die Umwachsung durch den Gefässbezirk in hochgradig unregelmässiger Weise erfolgt war. Und zwar betraf die Unregelmässigkeit nur die linke Hälfte des Dottersackes, sodass, wenn die Ursache dieser Unregelmässigkeit, was sich ja nicht mehr feststellen liess, was ich aber gerade in diesem Falle für wahrscheinlich halte, in einer Gabelung der Dottersacknaht bestanden hatte, angenommen werden muss, dass der eine Ast der Gabel genau median sagittal eingestellt gewesen war, während der andere Ast nach der linken Seite hin abgewichen sein mochte.

Aus den im vorhergehenden gemachten Angaben erhellt, dass sich die Dottersackzirkulation bei Scyllium stellare im wesentlichen in ganz ähnlicher Weise ausbildet wie bei Pristiurus, auf welche Form sich die allgemein bekannten Angaben Balfours beziehen. Was die von diesem Autor veröffentlichten Abbildungen anbelangt, so scheinen mir dieselben allerdings mehr den Wert von Schemen, als den von naturgetreuen Bildern zu besitzen. Dies dürfte vor allem für seine Fig. 5 (Pl. 8) gelten. Aber auch bezüglich seiner Figuren 2 und 3 spricht manches dafür, dass

sie nicht genau den natürlichen Verhältnissen entsprechen, so vor allem der Umstand, dass in Fig. 2 der unpaare Stamm der Dottersackarterie länger erscheint als in der Fig. 3, welche ein älteres Stadium darstellt, was bei den Eiern, welche dem Zeichner zur Vorlage gedient hatten, wohl kaum der Fall gewesen sein dürfte. Recht gut stimmen dagegen die in Balfours Fig. 4 zum Ausdrucke gebrachten Verhältnisse mit denen überein, welche meine Figuren 8a und b wiedergeben. Balfour hat diese Figur, in der sowohl die Gefässe der Kopfhälfte, als die der Schwanzhälfte des Dottersackes abgebildet sind, als eine „Diagrammatic projection" bezeichnet und treten an derselben vor allem die beiden an meiner Fig. 8a sichtbaren Dottersackarterienäste, welche über die Schwanzhälfte des Dottersackes gegen die Dottersackvene konvergierend aufsteigen, deutlich hervor und ebenso jene dünne Arterie, welche diese beiden Äste entsprechend dem kaudalen Rande der Gefässbezirkszunge miteinander verbindet. Und gerade diese Figur scheint mir zu beweisen, dass sich der Gefässbezirk von Pristiurus, auch was seine Form anbelangt, in ganz ähnlicher Weise entwickeln und über den Dottersack ausdehnen dürfte, wie der von Scyllium und dass die Figuren 2 und 3 von Balfour als Schemen zu betrachten sein werden. Leider hatte ich selbst keine Gelegenheit, Pristiuruseier auf die Verhältnisse der Entwicklung der Dottersackzirkulation zu untersuchen, hoffe aber, dass die im vorhergehenden gemachten Bemerkungen andere Forscher, denen Pristiurusmaterial zur Verfügung steht, dazu veranlassen werden, sich darüber zu äussern, ob die auf Grund meiner Beobachtungen an Scylliumeiern über Balfours Figuren ausgesprochenen Vermutungen zutreffend sind oder nicht. Sehr interessant wäre es auch zu erfahren in welcher Weise sich bei Selachierformen, bei denen wie bei Torpedo die Umwachsung des Dotters durch das Blastoderm sehr viel langsamer erfolgt, wie bei Pristiurus und Scyllium, der Gefässbezirk über den Dottersack ausbreitet und schliesslich denselben vollständig umschliesst.

Innsbruck, am 3. März 1905.

Literaturverzeichnis.

1. Balfour, F. M.: A Monograph on the Development of elasmobranch Fishes. London 1878.
2. Hoffmann, C. K.: Entwicklungsgeschichte des Herzens nnd der Blutgefässe bei den Selachiern. Morpholog. Jahrbuch Bd., 19. 1893.
3. Leydig. F.: Beiträge zur mikroskopischen Anatomie und Entwicklungsgeschichte der Rochen nnd Haie. Leipzig 1852.
4. Mayer, P.: Über die Entwicklung des Herzens und der grossen Gefässstämme bei den Selachiern. Mitt. a. d. zool. Station zu Neapel, Bd. 7. 1886—1887.
5. Rabl, C.: Über die Entwicklung des Venensystemes der Selachier. Festschrift zum 70. Geburtstage Leukarts. Leipzig 1892.
6. Rückert, J.: Über die Entstehung der endothelialen Anlage des Herzens und der ersten Gefässstämme bei den Selachierembryonen. Biologisches Centralblatt, Bd. 8. 1888.
7. Virchow, H.: Über die Entwicklung des Gefässbezirkes auf dem Selachierdottersacke. Sitz.-Ber. d. Ges. naturf. Fr., Berlin 1895, Nr. 5.
8. Derselbe: Über Dottersacknaht und primären Kreislauf bei Scyllium. Ebenda, 1897, Nr. 5.
9. Derselbe: Über Blutinseln und Gefässbezirk von Torpedo ocellata. Ebenda, 1889, Nr. 5.
10. Ziegler H. E. und F.: Beiträge zur Entwicklungsgeschichte von Torpedo. Arch. f. mikrosk. Anatomie, Bd. 39, 1892.

Erklärung der Figuren auf Tafel XXXVII.

Die Figuren 1—3 stellen Ansichten des Dottersackes von Scyllium stellare bei der Betrachtung von oben her dar. Vergr. 3,5 fach. Die betreffenden Embryonen besassen eine Länge von 3,8 mm (Fig. 1), 5 mm (Fig. 2), und 6,1 mm (Fig. 3). Fig. 4 zeigt bei 2,5 facher Vergrösserung den Dottersack der Fig. 3 in der Ansicht von hinten (kaudale Hälfte des Dottersackes.

Die folgenden Figuren zeigen Ansichten der Dottersäcke älterer Embryonen, und zwar ist in den mit a bezeichneten Figuren, sowie in der Figur 9, die Kopfhälfte, in den mit b bezeichneten Figuren die Schwanzhälfte des Dottersackes bei 2,5 facher Vergrösserung wiedergegeben.

Der zu dem Dottersacke der Fig. 5a und b gehörige Embryo besass 55 Ursegmente und hatte eine Stirn-Scheitelhöckerlänge von 1,9 mm, die zu den Dottersäcken der folgenden Figuren gehörigen eine Stirn-Scheitelhöckerlänge von 2 mm (Fig. 6a und b), von 2,1 mm (Fig. 7a und b), respektive eine Gesamtlänge von 24,6 mm (Fig. 8a und b), von 24,5 mm (Fig. 9), und von 28 mm (Fig. 10a und b).

Physiologisches Institut der Universität Catania.

Über die feinere Struktur der doppelt konturierten Nervenfasern.

Auszüglich mitgeteilt von
Prof. Dr. **Andrea Capparelli.**

Hierzu 2 Textfiguren.

Während die Studien über das zentrale Nervensystem einen grossen Fortschritt durch die neuen verbesserten, namentlich durch die von Prof. Golgi eingeführten Untersuchungsmethoden erfahren haben, sind die Kenntnisse über die feinere Struktur der elementaren markhaltigen Nervenfasern weniger fortgeschritten.

In der Tat steht es noch nicht fest, ob wir die besonderen Struktureigentümlichkeiten, welche von Ewald und Kühne (1870), Rumpf (1878), Rudanowsky (1865—1875), Klebs (1863), Todaro (1872), Tamanschef und Golgi (Archivio delle scienze mediche. Bd. V, 1881) in einer vortrefflichen Arbeit über den Bau der Nervenfasern angegeben worden sind, für massgebend betrachten müssen, oder ob wir uns an die Ergebnisse neuerer Forschungen zu halten haben, nach denen die doppelt konturierten Nervenfasern in ganz einfacher Weise gebaut sein sollen.

Um uns eine Vorstellung der Unentschiedenheit, welche noch über diese Dinge herrscht, zu machen, genügt es, einen Blick auf die verschiedenen Meinungen über die Existenz eines Reticulums in den Nervenfasern zu werfen. Dieses Reticulum wäre nach der Ansicht Lantermans vorgebildet, nach der Meinung anderer wäre es durch die Wirkung verschiedener Reagentien auf das Myelin entstanden. Ewald und Kühne meinen, dass dieses Netz, welches aus einer dem Keratin verwandten Substanz bestehen soll, eine verschiedene Form und Verteilung besitze. Andere wieder nehmen an, dass es eine andere chemische Beschaffenheit und Anordnung besitze, als sie ihm von Kühne zugeschrieben wird.

Besondere, zuweilen einander widersprechende Meinungen und Erklärungen über diese Bildungen haben Pertik (1881),

Boveri (1885), Jacobi (1886), Gedoelst (1886), Joseph (1888), Owsjannikow (1891), Rossolino, Muravieff (1897) und Ramon y Cajal geäussert; neue Zweifel erregt eine jüngst in den Atti della R. Accademia delle scienze in Turin, Bd. 39, Heft 7 erschienene Arbeit M. Chios über das Wesen des neurokeratinigen Reticulums und über die Präexistenz der Lantermanschen Segmente.

In Anbetracht dieser Unsicherheiten habe ich das Studium der feineren Struktur der Nervenfasern wieder aufgenommen, indem ich mich einer eigenen Untersuchungsmethode bediente, welche ich vor einigen Jahren der Gioeni-Akademie zu Catania mitgeteilt habe.

In der Tat sind die zahlreichen Meinungsverschiedenheiten, welche bezüglich unseres Themas existieren, dem Umstande zuzuschreiben, dass die Reagentien und die Farbstoffe die Markscheide mehr oder weniger verändern und trüben.

Die Methode, welche ich für das Studium der Nervenfasern angewandt habe, ist eine physikalische und besteht wesentlich in dem Entziehen des Myelins. In der Tat, wenn einer Nervenfaser das Myelin entzogen wird, erscheint sie durchsichtig und es wird somit die innere Struktur derselben leicht zugänglich. Mein hauptsächlichstes Ziel war, meine Methode betreffs eventueller bemerkenswerter in den Nervenfasern dadurch verursachter Veränderungen und hinsichtlich etwaiger Zerstörung der feineren Strukturen oder Vortäuschung solcher aufs neue genau zu prüfen.

Die Nervenfasern, welche mit der Anwendung meiner Methode fixiert und behandelt worden sind, behalten ihre normale Dicke, das gewöhnliche Aussehen und zeigen alle Einzelheiten, welche man an denjenigen Nervenfasern, die mit den üblichen histologischen Methoden behandelt worden sind, wahrnimmt; ausserdem behalten sie ihre Form, die Richtung und die Anordnung der einzelnen von Lanterman beschriebenen Teile, d. h. die streitigen Segmente und alle diejenigen von Ranvier in den Segmenten geschilderten Einzelheiten wie die bikonische Anschwellung und die dabei sichtbare Verlötung ganz evident; alle diese Tatsachen berechtigen mich anzunehmen, dass wir zu dieser neuen von mir angewendeten Methode Vertrauen haben können.

Ich habe nun mit meiner Methode das Myelin weggeschafft und damit gewisse strukturelle Einzelheiten zweifellos feststellen und bestimmen können. Um weiter den Wert meiner Ergebnisse ausser Zweifel zu setzen, habe ich alles photographiert, was mir meine Methode über die Struktur der Nervenfasern bekannt gegeben hat.

Die betreffenden sehr mühevoll herzustellenden Photographien stellen nicht alles vollständig dar, was meine Präparate in evidentester und überzeugendster Weise sehen lassen; es genügt zu wissen, dass die mikrophotographischen Apparate noch weit von der erwünschten Vollkommenheit entfernt sind und dass unberechenbare Verschiebungen keine gute zentrierte Abbildung einer ganzen Nervenfaser erlauben. Einige meiner Photographien bieten gerade diesen Fehler dar, ich mache darauf aufmerksam, um alles, was ich weiter unten sagen werde, zu rechtfertigen.

Ich meine aber, dass, wie mangelhaft auch die von mir erhaltenen Photographien, im Sinne der Erhaltung einer Nervenfaser in ihrer ganzen Länge sein mögen, dieselben doch jedenfalls Zeichnungen vorzuziehen sind, welche das Bild nicht immer ganz treu und genau wiedergeben.

Zu dem hier nur wiedergegebenen kurzen Auszuge meiner Arbeit begnüge ich mich zwei schematische Zeichnungen beizufügen, von denen die eine das Bild eines Baues der markhaltigen Nervenfaser wiedergibt, wie er sich nach den bisherigen Mitteilungen gestalten muss, die zweite dagegen den Bau so darstellt, wie ihn meine Untersuchungen mir erscheinen lassen.

1. Hinsichtlich der Frage des Reticulums beschreiben viele Verfasser ein solches, welches die Aufgabe habe, das Myelin an seinem Platze zu halten. Bei Durchsicht meiner Präparate sieht man mitunter Spuren von Bildungen, die einem Reticulum ähneln, wenn aber das Myelin vollständig weggeschafft wurde, so ist es unmöglich, irgend etwas von diesem Netze wahrzunehmen; dies bekräftigt die Meinung derer, die das Netz als eine Pseudostruktur, durch Wirkung der Reagentien auf das Myelin veranlasste Erscheinung ansehen.

2. Was die zweite Frage betrifft, nämlich die Existenz zweier Scheiden, zwischen denen das Myelin enthalten sei, so ersieht man aus den von mir hergestellten Präparaten, dass das Myelin von keiner besonderen Hülle begrenzt ist; es erscheint

nur nach aussen, wo es in Berührung mit dem Neurilemm kommt, dichter, es wird dagegen in der Nähe des Achsenzylinders weniger dicht.

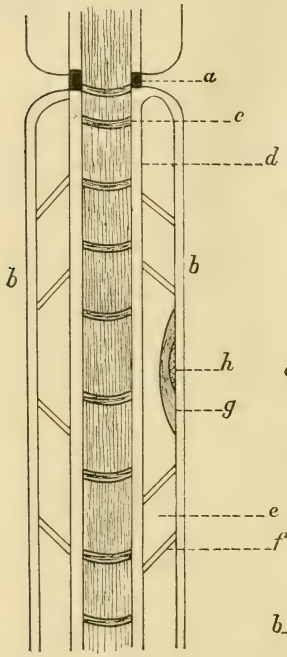

Fig I

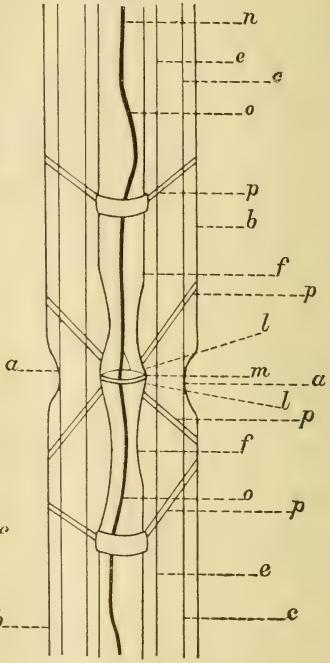

Fig II

3. Was die Lantermanschen Segmente anlangt, ob sie vorgebildet oder künstliche Präparationsfolge seien, so glaube ich, dass meine Präparate geeignet sind, diese Frage zu entscheiden. In der Tat sieht man, dass der Achsenzylinder oder Neurit in dem zentralen Teile der Nervenfaser vermittels Häutchen, welche denselben umgeben, fixiert liegt. Diese Häutchen erreichen die innere Seite des Neurilemms, indem sie die Richtung und Form der Lantermanschen Segmente zeigen; sie haben die

Aufgabe, das Myelin zu begrenzen und den Achsenzylinder in der Mitte der Nervenfaser unwandelbar festzuhalten. Diese Häutchen unterbrechen das Myelin und da sie mit Osmiumsäure sich nicht färben, so erscheinen sie an solchen Präparaten als leichte, gleichsam markleere Spalten.

Was 4. die Struktur des Achsenzylinders betrifft, so ersieht man aus meinen Präparaten, dass derselbe einen komplizierten Bau hat. Er scheint zunächst aus einem hohlen, starkwandigen, homogenen Zylinder gebildet zu sein. Dieser Zylinder zeigt in der Höhe der Ranvierschen Einschnürung die bikonische Anschwellung und das Aussehen eines keratinigen Gewebes. Es scheint ferner, als ob dieser Zylinder eine Flüssigkeit enthalte, in welcher erst eine feine Achsenfaser, welche ununterbrochen durch die Ranviersche Einschnürung geht, eingetaucht liegt. Diese Achsenfaser ist frei, nach innen verschiebbar, sodass der Zylinder eine ächte periaxiale Scheide darstellt.

Dieser Bau der Nervenfaser erlaubt uns die Ernährung dieses feinen nervösen Bestandteiles der Nervenfaser, nämlich der Achsenfaser, besser zu verstehen. Wenn man bedenkt, dass diese Faser in ihrer ganzen Länge in einer Flüssigkeit eingetaucht liegt, so ist es verständlich, wie derselbe vermittelst dieser Flüssigkeit ernährt werden wird.

Nach dem früher angenommenen Bau der Nervenfaser, wie ihn namentlich Ranvier durch die Silbermethode dargestellt hat, findet das Durchdringen der Ernährungsstoffe nur in der Höhe der Einschnürung, nämlich da wo das Myelin fehlt, statt; in demjenigen ziemlich langen Achsenzylinderteile dagegen, welcher zwischen den Einschnürungen liegt, scheint dieses Durchdringen, wegen der Anwesenheit des Neurilemms unmöglich.

Ob die ernährende Flüssigkeit durch eine Tätigkeit der Scheide, deren feinere Struktur ich nicht genau bestimmen konnte, oder von den Nervenzentren gebildet und geliefert werde, kann ich nicht angeben.

5. Man muss die Ansicht fallen lassen, nach welcher das Myelin als Isolatorschicht dient und die Aufgabe hat die Zerstreuung der nervösen Ströme zu verhindern, weil eben dieser als Isolatorschicht angesehene Bestandteil der Nervenfaser nicht kontinuierlich ist, sondern in der Höhe der Ranvierschen Einschnürung unterbrochen wird; der zentrale Teil der Nervenfaser

steht, zwischen den auf einander folgenden Einschnürungen unmittelbar mit dem Neurilemm, durch die von mir geschilderten Häute, in Verbindung.

Das Myelin dient nicht als Isolatormasse; es dient vielmehr als Mittel für den Stoffwechsel des Neuriten; seine Leistung ist ähnlich derjenigen, welche allen Mischungen von Fett und albuminoiden Substanzen zukommt.

In der in italienischer Sprache erschienenen ausführlichen Arbeit finden die hier nur kurz berührten Tatsachen ihre volle Auseinandersetzung und Begründung insbesondere durch Abbildungen nach Photogrammen. Wie bemerkt, werden hier nur zwei Schemata gegeben, deren eines den bis jetzt allgemein anerkannten Bau einer Nervenfaser, das andere dagegen die von mir geschilderten Struktureinzelheiten derselben darbietet.

Erklärung der schematischen Abbildungen.

Für die übrigen Abbildungen Erklärung im Text.

Fig. 1. Schematische Darstellung einer Nervenfaser nach Ramon y Cajal.

a = Ranviersche Einschnürung.
bb = Schwannsche Scheide.
c = Frommannsche Linien.
d = Mauthners Scheide.
e = Kegelzylinder von Myelin.
f = Lantermansches Segment.
g = Protoplasma.
h = Kern.

Fig. 2. Schematische Darstellung einer Nervenfaser nach den Ergebnissen meiner Untersuchungen.

aa = Ranviersche Einschnürung.
bb = Schwannsche Scheide.
cc = Äussere Grenze des Myelins.
ee = Innere Grenze des Myelins oder Mauthners Scheide.
ff = Periaxiale Scheide.
ll = Bikonische Anschwellung.
m = Schnürring.
n = Periaxiale Flüssigkeit.
o = Achsenzylinder oder Neurit.
pp = Stützeinrichtung der periaxialen Scheide und des Myelins.

Aus dem I. anatomischen Institute der Wiener Universität
(Hofrat Zuckerkandl).

Beiträge zur Anatomie der accessorischen Geschlechtsdrüsen der Insektivoren und Nager.

Von
Dr. **Siegfried Grosz.**

Hierzu Tafel XXXVIII, XXXIX und XL und 8 Textfiguren.

Die Bezeichnung „accessorische Geschlechtsdrüsen" wird bei männlichen Tieren allgemein für diejenigen Drüsen gebraucht, welche ihr Sekret dem Hodensekret beimischen oder wenigstens auf demselben Wege abführen, welchem das Produkt der eigentlichen Geschlechtsdrüsen folgt (Oudemans). Oudemans unterscheidet die folgenden Drüsenarten, welche entsprechend der gegebenen Definition hierher gehören:

1. Drüsen, welche in einen grösseren oder kleineren Teil des Vas deferens ausmünden und öfters zur Bildung einer sogenannten Ampulle Anlass geben: Glandulae vasis deferentis. Rauther gibt ihnen (einer ampullenartigen Erweiterung des Vas deferens aufsitzend oder in dieselbe eingelagert), den Namen Ampullendrüsen, Glandulae ampullarum, eine Bezeichnung, deren auch wir uns bedienen werden. Disselhorst hält die Ampulle für ein Spermareservoir und versucht einen Zusammenhang zwischen dem Vorhandensein einer Ampulle und der Kohabitationsdauer zu statuieren in dem Sinne, dass Tiere, denen die Ampulle fehlt, die Kohabitation ungemein langsam vollziehen sollen.
2. Die sogenannten Vesiculae seminales, welchen Oudemans den Namen Glandulae vesiculares gibt. Die physiologische Bedeutung dieser Drüsen muss vorläufig als eine völlig unbekannte bezeichnet werden. Sicher ist, dass ihnen die Bedeutung eines Spermatozoenreservoirs nicht zukommt, nur bei sehr wenigen Säugetieren, auch beim Menschen, wurden gelegentlich Spermatozoen in den Drüsenräumen angetroffen. Exner spricht die Vermutung aus, dass die Samenleiterblasen als Resorptionsorgane für das Hodensekret fungieren. Eine solche

Resorption wäre schon auf Grund unserer Erfahrungen über Entstehung der sekundären Geschlechtscharaktere wahrscheinlich.

Da eine Charakteristik des Organs nach rein morphologischen Kriterien häufig versagt, hat Cuvier den Vorschlag gemacht: „nous appellerons vésicules séminales tout organe analogue, par sa structure vésiculeuse, par sa position et par ses rapports avec les déférents, à ceux qui portent ce nom chez l'homme." Rauther gebraucht den Ausdruck Samenleiterblase, Vesicula vasis deferentis (Vesicula glandulosa vasis deferentis) und hat durch die strenge Durchführung des Cuvierschen Vorschlages manche bestehende Verwirrung zu beseitigen gewusst.

Speziell von Disselhorst und Oudemans wurde betont, dass bei den Nagern Samenleiterblase und Samenleiter getrennt ausmünden. Demgegenüber hat Rauther nachgewiesen, dass bei den von ihm untersuchten Nagetieren konstant ein, wenn auch häufig sehr kurzer gemeinsamer Ausführungsgang (Ductus ejaculatorius) bestehe. Wir können dieses Verhalten nicht bedingungslos bestätigen, finden vielmehr, dass ein solcher gemeinsamer Ausführungsgang (des Samenleiters und der Samenleiterblase) bei manchen Tieren nur auf der einen Seite besteht, auf der anderen nicht, ferner, dass auch völlig getrennte Ausmündungen vorkommen (bei Myoxus avellanarius). Entwicklungsgeschichtlich nimmt die Samenleiterblase den Ursprung vom Samenleiter (Kölliker, Schultze, v. Mihalkovics, Disselhorst).

3. Prostata (Glandulae prostaticae), mit glatter Muskelhülle resp. von glatter Muskulatur reichlich durchzogen. Die Mündung erfolgt in der Regel mit zahlreichen Gängen in der Nähe des Zusammentrittes von Vas deferens und Urethra.
4. Harnröhrendrüsen (Glandulae urethrales). Diese scheidet Rauther in
   a) zerstreute Urethraldrüsen, in Gestalt einzelner Tubuli, ausnahmsweise auch geschlossener Drüsenmassen den Canalis urogenitalis umgebend, stets, nach der Definition von Oudemans, innerhalb des M. urethralis gelegen.

b) morphologisch individualisierte Massen von Urethraldrüsen (Glandula Cowperi seu bulbo-urethralis).

Im weiteren Sinne gehören hierher die Drüsen der äusseren Geschlechtswerkzeuge: Präputialdrüsen, Inguinaldrüsen, Perinealdrüsen und die Analdrüsen. Sie gehören der äusseren Haut an, haben einen acinösen oder einen tubulösen Aufbau, oder zeigen beide Drüsentypen räumlich vereint. Ihre Beziehung zum Geschlechtsakte (zumindest in entfernterem Sinne) ist wahrscheinlich (siehe diesbez. Chatin, Recherches pour servir à l'histoire anatomique des glandes odorantes des mammifères).

Betreffs der feineren Morphologie dieser Drüsen ist zunächst festgestellt worden, dass die Zellbilder der ruhenden und der tätigen Drüse verschiedengeartete sind. Für die Prostata und die Glandula Cowperi des Kaninchens ist von Stilling der bezügliche Befund vor und nach der Begattung des Tieres erhoben worden.

Ähnliche Unterschiede stehen zu erwarten, wenn man die Drüsen der Tiere in der Brunstzeit mit denen der Periode ruhender Geschlechtstätigkeit in Vergleich bringt. Wir haben aus diesem Grunde bei den einzelnen untersuchten Tieren den Zeitpunkt, zu welchem das Tier getötet wurde, angegeben. Courant bezieht gewisse histologische Veränderungen, die er an der braunen Inguinaldrüse des weiblichen Kaninchens beobachtete, auf den Einfluss der Brunst.

Bei John Hunter findet sich eine hierher gehörige Bemerkung: „In the mole the prostate gland in winter is hardly discernible, but in the spring becomes very large and filled with mucus." Und Owen fügt dem hinzu „that the prostate gland in the mole begins to increase in February and acquires an enormous size, and conceals the urinary bladder towards the end of March".

Griffiths, der diese Angaben für Maulwurf und Igel bestätigen konnte, hat die mikroskopischen Bilder, die das Stadium der ruhenden und der tätigen Drüsen unterscheiden, des näheren präzisiert. Hier sei bemerkt, dass gewisse Differenzen in den histologischen Befunden, die sich den verschiedenen Bearbeitern darboten, mit Sicherheit darauf zu beziehen sind, dass ihnen eben verschiedene sekretorische Phasen vorlagen. Die Berücksichtigung derselben ist daher von einer Bedeutung, die nicht immer der richtigen Würdigung begegnete.

Es ist schon hervorgehoben worden, dass die rein morphologischen Kriterien sich manchmal als unzureichend erweisen für die Benennung der genitalen Anhangsdrüsen, dass beispielsweise die Benennung eines Organs als Samenleiterblase erfolgt, weil es in Beziehung zum Vas deferens ausmündet, obwohl seine feinere Struktur der einer „Prostata" um vieles näher steht (Sciurus vulgaris).

H. Stilling fand in der Drüsenmasse der Prostata des Kaninchens zwei röhrige Gebilde eingeschlossen, welche äusserlich keinerlei Ähnlichkeit mit Cowperschen Drüsen aufweisen, aber durch das gleiche Verhalten des Epithels denselben nahestehen. Er nannte sie Glandula Cowperi superior. Rauther hat sie mit Rücksicht darauf, dass sie noch oberhalb der Prostata in die Harnröhre einmünden, während doch die Bulbourethraldrüse in engerer Beziehung zur Pars bulbosa urethrae zu stehen pflegt, als Glandulae urethrales paraprostaticae beschrieben. Diesen und ähnlichen Unklarheiten, auf welche wir noch gegebenen Ortes hinweisen werden, abzuhelfen, wäre die Physiologie berufen. Leider sind unsere Kenntnisse über die physiologischen Leistungen der accessorischen Geschlechtsdrüsen nur sehr beschränkt und lückenhaft. Die vorliegenden experimentellen Ergebnisse, Beobachtungen an Kastraten, einige Befunde über die chemisch-physiologischen Wirkungen des Samenleiterblasen- und Prostatasekretes bedeuten — so wertvoll auch diese Ergebnisse im einzelnen sind — nur den Anfang einer methodischen Durchforschung dieses so überaus wichtigen Gebietes.

Das von den Morphologen vorgearbeitete Material kann heute kein spärliches genannt werden. Allerdings stammt es zum Teile aus einer weiter zurückliegenden Zeit, der unsere vollkommenere Methodik nicht zur Verfügung stand, zum Teile war der gesetzte Arbeitsplan ein so umfassender, dass notwendigerweise die Detailarbeit leiden musste. Immer wieder werden wir im folgenden an die Arbeiten von Johannes Müller, Leydig, Oudemans, Disselhorst anknüpfen müssen.

Für die Insektivoren und Nager lässt sich, wie auch aus den vorliegenden Untersuchungen erhellt, ein einheitlicher Typus ihrer genitalen Anhangsdrüsen nicht aufstellen. Zwischen den einzelnen Spezies sind grössere und kleinere Unterschiede vorhanden, die eine Einordnung in ein einheitliches

Schema zur Unmöglichkeit machen. Ein Beweis mehr dafür, dass unsere Klassifizierung nach grob sichtbaren Merkmalen, die unsere scientifische Sicherheit scheinbar so erhöht, auf der anderen Seite bedenkliche Lücken klaffen lässt.

Diese Untersuchungen waren längst begonnen, als eine Arbeit von Max Rauther erschien, die sich mit dem gleichen Thema beschäftigte. Schon damals zeigten sich in den Ergebnissen manche Differenzen, zum Teil war auch das Untersuchungsmaterial ein verschiedenes, sodass es um so wünschenswerter erschien, die Arbeit zum Ende zu führen.

Die wertvollen Resultate, zu denen Rauther gelangte, sind ausgiebig benützt worden, zum allergrössten Teile bestätigt Betreffs der Nomenklatur diene noch folgende Bemerkung:

Als Urethra (sensu strictiori) soll das Stück von der Blasenmündung bis zur Einmündung der Vasa deferentia bezeichnet werden. Der Sinus urogenitalis erstreckt sich von hier bis zur Mündung an der Glans penis. Er entspricht der Urethra im weiteren Sinne der menschlichen Anatomie, zerfällt in eine Pars muscularis und eine Pars cavernosa und kann am proximalen Ende seitliche Ausstülpungen (Divertikel) besitzen.

Als Sinus genitalis wäre eine gelegentlich auftretende Bildung zu bezeichnen, derart, dass sich die beiden Vasa deferentia in einen gemeinschaftlichen Hohlraum ergiessen, der sich erst nachher mit der Urethra s. str. vereinigt.

Als Sinus urethrae bezeichnet Tullberg einen Hohlraum, der die Ausführungsgänge der Gl. Cowperi bei Sciurus aufnimmt und sich im vorderen Drittel des Penis mit dem Sinus urogenitalis vereinigt. Auch dieses Gebilde, das sich bei Dipus wieder findet, wäre bei strenger Durchführung der Nomenklatur unter die Divertikel des Sinus urogenitalis einzureihen.

Technik.

Die lebensfrisch entnommenen Genitalorgane wurden in Formol fixiert, in steigendem Alkohol gehärtet und nach Einbettung in Paraffin oder Celloidin in fortlaufende Serienschnitte zerlegt.

Insektivoren.

Talpa europea.

Untersucht: ein Exemplar vom Mai; ein Exemplar vom November. Bezüglich der relativen Grössenverhältnisse der

Genitaldrüsen und accessorischen Geschlechtsdrüsen sei auf die Abbildungen (Taf. XXXVIII, Fig. 1a u. b) verwiesen. Der bezüglichen Angaben von Hunter, Owen und Griffiths wurde bereits gedacht.

Die einfachsten Verhältnisse bezüglich der genitalen Anhangsorgane bei Insektivoren bietet Talpa. Hier sind nur Cowpersche Drüsen und eine ventral von der Harnblase gelegene, als Prostata zu deutende Drüsenmasse vorhanden. Samenleiterblase, Glandulae ampullarum fehlen.

Prostata. Die richtige Deutung der ventral von der Blase gelegenen Schläuche stammt von Johannes Müller. Cuvier rechnet sie zu seinen „vesicules accessoires", Meckel erklärt sie für Samenblasen. Die Beschreibung des Baues der Drüse kann nach den von Disselhorst gegebenen Angaben erfolgen. Dieser Autor macht auch darauf aufmerksam, dass ein Querschnitt durch das Gebilde bei Lupenvergrösserung den Eindruck des Baues der Glandula vesicularis höherer Säuger hervorrufe.

In einem kräftig entwickelten, muskulös-bindegewebigen Stratum finden sich unregelmässige Lakunen ausgespart, in welchen epithelbesetzte, an ihren freien Enden oft verästelte Zotten vorspringen. Diese füllen zuweilen den ganzen Raum mit einer Art Flechtwerk aus, dessen Maschen mehr oder weniger mit Sekret erfüllt sind. Diese Lakunen stellen in Wirklichkeit unregelmässig gestaltete Drüsenschläuche dar, um welche die glatte Muskulatur im einzelnen oder in Gruppen kräftige Ringe bildet; das intertubuläre, lockere Bindegewebe trägt Gefässe und Nerven und ist relativ frei von glatten Muskelzellen. Die Schläuche finden sich ausgekleidet mit einem einschichtigen, mässig hohen Zylinderepithel, dessen ovale Kerne im Fusse der Zelle liegen. Der Inhalt der Schläuche ist körnig, ab und zu sahen wir auch die von Disselhorst beschriebenen eiförmigen Körper.

Die Prostata mündet jederseits mit zwei Ausführungsgängen in die ventrale Wand der Harnröhre sensu strictiori gegenüber den Samenleitern. Sowohl Oudemans als Disselhorst sprechen von zwei Ausführungsgängen (jederseits einem), erst Rauther gibt die richtige Zahl an, die ich bestätigt fand.

Unterschiede zwischen dem inneren und äusseren Paare der Ausführungsgänge, wie sie Rauther beschreibt, („inneres durch

Faltungen fast ganz verdrängt, äusseres offenstehend") konnte ich nicht konstatieren. Ebensowenig finden sich in meinen Präparaten Unterschiede zwischen äusseren Drüsenschläuchen (glattes Epithel Rauther) und inneren (gefaltetes Epithel Rauther), aus welchem Verhalten eventuell funktionelle Unterschiede sich ableiten liessen. Wahrscheinlich ist, dass zu den Befunden Rauthers verschiedene Sekretionsphasen den Anlass gegeben haben.

Bezüglich des Canalis urogenitalis, der Einmündung der Samenleiter und der prostatischen Drüsen decken sich meine Befunde mit den von Rauther erhobenen.

Der Canalis urogenitalis setzt sich oberhalb der Einmündung der Urethra sensu strictiori ein Stück weit als geräumiger Kanal von halbmondförmigem Querschnitt nach oben fort. Er ist bis zu seinem oberen blinden Ende vom Corpus cavernosum umgeben. Die quere Scheidewand, welche den Blindsack von der Urethra trennt, setzt sich nach unten hin in ein frei in den Canalis urogenitalis hinabragendes Zäpfchen fort, auf dessen ventraler Seite die Vasa deferentia ausmünden. Es münden also die Samenleiter nicht in einen besonderen Canalis genitalis, auch nicht in den blinden Fortsatz des Canalis urogenitalis, sondern in diesen selbst. Etwas höher, wo die Urethra bereits völlig von dem Blindsack getrennt verläuft, münden, wie erwähnt, auf ihrer ventralen Wand, den Ausmündungsstellen der Samenleiter gegenüber, die prostatischen Drüsen mit jederseits zwei Ausführungsgängen aus.

Dieser Beschreibung fügt Rauther die Bemerkung bei, dass er Angaben über das Verhalten der Müllerschen Gänge bei der Entwicklung des männlichen Genitalapparates von Talpa nicht aufzufinden vermochte, doch scheine es ihm unzweifelhaft, dass sich hier keine Reste der Müllerschen Gänge als Uterus masculinus erhalten, ebensowenig wie beim erwachsenen Igel.

Demgegenüber konnte ich an meiner Serie des Novemberexemplares erheben, dass sich zwischen die Querschnitte der Vasa deferentia ein Lumen einschiebt, das sich nach oben hin zunächst verengt, um sich dann zu erweitern und schliesslich blasenförmig erweitert zu endigen. Dieses Gebilde muss als Uterus masculinus angesprochen werden (s. Taf. XXXVIII. Fig. 2).

Glandula Cowperi. Die Drüse besitzt einen Mantel aus quergestreifter Muskulatur, von welchem aus ebenso be-

schaffene Septa zwischen die einzelnen Läppchen, aus welchen die Drüse sich aufbaut, einstrahlen. In den Septis verlaufen Gefässe. Unmittelbar an die Muscularis stösst, auf der Propria aufsitzend, die Drüsensubstanz.

Gegen das Innere des Drüsenlumens strahlen dünne Falten ein, diese geben wechselständige Seitenäste ab, sodass Bildungen entstehen, welche mit gefiederten Blättern Ähnlichkeit besitzen. Auf der Propria sitzt ein einschichtiges hohes Zylinderepithel, die runden oder oblongen Kerne liegen im Fusse der Zelle.

Disselhorst und Rauther schildern das Epithel als niedrig, „fast kubisch", eine Angabe, die sich offenbar auf die ruhende Drüse bezieht.

In der Mitte der Drüse verläuft ein weiter Ausführungsgang, in welchen seitlich angeordnete Hohlräume münden. Die Drüsenlumina sind eng, grösstenteils sekretfrei, oder mit faserigem Sekret erfüllt, an den Randpartien sind Ausgüsse zu sehen, die, strukturlos, mit Hämatoxylin intensiv gefärbt sind. Die Mündung erfolgt, etwas tiefer als die der Prostata, in die Pars muscularis. Auffallend ergiebig ist der Befund an epithelialen Cysten und intraepithelialen Drüsen in der Pars muscularis urethrae, namentlich an dem untersuchten Exemplare vom Mai. Die betreffenden Bilder entsprechen völlig denen, wie sie Mayer, Schaffer, Klein und Groschuff. Stoerk, Otto Zuckerkandl und Paschkis jun. beschrieben haben.

Ob die Angaben Leydigs über das Vorkommen von Urethraldrüsen, die er als einfache, rundlich ovale Säckchen mit runder Öffnung, ausgekleidet mit elementaren Drüsenzellen, deren Inhalt feinkörnig ist, schildert und die gleichsinnige Bemerkung Rauthers auf diese epithelialen Bildungen zu beziehen sind, vermag ich nicht zu entscheiden. Eigentliche Urethraldrüsen fand ich nicht.

Analdrüse. Die zutreffende makroskopische Schilderung der Drüse gibt Leydig.

Die Analdrüsen des Maulwurfs sind nach diesem Autor weissgelbe, grosse, platte, an den inneren Rändern sich berührende, mit äusserlich sichtbarem Läppchenbau versehene Körper. An der Basis der beiden grossen, weissgelben Drüsen liegt ein kleinerer, fast dreieckiger, von Farbe grauer Körper, gleichsam als eine Abteilung der grossen Drüse. Es ist aber eine eigene,

in Form und Sekret verschiedene Drüse, die nur innig an die erstere angeheftet ist.

Diese letztere, sogenannte spezifische Drüse besitzt einen unregelmässig tubulösen Aufbau und setzt sich aus mehreren, durch reichlich vorhandene, bindegewebige Zwischensubstanz getrennte Läppchen zusammen. Sie zeigt mikroskopisch der Propria aufsitzend hohe, am freien Rande abgerundete Epithelzellen in einer Schichte, mit grossen, basal gelagerten Kernen. Das Zellprotoplasma ist an dem dem Lumen zugekehrten Anteile heller, leicht wabig. Die Drüsenräume sind weit, grösstenteils leer, an einigen Stellen finden sich Amyloidkörner. Vereinzelt zeigt sich ein Teil des Lumens erfüllt von dichtstehenden, polygonalen Zellen mit hellem, wabigen Protoplasmaleib und grossen, exzentrisch angeordneten Kernen. Stellenweise findet sich auch faseriger, körniger, klumpiger, amorpher Inhalt. Da und dort sieht man Tröpfchen den Zellen anliegend, die scheinbar ausgestossen wurden. Die Drüse zeigt im ganzen den Charakter einer Schleimdrüse.

Die grosse, weisse Drüse zeigt den Aufbau einer Talgdrüse. Die Ausführungsgänge sind von einem glatten, einschichtigen Epithel ausgekleidet. Die sezernierenden Acini, welche diesen Gängen von aussen her anliegen, sind gegeneinander abgeplattet, polygonal und münden durch kleine Löcher in dem Epithel der Ausführungsgänge. Der Hauptausführungsgang ist mit einem geschichteten Plattenepithel versehen.

Rauther unterscheidet an der Talgdrüse drei Anteile, einen unpaaren, medianen und zwei laterale. Jeder derselben besitzt einen eigenen Ausführungsgang, der sich abwärts bis auf den äussersten Rand des die Afteröffnung umgebenden Hautwalles verfolgen lässt, wo er sich auf die Hautoberfläche öffnet. Zwischen diesen Gängen liegen die der tubulösen Drüse angehörenden. Gegenüber den von Disselhorst erhobenen Befunden an den die Analdrüse zusammensetzenden Drüsenanteilen sind in meinen Präparaten die Verhältnisse gerade umgekehrte: die spezifische Drüse ruhend, mit weiten, leeren Schläuchen, die Talgdrüse in lebhafter Sekretion begriffen (Taf. XXXVIII, Fig. 3).

Erinaceus europaeus.

Untersucht: ein Exemplar vom Oktober; ein Exemplar vom Februar. Die Deutung der genitalen Anhangsdrüsen des

Igels, welche lange Zeit hindurch strittig war, kann nunmehr als geklärt betrachtet werden. Sie soll hier im Sinne der Rautherschen Ergebnisse, denen wir beitreten, erfolgen. Dieser Autor bezeichnet die Drüsen dorsal von der Harnblase als Prostata I, die ventral von derselben gelegenen als Prostata II, endlich als Prostata III die von Leydig als zweite Prostata beschriebene, welche von früheren Untersuchern (Johannes Müller, R. Wagner, Carus, Cuvier, Seubert, Leuckart) als Glandula Cowperi angesprochen wurde. Betreffs der Prostata I, die früher als „Samenblase" galt, muss zunächst das von Rauther betonte Verhalten bestätigt werden, dass ihre Drüsenläppchen ohne Beziehung zum Vas deferens ausmünden, somit des wichtigsten morphologischen Kriteriums der Samenleiterblasen entbehren. Rauther erklärt sie daher mit dem Vorbehalte, dass nicht etwa eine entwicklungsgeschichtliche Untersuchung gegenteiliges lehrt, für „Drüsenanhänge des Urogenitalkanales wie die Prostata", eine Auffassung, der auch der feinere Aufbau des Organs zu Hilfe kommt. Die Unterschiede in den Grössenverhältnissen der aktiven und ruhenden Drüsen wird durch unsere Abbildung veranschaulicht (Taf. XXXVIII, Fig. 4 u. 5).

Prostata I. Differenzen in dem Aufbau der einzelnen Lappen, deren jederseits vier sich sondern lassen, bestehen nicht.

Bei dem Exemplar vom Oktober fanden sich weite, grösstenteils leere Drüsenräume, wo Inhalt vorhanden, aus blassrot gefärbten, kleinen Schollen und fädigem Gerinnsel bestehend. Die Schläuche sind von einem niedrigen, einschichtigen Epithel ausgekleidet, dessen Zellen durch den Kern fast völlig ausgefüllt werden. Die Wand springt da und dort in Falten vor. Nach aussen hin findet sich eine zirkuläre Schichte glatter Muskelfasern, die jeden einzelnen Schlauchquerschnitt isoliert umscheidet. Auch Rauther findet bei einem im September getöteten Tiere das Epithel der Tubuli niedrig, die Zellen klein, kubisch, fast ganz von dem grossen kreisrunden Kerne ausgefüllt. Dagegen war das Lumen der Schläuche enge, die Muskelhülle entsprechend dichter.

Hervorgehoben sei hier der Befund von Camus und Gley dass das Sekret der Drüse unter der Einwirkung jenes der Prostata II gerinne. In Analogie zu dem gleichartigen Vorgange bei Einwirkung von Samenblasensekret und Prostatasaft

würde die Prostata I des Igels funktionell der Samenleiterblase entsprechen.

Prostata II (ventral von der Harnblase gelegenes Drüsenpaar). Die einzelnen Schläuche von einer mächtigen Schichte glatter Muskulatur umgeben. Die Wand der Drüsenräume verläuft meist glatt, zeigt keine oder nur unbedeutende Vorsprünge. Leisten und Falten des Wandepithels in der Stärke, wie sie Oudemans abbildet, sind an meinen Präparaten nicht zu sehen. Auch Rauther beschreibt, dass das Epithel in „tief einragenden Leisten" gegen das Lumen vorspringt.

Das Epithel ist zweischichtig, vielleicht zweireihig. Die Basalschichte zeigt sehr häufig Zellen mit blasigem (ungefärbtem) Protoplasmaleib. Stellenweise liegen in einem solchen geblähten Zelleib mehrere Kerne.

Hier und da erweist sich ein Teil des Schlauches ausgefüllt mit desquamierten Zellen. Sonst ist der Inhalt homogen, schwach (mit Eosin) gefärbt, manchmal mit beigemengten Zellresten.

Der Befund in der Prostata III ist im wesentlichen ein gleicher. Die Muskelhüllen um die einzelnen Schläuche hängen hier vielfach untereinander zusammen, sodass dieselben hiedurch zu grösseren Gruppen zusammengefasst erscheinen. Die innere Epithellage ist etwas höher als bei der Prostata II, die Schläuche meist ohne Inhalt. Gleich Disselhorst finde ich an verschiedenen Stellen der Drüse kleinere und grössere eingesprengte Herde lymphoiden Gewebes.

Canalis urogenitalis. Es besteht hier eine blindsackartige, proximale Verlängerung des Urogenitalkanales, welche seit Leuckart als Rudiment einer Vagina aufgefasst und als Vagina masculina bezeichnet wurde. Zur Stütze dieser Anschauung führte Leuckart an, dass dieser Blindsack durch die Einmündung der Vasa deferentia (Wolffsche Gänge) und der Cowperschen Drüsen als Vagina masculina gekennzeichnet sei. Dagegen bemerkt Rauther mit Recht, dass wahrscheinlich auch beim Igel die Wolffschen Gänge unabhängig von den Müllerschen Gängen, die doch nur einer eigentlichen Vagina den Ursprung geben können, in den Canalis urogenitalis münden und dass die Leuckartschen „Gl. Cowperi" das unterste Prostatapaar seien. Somit werden die von Leuckart vorgebrachten Argumente hinfällig.

An der ventralen Wand des Canalis urogenitalis findet sich eine längliche Hervorragung, auf welcher zu unterst die Urethra mündet, kurz darüber die Ausführungsgänge der Prostata II, daneben und am meisten medial die Vasa deferentia und seitlich von diesen die Ausführungsgänge der Prostata I. Zu oberst endlich mündet mit jederseits einer Öffnung die Prostata III. Bezüglich der Prostata I macht Rauther die Angabe, dass sie

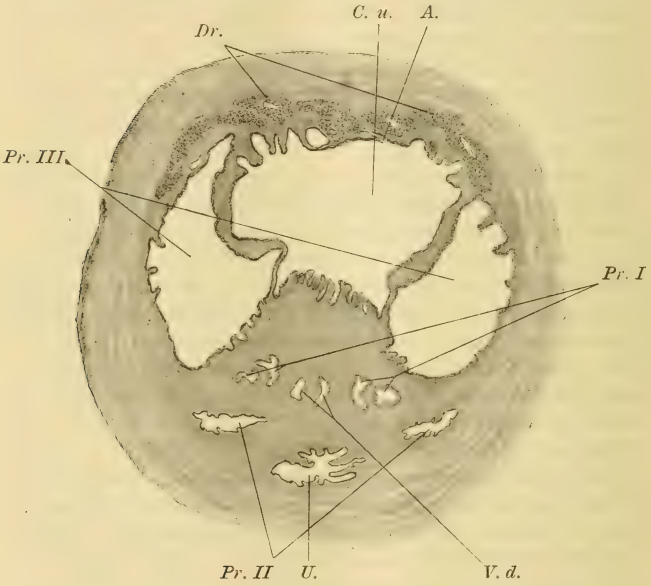

Figur 1.

Erinaceus europeus. Querschnitt durch den blinden Anhang des Urogenitalkanales. Vergr. 15.

U. = Urethra; *Pr. II* = Prostata II; *Pr. I* = Prostata I; *V. d.* = Vas deferens; *Pr. III* = Prostata III; *C. u.* = Canalis urogenitalis; *Dr.* = Drüsen *A.* = Drüsenausführungsgang.

jederseits vier Mündungsgänge aufweise, während Oudemans sie links mit drei, rechts mit vier Öffnungen münden lässt.

Da an einem meiner Exemplare die Ausmündung jederseits mit zwei Gängen erfolgt (Textfig. 1), an dem anderen links

mit vier, rechts mit drei, so muss im Zusammenhalte mit den erwähnten Angaben von Oudemans und Rauther das bezügliche Verhalten als ein inkonstantes bezeichnet werden.

Betreffs der Ductus deferentes wird von verschiedenen Autoren darauf verwiesen, dass dieselben drüsenfrei sind, wie denn überhaupt bei allen Insektivoren weder eine drüsige Ampulle noch Samenleiterblasen vorkommen sollen. Tatsächlich sind um die Ductus einzelne rundliche Drüsenschläuche angeordnet, die auch in dieselben einmünden. Sie zeigen eine zweischichtige Epithelauskleidung mit einer basalen Lage von rundlichen Zellen mit stark färbbaren Kernen, einer inneren Lage von hohen Zylinderzellen mit länglichen Kernen, mit Schleimreaktion im Protoplasma. Ihrer systematischen Stellung nach dürften sie demnach rudimentären Ampullendrüsen entsprechen.

Gl. Cowperi. Als solche gelten seit Leydig zwei lange, schmale, dicht beisammen liegende Drüsenkörper, welche das untere vordere Ende des muskulösen Teiles der Harnröhre einnehmen und unmittelbar in die Bündel des M. urethralis eingebettet sind. Sie reichen nach der Angabe Rauthers vom Crus penis bis zur Einmündungsstelle der Urethra s. str., nach meinen Befunden aber über diese Stelle hinaus. Disselhorst macht geltend, dass sie ihrer Lage wegen (innerhalb des M. urethralis) als Urethraldrüsen bezeichnet werden müssten und auch Rauther meint, dass der hier vorfindliche Zustand an den primitiveren der Urethraldrüsen bei den Muriden erinnere. Dagegen muss bemerkt werden, dass die Leydigsche Glandula Cowperi im wesentlichen streng paarig angeordnet ist, während die Urethraldrüsen gewöhnlich die ganze Circumferenz der Urethra in zerstreuten Herden einnehmen.

Die Drüse bietet den Typus einer Eiweissdrüse, die einzelnen, dicht aneinander liegenden Läppchen sind mit einem hohen Zylinderepithel ausgekleidet, das Lumen der Alveolen ist ausserordentlich enge. Das interalveoläre Bindegewebe ist nur spärlich entwickelt, frei von glatten Muskelfasern. Die Drüse mündet mit zahlreichen, lakunär erweiterten Ausführungsgängen in die Harnröhre.

Das Epithel dieser Gänge ist zweischichtig, die innere Lage höher als die äussere, scharf abgesetzt gegen das geschichtete Pflasterepithel der Urethra.

Ausser der paarigen Drüse finden sich in der Submucosa kleinere Drüsengruppen, welche im Bau mit der grossen Drüse übereinstimmen.

Rodentia.

Lepus cuniculus.

Untersucht ein geschlechtsreifes Exemplar, ausserdem einige Serien durch einzelne Regionen.

Nach Tullberg liegt die Präputialöffnung des Kaninchens unmittelbar vor dem Anus, und jederseits desselben findet sich eine längsgehende und ziemlich tiefe Falte, die mit unbehaarter Haut bekleidet ist. „In diese münden die sogenannten Präputialdrüsen, welche recht gross und unter der die Falte bekleidenden Haut gelegen sind, je eine seitwärts des Penis. Der Penis verläuft fast ganz gerade nach hinten, ohne nach vorne gebogen zu sein. An der dorsalen Wand der Pars membranacea urethra, also innerhalb des Beckens, liegen die Gl. Cowperi, von Muskelfasern umschlossen. Die Pars prostatica urethrae ist ganz kurz, und in die dorsale Wand derselben mündet ein grosser Sack, Uterus masculinus (Vesicula prostatica) genannt. In diese Blase öffnen sich ganz nahe der Mündung die Samenleiter. In der dorsalen Wand der Blase liegen Glandula prostatica und die sogenannten Vesiculae seminales."

Die hier und auch bei einigen anderen Autoren (Krause, Stilling, Carl Müller) gebrauchte Bezeichnung der accessorischen Geschlechtsdrüsen des Kaninchens bedarf der Korrektur, die neuere morphologische Arbeiten über diesen Gegenstand veranlasst haben. Für das von E. H. Weber als Vesicula prostatica erklärte Organ haben entwicklungsgeschichtliche Untersuchungen (Kölliker, Langenbacher, Mihalkovics, Wright, Rauther) übereinstimmend dargetan, dass es zum grössten Teile ein Produkt der Wolffschen Gänge ist, demnach ein vollständiges Homologon der Samenleiterblase der übrigen Säugetiere darstellt. Die als Samenblasen angesprochenen Drüsenschläuche gehören der Prostata zu. Für die den Samenleiterblasen vorgelagerten Drüsenschläuche, die E. H. Weber für die Prostata hielt, hat Stilling die Bezeichnung Glandula Cowperi superior in Vorschlag gebracht, indem er hierbei auf den histologischen Bau Rücksicht nahm, Rauther nennt sie Gl. urethrales paraprostaticae

Vesicula vas. deferent. Unpaare Samenleiterblase (Uterus masculinus, Vesicula prostatica der Autoren).

Sie mündet mit schmaler Öffnung auf dem Colliculus seminalis in den Urogenitalkanal. Wie bei makroskopischer Präparation ersichtlich, legt sich vor diese unpaare Mündung ein von der dorsalen Wand der Harnröhre ausgehender Zapfen, der nach oben hin (in der Samenleiterblase) seine Fortsetzung in einer schwach ausgeprägten medianen Leiste findet. Hierdurch entsteht auf Querschnittsbildern der Eindruck, als ob zwei dicht neben einander liegende, nur durch den erwähnten Zapfen getrennte Einmündungen vorhanden wären. Die Wand der Samenleiterblase besteht aus geflechtartig verbundenen, glatten Muskelzügen. In dem unteren verdickten Teil derselben finden sich dorsal die Prostata, lateral die Gl. urethrales paraprostaticae eingebettet. Durch das ganze Organ erweist sich die Wand ausserdem besetzt mit zahlreichen sack- bis verästelt-schlauchförmigen Drüsen (Rauther).

Das Epithel ist teils einschichtig, namentlich in den Divertikeln, teils zwei-, teils vielschichtig. Intraepitheliale Drüsen sind namentlich im oberen Anteile vorhanden.

Die von mehreren Bearbeitern beschriebene Septumbildung, durch welche „die ursprünglich paarige Natur des Organs zum Ausdruck gebracht wird," kann auf den oberen Anteil beschränkt bleiben.

Als Inhalt der Drüse fand ich neben amorphem Schleim reichlich Spermatozoen, welche in demselben eingebettet lagen.

Vasa deferentia. Sie münden auf der ventralen Seite der Samenleiterblase in dieselbe. Sie besitzen Ampullen. Um ein grösseres Lumen gruppieren sich Schläuche von rundem oder unregelmässigem Querschnitte. Sie sind von einem hohen einschichtigen Zylinderepithel mit fussständigen Kernen ausgekleidet. Die Einmündung der peripheren Drüsenräume in das zentrale Lumen ist an vielen Stellen deutlich. Überall finden sich reichlich Spermatozoen.

Glandulae urethrales paraprostaticae. Ihrer Lage wurde bereits gedacht. Es sind jederseits zwei (Rauther drei) Läppchen vorhanden, deren Gänge zu einem gemeinsamen Endstück vereinigt an der seitlichen Fläche der Urethra im Niveau der Prostatamündungen eintreten.

Die Läppchen besitzen einen weiten, vielfach gebuchteten zentralen Hohlraum, um welchen kleine Drüsentubuli von serösem Typus angeordnet sind. Das Gangepithel ist ein einschichtiges hohes Zylinderepithel.

Die Tubuli besitzen ein zwar enges, doch überall deutliches Lumen.

Prostata. Sie liegt in der Muskulatur der dorsalen Wand der Samenleiterblase eingebettet und stülpt in ihrem oberen Teile die hintere Wand der Samenleiterblase ein, sodass auf Querschnitten stellenweise Prostataschläuche frei in der Samenleiterblase zu liegen scheinen. Zwischen den einzelnen Läppchen finden sich Septa, die glatte und streckenweise auch quergestreifte Muskulatur enthalten und gegen die Drüsenräume seitliche Fortsätze entsenden. Auf diesen sitzt ein einschichtiges, hohes Zylinderepithel, das Protoplasma der Zellen ist grob gekörnt. Im Lumen reichlich körnig geronnenes Sekret (mit Eosin färbbar) und Prostatakonkremente. Die Drüse mündet nach den Angaben von Rauther mit jederseits vier Ausführungsgängen; an dem einen von mir untersuchten Exemplare waren linkerseits fünf, rechts vier vorhanden und in der Weise angeordnet, dass sie in eine Gruppe vereinigt, an der hinteren Urethralwand ausmünden. Sie trennen sich zum Teile sehr rasch.

Die von Rauther beschriebenen Differenzen zwischen den verschiedenen Anteilen der Drüsen sind in meinen Präparaten nur insofern vorhanden, als die medianen Abschnitte eine starke Faltung des Drüsenlumens aufweisen, die in die Falten sich einschiebenden Lamellen schmal sind, während in den übrigen Teilen die Faltenbildung geringer ausgeprägt ist und das Zwischengewebe breiter erscheint.

Glandula Cowperi. Es besteht ein dichter Mantel aus quergestreifter Muskulatur, von welchem aus einzelne Züge gegen das Innere der Drüse einstrahlen und hier grössere und kleinere Läppchen abgrenzen.

Im Inneren der Drüse fällt zunächst ein System von stark erweiterungsfähigen Gängen auf, welche die Drüse nach allen Richtungen durchsetzen. In sie münden die kleineren Ausführungsgänge, in diese die Drüsentubuli. Sie zeigen, auf einer Membrana propria aufsitzend, hohe Zylinderzellen, die ein nur sehr enges Lumen frei lassen. Schaltstücke scheinen vorhanden

zu sein. Die kleineren Ausführungsgänge haben ein einschichtiges, die grösseren ein zweischichtiges Epithel, das sich auch auf die Hauptausführungsgänge fortsetzt.

Die Cowpersche Drüse mündet mit jederseits zwei hintereinanderliegenden Gängen (Rauther: drei, frühere Autoren ein Ausführungsgang) in die Urethra. Diese Gänge besitzen im leeren Zustande gegen das Lumen vorspringende Längsleisten.

Präputialdrüsen sind als vergrösserte Talgdrüsen in der Haut des Präputiums vorhanden und münden im Anschlusse an Haare auf der inneren Oberfläche der Vorhaut zerstreut aus.

Eine geschlossene Drüsenmasse mit Ausführungsgang ist also nicht zur Entwicklung gelangt.

Inguinaldrüse. Fälschlich wurden die im folgenden zu beschreibenden Inguinaldrüsen von einer Reihe von Autoren als Präputialdrüsen bezeichnet.

Zu beiden Seiten der Präputialöffnung befindet sich je eine ziemlich tiefe, haarlose Tasche, die von verhorntem Plattenepithel ausgekleidet ist. In der vorderen Wand dieser Tasche liegen zwei Drüsenkörper, von denen der oberflächlich gelegene den histologischen Bau einer Talgdrüse aufweist, während der unter ihm befindliche einer serösen Drüse entspricht (Taf. XXXVIII, Fig. 6).

Die Talgdrüse besteht aus einer Anzahl von grossen Läppchen; die einzelnen sie zusammensetzenden Drüsenzellen erreichen eine beträchtliche Grösse. Die Drüse mündet mit mehreren, stark erweiterten Ausführungsgängen nahe der Taschenlippe, die seröse Drüse mit einem einzigen Gange nahe dem Grunde der Tasche. Die letztere Drüse hat auf dem Querschnitte eine ovale Gestalt und ist von einer eigenen Bindegewebskapsel umschlossen. Sie setzt sich aus mässig weiten Schläuchen zusammen, die von einschichtigem kubischen Epithel ausgekleidet sind. Der Ausführungsgang zeigt denselben Bau und endigt in ein seichtes, mit Plattenepithel ausgekleidetes Divertikel der Tasche. Im Bereiche dieses Divertikels ist die Eleidinschichte des verhornenden Epithels besonders deutlich.

In ihrem gesamten Aussehen ähnelt die Drüse einer Glandula bulbourethralis. Krause betrachtet die Tubuli als modifizierte Schweissdrüsen, welcher Anschauung sich Rauther anschliesst.

Im Sekrete der Talgdrüse sind (bei Hämatoxylin-Eosinfärbung) teils rotgefärbte Schollen, teils blaugefärbte faserige

Massen zu sehen. Dieselben Bestandteile finden sich in dem Lumen der Tasche.

Im Lumen der Schläuche der serösen Drüse finden sich Sekrettropfen, die eine Färbung nicht angenommen haben.

Analdrüsen. Teils innerhalb der quergestreiften Muskulatur, teils zwischen dieser und den glatten Fasern liegen rings um das Rektum zahlreiche, zu grösseren und kleineren Gruppen vereinigte Drüsenläppchen vom Charakter seröser Drüsen. Nach den Untersuchungen von Grote haben die freigelegten Drüsen, die sich als kompakte Masse isolieren lassen, die Form einer abgeplatteten Keule, deren dickeres Ende dem Anus zugekehrt ist. Bei einem ausgewachsenen männlichen Tiere liessen sich folgende Maße der Analdrüse erheben:

Längendurchmesser 2,5 cm
Breitendurchmesser 1,0 cm
Dickendurchmesser 0,6 cm

Die Tubuli, aus welchen die Drüse sich zusammensetzt, besitzen ein besonders weites Lumen und sind von kubischem Epithel ausgekleidet. Die drüsige Region erstreckt sich am Rektum ziemlich hoch hinauf. Die Ausführungsgänge verlaufen zwischen quergestreifter und glatter Muskulatur abwärts bis über die Grenze des Plattenepithels und münden nahe derselben in den Analteil des Rektums. Der letzte Abschnitt dieser ausführenden Gänge ist mit mehrschichtigem Plattenepithel ausgekleidet, während die höher oben liegenden Anteile ein zweischichtiges Epithel besitzen. Auch Schaap schildert das Epithel als zweischichtig, während Grote ein einschichtiges Epithel der Hauptausführungsgänge beschreibt.

In den Schläuchen (mit Hämalaun) blaugefärbte Sekrettröpfchen.

Um den Analteil des Rektums sind ausserdem noch kleine Talgdrüsen angeordnet, welche, an Haare angeschlossen, in denselben einmünden.

Cricetus frumentarius Pall.

Untersucht: ein geschlechtsreifes Exemplar vom Okt. 1903; ein jugendliches Exemplar vom Okt. 1904.

Über die makroskopisch zu erhebenden Verhältnisse äussert sich Tullberg wie folgt:

„Die männlichen Geschlechtsteile des Hamsters zeichnen sich im grossen und ganzen durch die für die Muriformes typische Form aus. Die Präputialöffnung ist etwa 20 mm vor dem Anus gelegen. Die Glans penis ist ziemlich gleich dick, vor der Mitte am dicksten und infolge zahlreicher kleiner Stacheln rauh. Die Spitze ist sehr kompliziert. Zu äusserst kann man eine ringförmige Hautfalte beobachten und innerhalb derselben, im Zentrum, eine rundliche Anschwellung, die als Papilla centralis bezeichnet sein mag; dorsalwärts und lateralwärts finden sich drei der zentralen Anschwellung an Grösse gleichkommende Papillen, von denen ich die dorsale Papilla dorsalis, die lateralen Papillae laterales benenne, ventral von der P. centralis liegt eine geglättete zweilappige, zungenförmige Papille, Papilla lingualis. Zwischen der letzteren und der Papilla centralis öffnet sich die Urethra. Sehr eigentümlich ist hier das Os penis gebildet, indem es gabelförmig geworden ist. Es ähnelt nämlich einer Gabel mit drei Zacken, die jedoch gegen den kräftigen Basalteil beweglich sind. Ich nenne den Basalteil manubrium und die Zacken dentes ossis penis. Von diesen drei Zacken endet die mittlere in die eben erwähnte Zentralpapille, die beiden äusseren in die Lateralpapillen. In dem Präputium münden innerhalb des Randes die Ausführungsgänge der beiden grossen Glandulae praeputiales.

Auch hier findet sich in dem Corpus cavernosum urethrae eine blasenähnliche Erweiterung der Urethra, sinus urethrae, der hier von dem übrigen Teil der Urethra etwas abgeschnürt ist. Glandulae cowperi waren bei dem Exemplare recht gross, aber bei weitem nicht so gross, wie die Präputialdrüsen. Die Glandula prostatae ist gelappt, die Vesiculae seminalis sind gebogen und inwendig in eine Menge kommunizierender Räume abgeteilt. Die Samenleiter sind nahe dem proximalen Ende stark angeschwollen."

Oudemans erwähnt, dass bei Cricetus ein grosser Teil des Vas deferens ansehnlich dicker als der übrige sei; die Zunahme der Dicke findet plötzlich statt, nicht allmählich, wie es die Abbildung Gegenbaurs zeigt. Genauer bildet Johannes Müller die Verhältnisse ab. Ein Vergleich dieser Abbildungen, welche einem geschlechtsreifen Tiere entnommen ist, mit dem Befunde eines nicht geschlechtsreifen Exemplares, gibt Oudemans zu der Bemerkung Anlass, dass die Anschwellung des Vas deferens in der Paarzeit nur sehr wenig an Volumen gewinnt, während

die Glandulae vesiculares und Glandulae prostatae wohl zwanzigmal grösser werden.

Ausserdem fand Oudemans bei Cricetus noch andere Drüsen, welche in das Vas deferens einmünden. Es sind verästelte Röhrchen, ähnlich gebaut wie die bei den Murinae vorkommenden, nur sind sie bei Cricetus kleiner wie dort. Vergleiche hierzu Joh. Müller: in gliribus nonnullis utpote criceto et muribus fines ductuum deferentium, priusquam in urethram immerguntur glandulis parvis follicularibus occupantur.

Über die Samenblasen von Cricetus, Arvicola und Mus findet sich bei Cuvier die Bemerkung, dass sie die Gestalt grosser flacher Taschen „à cavité simple mais inégale" mit gezacktem Aussenrande besitzen (Taf. XXXVII, Fig. 7; Taf. XXXVIII, Fig. 8).

Ampulle des Vas deferens. Eine kräftige Ringmuskelschichte aus glatten Fasern umgibt den drüsigen Teil. Dieser besteht auf dem Querschnitte aus einem Systeme von netzförmig verbundenen Bälkchen, die um einen kleinen zentralen Hohlraum angeordnet sind. In diesen sieht man vielfach die Zwischenräume zwischen den Bälkchen einmünden. In den Bälkchen verlaufen vereinzelt glatte Muskelfasern.

Die Epithelzellen, welche diesen Bälkchen aufsitzen, sind hohe Zylinderzellen mit in der Mitte liegendem Kerne, häufig zeigen sich um den Kern Sekrethöfe. Der freie Rand der Zelle erscheint verdichtet und wie aufgefasert. An Flachschnitten sind die Zellgrenzen deutlich. Die Lumina der Schläuche teils leer, teils mit feinkörnigem und fädigem Sekrete erfüllt. Knapp vor dem Eintritte in den Musculus urethralis zeigt jedes Vas deferens zwei kleine, seitliche Auftreibungen, welche durch intramuskulär gelagerte Drüsenläppchen von gleichem Bau hervorgerufen werden.

Freie Ampullendrüsen. Neben diesen sind auch freie Ampullendrüsen vorhanden. Diese bestehen aus einem System von Schläuchen, deren jeder eine dicke Wand aus glatter Muskulatur besitzt und von einem zweireihigen Zylinderepithel ausgekleidet ist. Das Lumen der Schläuche ist weit. Sie münden mittels eines schief in die Ampullenwand implantierten Ausführungsganges. (Siehe d. Abbild. vom jugendl. Exempl. (Taf. XXXIX, Fig. 11).

Samenleiterblase. Sie setzt sich zusammen aus unregelmässig geformten Läppchen, die eine derbe Kapsel aus Bindegewebe und glatter Muskulatur besitzen. Im Zentrum jedes

Läppchens befindet sich im entleerten Zustande des Organes beim geschlechtsreifen Tiere ein sehr enger zentraler Gang, in welchen viele enge Seitenäste einmünden. Zwischen diesen liegen Bindegewebssepten, in welchen zahlreiche Kapillaren und dünne Venen verlaufen. Sind die Drüsenläppchen mit Sekret gefüllt, so weisen sie einen weiten zentralen Hohlraum auf, von dessen Wandung netzartig verbundene Falten in grosser Zahl gegen das Innere vorspringen. Was im leeren Zustande als Seitenäste imponiert, ist in Wirklichkeit der weit ausdehnbare Zwischenraum zwischen den Falten.

Das Epithel ist ein mehrschichtiges, vielfach vakuolisiertes, desquamierend; das Sekret ist feinkörnig geronnen, mit vielen Kernresten untermischt, mit Eosin gut färbbar.

Die mit einer dünnen längsgefalteten Mucosa versehene Urethra s. str. geht plötzlich in den weiten, dickwandigen Sinus urogenitalis über. Dieser ist von dem quergestreiften Musculus urethralis umgeben. Von der Mündung der Urethra nach abwärts verläuft an dessen hinterer Wand eine Längsleiste, die als Caput gallinaginis bezeichnet werden kann. Jederseits dieser Leiste resp. der Urethralmündung besitzt der Sinus urogenitalis eine blindsackartige, proximalwärts gerichtete Ausstülpung, die als paariger Sinus genitalis bezeichnet werden muss. Schon in dessen Bereich münden an der Seitenfläche des Caput gallinaginis die Vasa deferentia und die Samenblasen aus. Ein kurzes, dem Vas deferens und der Samenblase gemeinsames, ausführendes Stück (unmittelbar vor der Einmündung in den Sinus genitalis) kann vorhanden sein. Die Wand des Sinus genitalis ist von einem ziemlich mächtigen Lager von Schleimdrüsen ausgekleidet, dasselbe bildet die Fortsetzung der weiter unten vorfindlichen Schleimdrüsen des Sinus urogenitalis.

Die Prostataschläuche münden mit zahlreichen Gängen teils an der vorderen (ventralen) Wand des Sinus urogenitalis neben der Urethra, teils jederseits in den Sinus genitalis. Der Belag von quergestreifter Muskulatur reicht bis an das Ende des Sinus genitalis.

Bei dem untersuchten jugendlichen Exemplare fand sich diese beschriebene Bildung des zweizipfligen Sinus genitalis nicht vor oder war doch nur andeutungsweise in Form einer Einbuchtung der hinteren Harnröhrenwand vorhanden. Offenbar

handelt es sich demnach hier um morphologische Verhältnisse, die sich erst mit der eintretenden Geschlechtsreife des Individuums ausbilden. Die Analogie mit den entsprechenden Verhältnissen bei Mus musculus ist eine grosse, wenngleich keine vollständige. Auch dort findet sich das Lumen des Canalis urogenitalis nach oben hin in drei Räume fortgesetzt, von denen der vorderste, mediane, die Urethra ist, während die beiden lateralen nach kurzem Verlaufe blind endigen. Jedoch vereinigen sich bei Mus musculus die Ductus ejaculatorii direkt mit der Urethra zum Canalis urogenitalis, ein Canalis genitalis besteht nicht.

Rauther denkt sich die beiden seitlichen Taschen dadurch entstanden, dass „der Colliculus seminalis bei seiner ungewöhnlichen Höhenentwicklung mit der vorderen (ventralen) Wand der Urethra an zwei Stellen verwuchs und hiedurch von dieser die beiden blinden Divertikel abtrennte," was keine Erklärung, sondern nur eine Umschreibung des tatsächlichen Befundes ist.

Ventral von der Blase gelegenes Drüsenpaar (ventrale Prostata). Weite Schläuche, mit homogenem Sekret erfüllt, durch spärliches Bindegewebe und glatte Muskulatur nur locker zusammengehalten. Das Epithel erscheint an vielen Stellen durch Sekretdruck ganz niedrig. In einzelnen Schläuchen erhebt sich die sonst glatte Wand zu polypenähnlichen Faltungen. Hier ist auch die ursprüngliche Epithelformation bestens erhalten: hohes Zylinderepithel mit basal gelagerten Kernen, hie und da Sekrethöfe um den Kern. Protoplasma gekörnt.

Dorsal gelegenes Prostatapaar. An vielen Stellen ist der die Schläuche umgebende Muskelmantel kräftiger entwickelt als bei der ventralen Prostata. Das Epithel erscheint an vielen Stellen ganz niedrig, an anderen sieht man es als ein hohes Zylinderepithel mit basal gestellten Kernen und feinkörnigem Protoplasma, streckenweise zweireihig oder vielleicht zweischichtig. Der Inhalt der Schläuche besteht aus körnigem Sekrete, wetzsteinförmigen Krystallen und zahlreichen beigemengten zelligen Elementen.

Urethraldrüsen treten erst in der Pars muscularis auf. Unmittelbar unter der subepithelialen Muskelschichte liegen hier Agglomerate von Schleimdrüsen und zwar an verschiedenen Stellen der Harnröhrenwand, nicht in ununterbrochener Kontinuität. Die Drüsenläppchen lassen fast kein Lumen erkennen, sie sind

morphologisch verschieden, manche sind aus grossen, andere aus kleinen Zellen aufgebaut, was vielleicht auf verschiedene Stadien der Sekretion, in welchen sich die Drüsen befinden, bezogen werden muss.

Präputialdrüsen. Eine genauere Beschreibung der im wesentlichen gleichartigen Befunde bei Mus decumanus findet sich bei Disselhorst und Stutzmann. Nach dem letzteren Autor sind die Präputialdrüsen der Wanderratte in ihrer äusseren Form den (acinösen) Afterdrüsen des Maulwurfs nicht unähnlich. Sie stellen zwei graugelbe, dreieckige Körper vor, welche innerhalb des Vorhautsackes beiderseits dem Penis dicht anliegen.

„Auf Querschnitten kommt die symmetrische Lage zur Rute deutlich zur Anschauung. Den mit geschichtetem Plattenepithel bekleideten mächtigen Ausführungsgang sieht man rings umgeben von einem mässig breiten Drüsenmantel, der sich zusammensetzt aus Gruppen von weiten und engeren Drüsenalveolen; erstere liegen in einem ziemlich groben Maschenwerk zerstreut. Im übrigen verhält sich die Drüse ganz wie eine Talgdrüse; die sekretorischen Zellen sind so gross, dass nur ein kleines Lumen zwischen ihnen übrig bleibt; zuweilen gehen sie ganz im Sekret auf und dann zeigt sich ein mit diesem erfüllter grösserer Hohlraum, der in den Hauptausführungsgang direkt einmündet."

Die Präputialdrüse bei Cricetus frumentarius besteht jederseits aus einem sehr weiten Sack, auf welchem Drüsenläppchen, aber nicht in geschlossener Lage aufsitzen. Der Sack mündet an der inneren Fläche des Präputiums mit einem verengten Ausführungsgange. Das Epithel des Sackes ist ein geschichtetes Pflasterepithel mit verhornter Oberfläche, in welchem massenhaft Eleidinkörner von zum Teil ausserordentlicher Grösse nachweisbar sind. Die Drüsenläppchen sind typische Talgdrüsen. Die kleineren dieser Läppchen öffnen sich direkt in den Sack, während die grösseren einen eigenen Sammelgang besitzen, mittels dessen ihre Ausmündung in den Sack erfolgt.

Im Anschlusse sollen meine an Mus silvaticus erhobenen Befunde, namentlich soweit sie die Morphologie des Colliculus seminalis betreffen, wiedergegeben werden. Sie entsprechen den bei M. musculus erhobenen in den wesentlichen Punkten, ergänzen dieselben insoferne, als die Leuckartsche Auffassung über die

Bedeutung der auch hier vorhandenen seitlichen Harnröhrenblindsäcke völlig an Boden verliert. Leuckart war, wie schon erwähnt, der Anschauung, dass die beiden blinden Divertikel der Urethra, ebenso der darunter folgende erweiterte Teil des Urogenitalkanales als Vagina masculina zu betrachten seien.

Die Längserhebung an der dorsalen Urethralwand vereinigt sich mit zwei Falten der ventralen Wand und teilt das Lumen des Canalis urogenitalis in drei Räume, von denen der mittlere die eigentliche Urethra ist, während die beiden seitlichen Ausstülpungen der Urethra, die höher oben blind endigen, als Divertikel des Sinus urogenitalis zu bezeichnen sind. Die Falte des Colliculus trägt seitlich zwei Lumina (Ductus ejaculatorii), die sich höher oben in die des Ductus deferens und der Samenleiterblase teilen. Es besteht also hier, wie auch Rauther für Mus musculus betont, ein kurzer Ductus ejaculatorius, der hier in den Sinus urogenitalis mündet, während kein eigentlicher Sinus genitalis (id est Ausstülpung des Sinus urogenitalis, in welche die Vasa deferentia einmünden würde) vorhanden ist.

Zwischen den Falten, welche die Urethra von diesem paarigen Sinus abtrennen, mündet anscheinend mit zwei Öffnungen ein kurzer median gelegener zylindrischer Kanal, der wohl als Uterus masculinus aufgefasst werden muss (Taf. XXXIX, Fig. 12).

Stutzmann fand bei embryonalen Stadien von Mus decumanus von 3, 3.5, 4 cm Länge das Webersche Organ (Vesicula prostatica) in schönster Ausbildung vor. „An Querschnitten in der Gegend des Colliculus seminalis war zu sehen, wie der Sinus prostaticus durch zwei ein wenig zur Seite gerichtete Öffnungen fast zugleich mit den Vasa deferentia in den Urogenitalkanal mündet und wie im Grunde des Sinus als dessen Fortsetzung ein unpaares rundliches oder ovales Gebilde erscheint, das mehr und mehr nach der Mitte rückt und schliesslich verschwindet.“ Am erwachsenen männlichen Tiere konnte Stutzmann dieses Organ nicht nachweisen.

Rauther hat bei der Untersuchung eines neugeborenen Männchens von Mus musculus zwischen den distalen Enden der Vasa deferentia ein kleines spaltförmiges Bläschen vorgefunden, das sowohl nach oben, wie nach unten in je zwei kurze Zipfel auszulaufen schien. Er betrachtet es gleichfalls als den letzten Rest der Müllerschen Gänge bezw. als Uterus masculinus, wie ihn

Stutzmann beschrieb. Hält man zu diesen Befunden meinen vorerwähnten, an M. silvaticus erhobenen, bei welchem sowohl die seitlichen Ausstülpungen der Harnröhre, als auch ein Uterus masculinus nachgewiesen werden konnten, so erhellt, dass diese Bildungen unabhängig voneinander bestehen. Aus meinen Befunden am jugendlichen Cricetus geht ferner hervor, dass die seitlichen Ausbuchtungen der Harnröhre erst postfötal zur Ausbildung gelangen, offenbar im Zusammenhange mit der Geschlechtsreife des Tieres.

Über die ansonst bei M. silvaticus erhobenen Verhältnisse sei nur kurz angefügt, dass auch hier freie, in das Vas deferens einmündende Ampullendrüsen vorkommen, dass dorsal und ventral gelagerte Postataschläuche sich vorfinden, die mit zahlreichen Mündungen jederseits in die seitlichen Harnröhrensinus einmünden.

Im Bereiche der Bulbus urethrae, distal von der Einmündung der Cowperschen Drüsen, erweist sich die Urethra stark sinusartig erweitert.

In der Pars muscularis finden sich zwischen Schleimhaut und Muskulatur rings um das Harnröhrenlumen weite, zartwandige Bluträume.

Myoxus avellanarius.

Untersucht ein Exemplar vom November 1904 (Taf. XXXIX, Fig. 13). Der distale, dorsal der Urethra angelagerte Drüsenwulst war durch makroskopische Präparation nicht weiter zu differenzieren. Die mikroskopische Untersuchung ergibt, dass derselbe aus der Prostata und der paarigen Samenleiterblase sich zusammensetzt. Die Samenleiterblase besteht aus verhältnismässig weiten Drüsenschläuchen mit niedrigen Längsleisten, die ein hohes Zylinderepithel tragen. Die Zellen besitzen ein (mit Eosin) färbbares Protoplasma und grosse basale Kerne. Da und dort sieht man an der Kuppe der Zellen tröpfchenförmiges Sekret. Die Schläuche selbst sind leer, oder enthalten spärliches, fädig geronnenes Sekret. Das lockere Zwischengewebe zwischen den Schläuchen besteht aus Bindesubstanz und glatten Muskelfasern.

Die Prostata erweist sich gleichfalls aus einer Aneinanderlagerung von drüsigen Schläuchen bestehend, die durch spärliches Zwischengewebe von Bindegewebe und glatter Muskulatur von einander geschieden sind.

Der einzelne Drüsenschlauch zeigt von der Wand vorspringende Falten, die vielfach miteinander verbunden sind und dergestalt das Lumen in mehrere kleine Räume abteilen. Das Epithel ist einschichtig zylindrisch. Die Zellen zeigen ein blasses, ungefärbtes, homogenes Protoplasma.

Vielfach ist starke epitheliale Desquamation sichtbar.

Es besteht ein Caput gallinaginis, das sich in Form einer niedrigen Leiste weit in das Lumen der Pars muscularis erstreckt. Hier münden zu tiefst ein kurzer Utriculus, ferner jederseits gesondert der Ductus deferens und die Glandula vasis deferentis, endlich die Prostataschläuche und zwar links mit zwei, rechts mit drei Ausführungsgängen.

Ein besonderer ventraler Prostataanteil besteht nicht, ebensowenig ein Sinus genitalis.

Die Glandula Cowperi zeigt innerhalb eines Muskelmantels von quergestreiften Fasern dicht gedrängte Schläuche mit einem hohen einschichtigen Zylinderepithel. Die Einmündung der Drüse erfolgt mit je einem Ausführungsgange an der unteren Grenze der Pars muscularis auf einer Art von Leiste, die von der hinteren Harnröhrenwand vorspringt.

Pars muscularis und cavernosa urethrae sind drüsenfrei.

In der Pars muscularis finden sich namentlich an der hinteren Wand weite subepitheliale Venenplexus mit dünner Wandung. Präputial- und Analdrüsen sind nicht vorhanden.

Cavia cobaya.

Den von anderer Seite erhobenen Befunden über die accessorischen Geschlechsdrüsen von Cavia cobaya, welche eine ziemlich weitgehende Ähnlichkeit derselben mit denen der Mäuse ergeben haben (vergleiche Rauther), möchte ich hier nur kurz einiges über den Perinealsack anfügen, über den ich andernorts ausführlich berichtet habe. (Zeitschr. f. wissensch. Zoologie 78, 2. 1904.) Über das Vorkommen eines Perinealsackes bei Cavia fehlt in den einschlägigen Arbeiten von Prévost und Dumas, Leydig, Pousargues, Oudemans, Disselhorst, Rauther jeglicher Hinweis. Grote macht darauf aufmerksam, dass unter den Nagern der Hase, das Kaninchen und das Meerschweinchen im Besitze von Analdrüsen seien. Auch Tycho Tullberg erwähnt die „Analdrüsen“ des Meerschweinchens. Als Perineal- oder Praescrotaldrüsen hat man bei den Viverrinae einen Drüsen-

apparat bezeichnet, dessen Sekret sich in einen zwischen Urogenitalmündung und After gelegenen Sack ergiesst. Diese Drüsen kommen nach Bronn nur bei den zur Gruppe der Viverrinae gerechneten Tieren, also Viverra, Genetta, Paradoxurus, Arctitis, Nandinia und auch hier in sehr verschiedener Ausbildung vor. Ihre höchste Entwicklung erreichen diese „Zibetdrüsen" bei den Arten der Gattung Viverra.

Bei äusserer Betrachtung der in situ befindlichen Region eines männlichen Exemplares von Cavia cobaya ergibt sich folgender Befund: In der Perinealgegend sieht man zwei längsverlaufende Wülste mit dazwischenliegender sagittaler Spalte, die seitlich in die Haut über dem Cremastersack übergehen. Zieht man diese Wülste auseinander, so zeigt sich am kaudalen Ende der Spalte die Ausmündung des Rektums, vor derselben eine taschenförmige Einsenkung der Haut, die eine gefaltete Oberfläche zeigt und mit feinen Härchen besetzt ist. Die Tasche ist etwa 1 cm lang, etwa $^3/_4$ cm tief. Am Grunde der Tasche verläuft eine Längsleiste. Das Rektum ist gegen die Tasche durch eine quere Leiste geschieden. An den Abhängen der den Taschencneingang begrenzenden Wülste findet sich jederseits knapp vor dem Rektum eine feine Öffnung, aus welcher bei Druck eine geringe Menge eines schmierigen Sekretes entleert wird, in der Tasche selbst befindet sich ebensolches Sekret, Detritus, von durchdringendem Geruche. Ventralwärts seichter werdend läuft die Tasche in ein kleines oberflächliches, ebenes Hautfeld aus, an dessen vorderer Begrenzung der Präputialsack sich öffnet. Nach erfolgter Blosslegung der Muskeln des Beckenbodens und der lateralen Wand der Tasche lässt sich der folgende Befund erheben: Der den Taschencneingang jederseits begrenzende Wulst wird erzeugt durch eine kompakte Anhäufung von Drüsensubstanz, welche unmittelbar unter der Haut gelegen ist und lateralwärts, namentlich in ihrem hinteren Anteile von einer dünnen Muskelschichte bedeckt ist. Der Drüsenkörper ist namentlich im kaudalen Abschnitte besonders stark entwickelt und bedeckt hier die ganze Scheidewand der Tasche, nach vorne wird er allmählich dünner, sodass der vordere Teil des Taschenbodens drüsenfrei bleibt. Namentlich im vorderen Anteile des Drüsenkörpers ist dessen Aufbau aus kleinen Läppchen schon makroskopisch deutlich, einzelne dieser Läppchen schieben sich bis an die Präputialöffnung vor. Bei mikroskopischer Unter-

suchung ergibt sich, dass jeder der Drüsenkörper ein mächtiges Agglomerat von Talgdrüsenläppchen darstellt, welche mit zahlreichen Mündungen in den Perinealsack auslaufen. Sehr häufig erfolgt die Ausmündung in Beziehung zu einem Haarfollikel, doch gilt dies hauptsächlich für die kleineren Läppchen, während die grösseren der Beziehung zu Haaren entbehren.

Sciurus vulgaris L.

Untersucht ein Exemplar vom April; ein jugendliches Exemplar vom September.

In den Arbeiten von Disselhorst, Oudemans finden sich über Sciurus vulgaris nur gelegentliche Bemerkungen. Genaueres bringt erst die Mitteilung von Pousargues, die einer richtigen Beschreibung der Tatsachen eine Deutung unterlegt, von welcher wir mit Rauther abweichen zu müssen glauben.

Die Deutung der bei Sciurus vorfindlichen accessorischen Geschlechtsdrüsen erfolgte bei den meisten Autoren übereinstimmend dahin, dass der an der dorsalen Seite der Urethra gelegene unpaare Drüsenkörper als Prostata, die über den oberen Rand dieser Drüse vorragenden paarigen Drüsenkörper als Samenblasen angesehen wurden. Das Vas deferens gilt als drüsenfrei (Oudemans, Disselhorst). Erst Rauther hat mit der bisher üblichen Auslegung gebrochen und eine andere an ihre Stelle gesetzt, der wir uns im wesentlichen anschliessen.

Da sich nämlich das unpaare, dorsale Organ in seinen Ausführungsgängen jederseits mit dem Vas deferens vereinigt und dieser gemeinsame Ausführungsgang in die Urethra mündet, sieht sich Rauther berechtigt, nach diesem Verhalten das Organ als Samenleiterblase aufzufassen. Die vorerwähnten Drüsenschläuche, welche jederseits mit einem Ausführungsgange in das Vas deferens eintreten, bezeichnet er als Ampullendrüsen (Taf. XXXIX, Fig. 14).

Auf das Vorhandensein eines Uterus masculinus wurde von Pousargues, ebenso von Rauther hingewiesen, im Gegensatze zu Leuckart, Wahlgren, Oudemans, welche das Fehlen desselben behaupteten. Vergleiche hierzu Todd Cyclop., Artikel Vesicula prostatica von Leuckart (Vol. IV, p. 1418): „In Sciurus vulgaris . . I have looked for it (the Weberian Organ) in vain.“

Samenleiterblase. Von der Prostata (autorum) = Samenleiterblase (Rauther) wird ausgesagt, sie sei kompakt,

eiförmig, mit zwei kleinen, ebenfalls eiförmigen Läppchen am vorderen Ende (Tycho Tullberg). Oudemans hebt hervor, dass sie von aussen auffallend der Vagina masculina (Samenleiterblase) des Kaninchens gleiche, besonders weil die Spitze des Organs zwei stumpfe Fortsätze trägt. Die beiden Fortsätze sind an dem von mir untersuchten jugendlichen Exemplare sehr gut entwickelt (siehe Abbildung), während sie an einem zweiten reifen Individuum fehlen. Allerdings ergibt auch bei diesem die mikroskopische Untersuchung, dass das Drüsengewebe zwei solche Fortsätze besitzt, deren Zwischenraum jedoch von Bindegewebe ausgefüllt ist, so dass die Kapsel glatt darüber hinwegzieht. Ranther beschreibt die Glandula vesicularis als ein im Querschnitt reich baumförmig verzweigtes System drüsiger Alveolen, in reichlich glattes Muskelgewebe eingebettet. Es besteht jederseits ein im Verhältnis zum Umfang des Drüsenkörpers enger, zentraler Hohlraum, der sich in den engen Ausführungsgang fortsetzt.

Hierzu wäre ergänzend zu bemerken: nach aussen ist das Drüsengewebe von einem mächtigen Mantel aus glatter Muskulatur und Bindegewebe begrenzt. Von diesem gehen kräftige Septa der gleichen Struktur in das Innere und trennen hier die Systeme der drüsigen Alveolen ab. Diese bestehen aus einer dichten Aneinanderlagerung von langgestreckten oder ovalen Schlauchquerschnitten.

Bei dem untersuchten jugendlichen Exemplare sind die Septen ganz ausserordentlich kräftig entwickelt, aus Bindegewebe und glatter Muskulatur zusammengesetzt. Zwischen ihnen liegen die Anlagen der Drüsenläppchen, an denen der tubulöse Bau noch nicht deutlich zu erkennen ist.

Das Epithel der Tubuli ist ein hohes, einschichtiges Zylinderepithel, die Kerne oblong, basal gestellt, das Protoplasma der Zellen dicht gekörnt. Das Lumen der einzelnen Schläuche ist sehr enge, ihr Inhalt besteht aus (mit Eosin) rotgefärbten, homogenen Ballen.

In jedem Drüsenanteile — eine Scheidung in zwei Hälften erscheint durch ein Septum angedeutet — besteht ein sehr enger Hohlraum, in welchen die Schläuche münden. Dieser Hohlraum setzt sich jederseits in den Ausführungsgang fort.

Der histologische Aufbau der ganzen Drüse ähnelt (namentlich im jugendlichen Stadium) mehr dem einer Prostata als einer Samenblase.

Ampullendrüsen. Diese (= Samenblasen der Autoren) legen sich über den oberen Rand der Samenleiterblase als ein länglicher paariger Drüsenkörper und besitzen jederseits einen Ausführungsgang, der — wie erwähnt — mit dem gleichseitigen Ductus deferens vereinigt, in den Ausführungsgang der Samenleiterblase mündet. Der Drüsenkörper ist aus ziemlich weiten Schläuchen zusammengesetzt, diese tragen ein Epithel, das stellenweise einreihig, stellenweise zweireihig ist. Die Schläuche werden in einzelne Läppchen zusammengefasst. Diese sind von einem Mantel aus Bindegewebe und glatter Muskulatur umscheidet, der gleichartig beschaffene Septen zwischen die Schläuche entsendet.

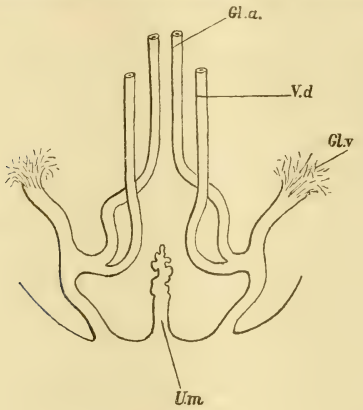

Fig. 2.

Kopie nach Pousargues mit veränderten Bezeichnungen. Schema des Colliculus seminalis von Sciurus vulgaris.

U. m. = Uterus masculinus; *Gl. v.* = Glandula vesicularis (vasis deferentis); *V. d.* = Vas deferens; *Gl. a.* = Glandula ampullarum.

Die Vasa deferentia vereinigen sich zunächst jederseits mit den Ausführungsgängen der Ampullendrüsen und dann mit denen der Vesiculae seminales, jedoch in der Weise, dass dieses Endstück in der Richtung des Vesicularganges bleibt, während der gemeinsame Anteil von Vas deferens und Ampullendrüse senkrecht darauf implantiert ist. (Vergleiche hierzu die schematische Zeichnung aus Pousargues, Textfig. 2). Die schliessliche Ausmündung der sonach vereinigten drei Gänge erfolgt zu beiden

Seiten des Uterus masculinus. Dieser selbst besitzt drüsenähnliche Divertikel und ist an seiner Spitze zweigeteilt.

Gl. prostata: fehlt.

Gl. Cowperi. Der Drüsenkörper ist spiralig gewunden, jederseits muss ein proximaler engerer und ein distaler, weiterer Anteil unterschieden werden. Der distale Anteil stellt sich dar als ein zartes Netzwerk von grösseren und kleineren drüsigen Hohlräumen, ausgefüllt von grobkörnigem Sekrete. Das Wandepithel ist einschichtig, zylindrisch, die queroblongen Kerne basal gestellt.

Der proximale Anteil besitzt ein weites, zentrales Lumen, gegen welches vom Rande her Septen netzförmig vorspringen. An dem geschlechtsreifen Tiere aus der Brunstperiode ist dieser Teil der Drüse durch Sekret maximal ausgedehnt und erscheinen hierdurch die Septa an die Wand angepresst.

Das Epithel verhält sich wie im distalen Abschnitte. Beide Drüsenabschnitte sind stellenweise von einem dichten Mantel quergestreifter Muskulatur umgeben.

Die Ausmündung der Gl. Cowperi erfolgt nun in der Weise, dass die proximalen Drüsenanteile sich zu einem dorsal von der Urethra (also an der sogenannten Ventralseite des freien Penis) gelegenen, zunächst noch durch ein Septum geteilten Gang vereinigen, die Wand dieses Ganges ist noch durchweg mit weit vorspringenden Längsfalten, denen typisches Drüsenepithel aufsitzt, ausgestattet; distal von der Mitte der Pars cavernosa urethrae vereinigt sich der Gang, immer kleiner werdend, mit dem Urethrallumen (Textfig. 3).

Auf dieses eigentümliche Verhalten bezieht sich die nachfolgende Beschreibung, die wir bei Tullberg vorfinden: „Im nach vorne gerichteten Teil des Penis findet sich ein ungewöhnlich gut entwickelter Sinus urethrae, dessen proximale Partie durch eine longitudinale Scheidewand in zwei Hälften gespalten ist und nach vorn in einen langen Gang ausläuft, der weiter als die Urethra ist, mit der er sich, gerade bevor der Penis nach hinten umbiegt, vereint. In diese Höhlung münden die ungemein grossen, spiralig gewundenen Gl. Cowperi vermittels weiter Gänge".

Was den Bau des gemeinsamen Drüsenraumes betrifft, so entspricht er im wesentlichen dem der Drüse selbst. Auch hier entspringen von der Wand Septa, die zum Teil netzförmig mit-

einander verbunden sind und ein gleichartiges Epithel tragen. Der drüsige Bau reicht nahezu bis an die Vereinigung mit der Urethra.

Urethraldrüsen: fehlen.

Das Epithel der Urethra weist sehr zahlreiche intraepitheliale Cysten auf.

Präputial- und Analdrüsen fehlen.

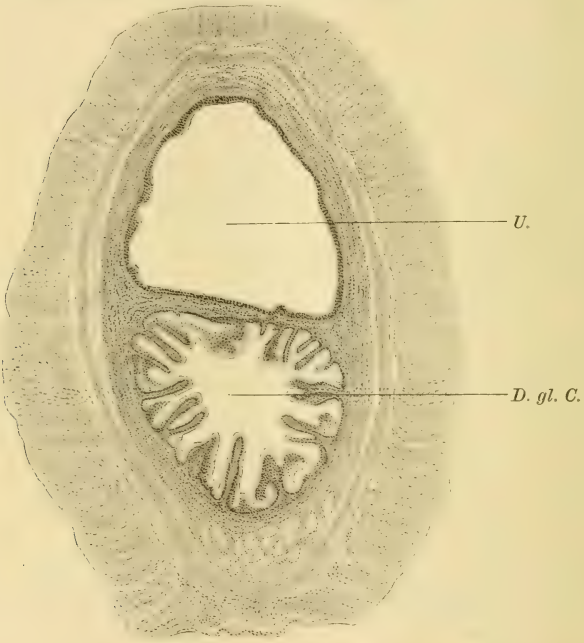

Fig. 3.
Querschnitt durch die Mitte der Pars cavernosa penis von Sciurus vulgaris. Vergr. 50.
U. = Urethra; *D. gl. C.* = Ductus glandul. Cowperi.

Dipus aegyptius Hasselg.

Untersucht ein Exemplar vom Oktober.

Nach Tullberg, dessen Befunde wir bestätigt fanden, liegt beim Männchen die Präputialöffnung unmittelbar vor dem

Anus. „Die Glans penis ist eirund, flachgedrückt, mit der Haut in längsgehenden Falten. Die ganze Oberfläche ist mit zerstreuten kleinen Stacheln besetzt und rauh, auf der oberen Seite finden sich zwei kolossale, nach vorne gerichtete Stacheln. Das Os penis ist sehr gut entwickelt, von einer breiten, oben eine kurze Crista tragenden Basis, plötzlich schmaler und dann distalwärts allmählich wieder breiter werdend.

Hinter der Glans sind die Corpora cavernosa penis wie bei den Myoxidae von der Urethra getrennt, indem sie mit ihr nur durch loses Bindegewebe vereinigt sind. Auch hier wird die Basis des Penis, wie bei den übrigen Dipodidae von einem grossen Bulbocavernosus umgeben. Die Urethra erweitert sich im Corpus cavernosum urethra zu einem hier eine recht grosse Blase bildenden Sinus urethrae, in den die sehr grossen und etwas gekrümmten Glandulae Cowperi einmünden. Die Glandula prostatae ist gelappt. Die Vesiculae seminales sind sehr gross, sackförmig und gekrümmt. Die proximalen Teile der Samenleiter sind stark angeschwollen.“ (Taf. XL, Fig. 15 u. 16a und b).

Ampulle des Vas deferens. Sie wurde schon von Carus und R. Wagner gesehen und beschrieben. Von aussen stellt sie sich dar als eine spindelförmige Anschwellung, die einen kräftigen Muskelmantel, hauptsächlich aus zirkulären glatten Fasern, aufweist. In den Hohlraum dieser Anschwellung ist das Vas deferens eingestülpt und reicht bis nahe an die Ausmündung des Hohlraumes. Dieser ist rings um das Vas deferens bis an das distale Ende der spindelförmigen Anschwellung zu verfolgen, aber durch eine Reihe von longitudinalen Septen in einzelne Fächer geschieden. In die Septa strahlen kräftige Muskelzüge von der äusseren Muscularis ein, die sich mit der gleichfalls gut entwickelten Muskelhülle des eingestülpten Vas deferens-Abschnittes vereinigen. In die durch die Septa abgegrenzten Fächer münden zahlreiche kurze Schläuche, die mit demselben Epithel besetzt sind wie die Wand des ganzen Hohlraumes. Es ist dies ein niedriges, einschichtiges Zylinderepithel, stellenweise zweireihig, mit feingranuliertem, hellen Zellprotoplasma. In einzelnen Schläuchen finden sich (mit Eosin) lebhaft rot gefärbte, kugelige Sekretballen. (Taf. XL, Fig. 17 u. 18).

Das Epithel weist sekretorische Veränderungen auf, namentlich in den Krypten.

Der eingestülpte Teil des Vas deferens ist drüsenfrei.

Samenleiterblase. Sie ist ausgezeichnet durch einen sehr kräftigen Muskelmantel, der aus einer äusseren longitudinalen und einer inneren zirkulären Schichte besteht. Innen ist die Wand mit längsverlaufenden Falten besetzt, welche eine Fortsetzung der im Ausführungsgang vorhandenen Falten darstellen. Sie hängen untereinander netzartig zusammen und besitzen ein Stroma aus Bindegewebe und glatter Muskulatur. Auf den Falten sitzt die epitheliale Schichte, welche an manchen Stellen einen einfachen Belag von kubischem Epithel bildet, an anderen aus dichtgedrängten, pallisadenartig nebeneinander gereihten kurzen Schläuchen besteht. Da und dort gewinnt man den Eindruck, dass auch mehrschichtige Epithellagen vorkommen, doch ist eine sichere Entscheidung an den vorliegenden Präparaten nicht zu fällen. Die Epithelzellen zeigen streckenweise einen hellen Protoplasmasaum, in der Tiefe einzelner Schläuche finden sich (mit Eosin) gefärbte Sekretballen. (Taf. XL, Fig. 19).

Prostata. Man kann an derselben drei Anteile sondern, einen dorsalen, lateralen und ventralen. Zwischen denselben bestehen keine wesentlichen histologischen Unterschiede.

Die dorsalen und lateralen Schläuche sind in grosser Zahl vorhanden und münden jeder für sich hauptsächlich in die seitlichen Anteile und die Kuppe des Sinus genitalis. (Siehe später). Jeder einzelne Prostataschlauch ist ein unverzweigtes fadenförmiges Gebilde mit verdicktem Ende und einer einheitlichen, sehr kräftigen Muskelhülle, in welcher sich zirkuläre, innere und longitudinale, äussere Schichten sondern lassen. Gegen das freie Schlauchende wird die Muscularis bedeutend schwächer und bildet auf den Kuppen nur einen ganz dünnen Belag. Gegen das Lumen der Schläuche springen niedrige Falten vor.

Die ventrale Prostata, die zu beiden Seiten der Urethra in den Sinus urogenitalis mündet, zeigt jederseits 6—7 Ausmündungen.

Das Epithel ist an den meisten Stellen ein einschichtiges, niedriges Zylinderepithel mit ovalen, fast das ganze Zelllumen ausfüllenden Kernen, vereinzelt sieht man hohes Zylinderepithel mit fussständigen Kernen.

Die Einmündung der accessorischen Geschlechtsdrüsen erfolgt ähnlich wie bei anderen Nagern unter Ausbildung eines

Sinus genitalis, der hier unpaarig, dorsal von der Urethra gelegen ist.

Schon in der Höhe der Trennung der Urethra von diesem Sinus erfolgt die Einmündung einer Reihe von ventralen Prostataschläuchen, in deren erweiterten Ausführungsgängen meist ziemlich grosse Konkremente zu sehen sind. Weiter proximalwärts liegt dann an der hinteren Wand des Sinus die Mündung der Ductus deferentes und der Samenleiterblasen. Dieselbe erfolgt in der Weise, dass die beiden Gänge sich zu einem kurzen gemeinschaftlichen Stück vereinigen, doch befindet sich im Bereiche dieses gemeinschaftlichen Ganges an dessen dorsaler Wand eine in das Lumen weit vorspringende Leiste, die sich auch noch über die Mündung hinaus fortsetzt, sodass unterhalb der Einmündung noch zwei Rinnen als Fortsetzung der beiden Kanäle bestehen. Die Wände dieser Kanäle und Rinnen tragen zahlreiche parallele Längsfalten. Zu oberst münden die dorsalen und lateralen Prostataschläuche.

In der Pars muscularis des Sinus urogenitalis liegt zwischen Muskelmantel und Epithel ein namentlich an der dorsalen Wand mächtig entwickelter Venenplexus. Die Venen besitzen nur sehr zarte muskuläre Wandungen, die Scheidewände zwischen ihnen, in denen kleine zuführende Arterien mit direkter Einmündung verlaufen, sind vornehmlich bindegewebiger Natur. Urethraldrüsen fehlen.

Im Urethralepithel sind massenhaft kleine intraepitheliale Cysten, ausserdem einzeln und gruppenweise geblähte Zellen mit geblähten, schwach färbbaren Kernen. Diese Gruppen liegen namentlich im Grunde von Schleimhautfalten und sind dann umgeben von ganz plattgedrückten Zellen mit dunklen, stäbchenförmigen Kernen. Sie scheinen (wenigstens zum Teile) Schleim zu produzieren.

Glandula Cowperi. Sie ruht auf dem mächtigen Muskelmantel, der das Rektum umgibt. Von ihrer eigenen bindegewebig-muskulösen Hülle strahlen bindegewebige Trabekel in das Innere der Drüse. Auf diesen Trabekeln liegen die Querschnitte der Drüsentubuli, rund, elliptisch, unregelmässig länglich. Das Epithel ist ein niedriges, einschichtiges Zylinderepithel mit querovalen Zellkernen. Es sind in der Drüse Anteile zu unterscheiden, in welchen das Protoplasma der Drüsenzellen glasartig

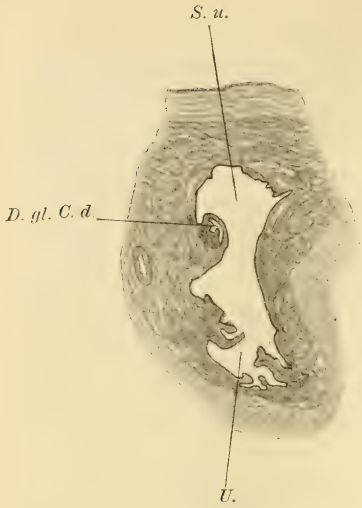

Fig. 4.

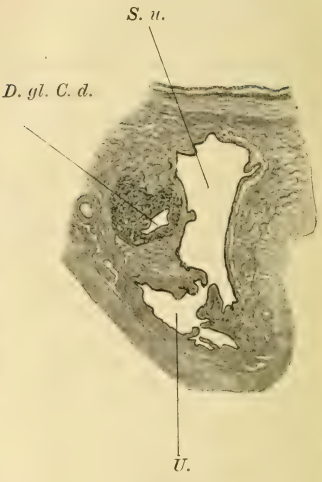

Fig. 5.

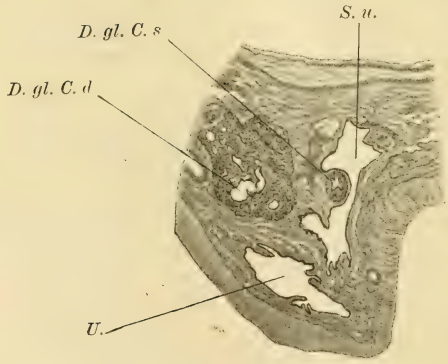

Fig. 6.

Figur 4—6. Querschnitte durch die Urethra von Dipus in der Gegend der Ausmündung der Cowperschen Drüse. Vergr. $^{16}/_{1}$.

U. = Urethra; *S. u.* = Sinus urethrae; *D. gl. C. d.* = Ausführungsgang der rechten Gl. Cowperi; *D. gl. C. s.* = Ausführungsgang der linken Gl. Cowperi.

durchsichtig erscheint, und andere, in denen es feinkörnig trübe ist. In dem letzteren Abschnitte, welcher dem urethralwärts gelegenen Drüsenanteile zugehört, sind die Zellen auch viel niedriger und lassen häufig kein erkennbares Lumen des Drüsentubulus frei, so dass diese Drüsenpartien viel kompakter erscheinen

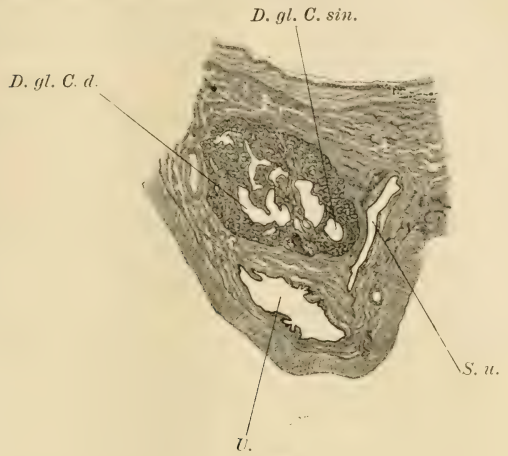

Fig. 7.

Fig. 8.

Figur 7 u. 8. Querschnitte durch die Urethra von Dipus in der Gegend der Ausmündung der Cowperschen Drüse. Vergr. $^{16}/_{1}$.

U. = Urethra; *S. u.* = Sinus urethrae; *D. gl. C. d.* = Ausführungsgang der rechten Gl. Cowperi; *D. gl. C. s.* = Ausführungsgang der linken Gl. Cowperi.

als die ersteren. Während ferner der erstere Teil neben dem Hauptgange eine Reihe von weitausgedehnten Seitengängen enthält, lässt sich in dem kompakten Teile ausser dem Hauptgange kein grösseres Lumen unterscheiden. Wahrscheinlich handelt es sich hier um verschiedene Sekretionsphasen, der Art, dass die kompakten Teile als erschöpfte, entleerte anzusprechen sind. Gegen die Mitte der Drüse liegt ein unregelmässiger Hohlraum, der die ganze Länge der Drüse einnimmt.

Die beigefügten Skizzen (Textfig. 4—8) veranschaulichen die Verhältnisse bei Einmündung der Cowperschen Drüsen in die Urethra.

Sie münden in einen weiten, dorsalwärts gerichteten, sackartigen Anhang der Harnröhre (Sinus urethrae nach der Tullbergschen Definition) jede auf einer Art von Papille. Die Ausmündungen sind reichlich von Drüsenschläuchen umgeben, die mit zum Teil sehr weiten Gängen in die Ausführungsgänge einmünden, sie können als vorgeschobene Posten der Cowperschen Drüse angesehen werden, erinnern ansonst an die Glandula Cowperi (Leydig) beim Igel und zwar auch streng morphologisch, da sie in der Harnröhrenwand gelegen sind. Ihrer eventuellen Deutung als Urethraldrüsen steht entgegen, dass sie paarig angeordnet sind und nicht die ganze Circumferenz des Urethrallumens einnehmen. Die Drüsenschläuche liegen dorsal von der Harnröhre, zwischen dieser und dem Rektum, die einzelnen Schlauchquerschnitte zeigen ein kubisches Epithel mit Kernen, die das Lumen der Zelle fast völlig ausfüllen, die grösseren Ausführungsgänge tragen ein durch Sekret plattgedrücktes Epithel. Das Sekret homogen (mit Eosin) schwach gefärbt.

In der Wand des Präputialsackes liegen mächtig entwickelte Talgdrüsen, welche, meist an zarte Haare angeschlossen, teils in den Vorhautsack, teils an dessen Aussenfläche ausmünden. Eine einheitliche Präputialdrüse fehlt.

Von Carus und Turner wird das Vorhandensein von Analdrüsen bei Dipus behauptet. Soferne darunter selbständig entwickelte Drüsen zu verstehen sind, kann ich deren Existenz bei der Springmaus nicht bestätigen. Ich fand nur Talgdrüsen um das Analende des Rektums angeordnet, wie sie auch sonst vorkommen, vermute übrigens, dass die Cowperschen Drüsen zur Verwechslung Anlass geboten haben.

Zum Schlusse können wir nur neuerdings auf die schon eingangs gemachten Bemerkungen verweisen.

Die accessorischen Genitaldrüsen der untersuchten Ordnungen zeigen einen erstaunlichen Formenreichtum, sowohl betreffs des rein morphologischen Verhaltens ihrer Ausführungsgänge zum Urogenitaltrakt, als bezüglich des histologischen Bildes des sekretorischen Abschnittes. Dass eine Klassifizierung dieser Drüsen nach nur einem dieser beiden Merkmale mit einer Gruppierung nach dem anderen häufig in Widerspruch gerät, wurde bereits hervorgehoben (Cricetus, Sciurus etc).

Der physiologischen Einordnung dürfte wohl mehr die nach den histologischen Befunden entsprechen, doch fehlen hier noch vielfach vergleichende Detailuntersuchungen.

Auffallend ist auch der grosse Unterschied, den die einzelnen Formen in der Ausbildung jener Drüsen darbieten, die nicht direkt dem Geschlechtsakte als solchem dienen, sondern wahrscheinlich als Anlockungsmittel der Geschlechter fungieren (Perineal-, Inguinal-Analdrüsen, vielleicht auch Präputialdrüsen). Ein genaueres Studium dieser Frage dürfte wohl auch Unterschiede der Lebensweise, vielleicht auch der Ausbildung einzelner Sinnesorgane (Überwiegen des Geruchsinnes über das Gesicht beim Maulwurf) als Ursache dieser differenten Ausbildung zu Tage fördern.

Wien, im März 1905.

Literaturverzeichnis.

Boas: Zur Morphologie der Begattungsorgane der amnioten Wirbeltiere. Morphol. Jahrbuch, 17. Band.

Born, G.: Die Entwicklung der Ableitungswege des Dammes bei den Säugetieren. Ergebnisse der Anat. und Entwicklungsgeschichte von Merkel und Bonnet. III. Band, 1893.

Bronn, H. G.: Klassen und Ordnungen des Tierreiches. VI. Band, Mammalia.

Camus und Gley: Comptes rend. de l'académie des sciences. Band 123.

Cannieu: Recherches sur l'appareil reproducteur mâle du Cavia. Revue des sc. nat. de l'Ouest. Tome II, 1892.

Chatin: Recherches pour servir à l'histoire anat. des glandes odorantes des mammifères. Paris, G. Masson, 1873.

Cole, Frank J.: On the structure and morphology of the intromittent sac of the male guinea-pig. Journ. of anat. and phys., 32. Band, 1898.

Courant: Über die Praeputialdrüsen des Kaninchens. Arch. für mikr. Anatomie. 62. Band, 2. Heft.

Disselhorst: Die accessorischen Geschlechtsdrüsen der Wirbeltiere. Wiesbaden 1897.

Derselbe: Ausführapparat und Anhangsdrüsen der männlichen Geschlechtsorgane. Oppel, Lehrbuch der vergl. mikrosk. Anatomie, IV. Teil. Jena 1904.

Ellenberger: Physiologie der Haussäugetiere.

Englisch, J.: Anat. u. Path. der Cowperschen Drüsen. Wiener med. Jahrbücher. 1885.

Exner, Sigmund: In Handbuch der Urologie von Frisch und Zuckerkandl.

Felix, W.: Zur Anat. des Ductus ejaculatorius, der Ampulla ductus deferentis u. der Vesicula seminalis des erwachsenen Mannes. Anat. Hefte von Merkel u. Bonnet. Heft 54, 1901.

Gerhardt, Ulrich.: Morph. und biolog. Studien über die Kopulationsorgane der Säugetiere. Jenaische Zeitschr. für Naturwissensch., 39. Band, 1. Heft.

Gilbert: Das Os priapi. Leipzig. Diss. 1893.

Griffiths: Observations on the anatomy of the prostate. Journ. of anat. and phys. Vol. 23.

Derselbe: Observations on the function of the prostate. Journ. of anat. and phys. Vol. 24.

Grote: Über die Gl. anales des Kaninchens. Inaug.-Diss. Königsberg 1891.

Kaiser, Heinrich: Unters. über die Bedeutung der Samenblasen. Inaug.-Diss. Berlin 1899.

Keibel: Die Entwicklungsvorgänge am hinteren Ende des Meerschweinchenembryos. Arch. f. Anat. u. Phys. Anat. Abt. 1888.

Klein und Groschuff: Über die intraepithelialen Drüsen der Urethralschleimhaut. Anat. Anzeiger, 1896. Band 12.

Koelliker: Phys. Studien über die Samenflüssigkeit. Zeitschr. f. wissensch. Zoologie, Band VII, 1856.

Krause: Anatomie des Kaninchens. Leipzig 1884.

Kuznitzky: Morph. Arbeit. 8. Band.

Langerhans, Paul: Über die accessorischen Drüsen der Geschlechtsorgane. Virch. Arch., Band 61, 1874.

Lataste: Sur le bouchon vaginal des rongeurs. Zool. Anz. 1883.

Leuckart: Zur Anatomie und Morphologie der Geschlechtsorgane. Göttingen 1847.

Leydig: Zur Anatomie der männlichen Geschlechtsorgane und Analdrüsen der Säugetiere. Zeitschr. f. wissensch. Zoologie II, 1850.

Mihálkovics: Untersuchungen über die Entwicklung des Harn- und Geschlechtsapparates d. Amnioten. Intern. Monatsschr. für Anat. und Histologie, Band II, 1885.

Minot: Zur Kenntnis der Samenblasen beim Meerschweinchen. Arch. für mikr. Anat., Band 24.

Müller, Karl: Beiträge zur vergl. Anatomie und Histologie der Prostata der Haussäugetiere.

Müller, Joh.: De glandularum secernentium structura penitiori. 1830.

Oudemans, J. Th.: Die accessorischen Geschlechtsdrüsen der Säugetiere. Haarlem 1892.

Paschkis, R.: Über Drüsen und Cysten im Epithel der männlichen und weiblichen Harnröhre. Monatsber. f. Urologie, VIII. Band, 1903.

Pousargues: Contributions à l'étude de l'appareil génital male de l'écureuil. Annales des sc. nat. 1893.

Prévost und Dumas: Annales des sc. natur. Tome I, 1824.

Rauther, M.: Über den Genitalapparat einiger Nager und Insectivoren. Jenaische Zeitschr. f. Naturwissensch. 37. Band.

Rehfisch: Neuere Untersuchungen über die Physiologie der Samenblasen. Deutsche med. Wochenschr. 1896.

Retterer: Sur l'origine et l'évolution de la région ano-génitale des mammifères. Journ. de l'Anat. et de la Phys. 1890.

Rüdinger: Zur Anat. der Prostata, des Uterus masculinus und der Ductus ejaculat. Festschr. des ärztl. Vereins München. Ref. Jahresber. für Anat. und Phys. 12. Band.

Schaap, P. C. D.: Die Gl. genitales accessoriae des Kaninchens. Utrecht 1899.

Schaffer, J.: Sitzungsbericht der kaiserl. Akademie der Wissensch. 1893.

Schneidemühl: Vergl. anat. Unters. über den histologischen Bau der Cowperschen Drüsen. Deutsche Zeitschrift für Tiermedizin VI.

Seubert: Symbolae ad erinacei europaei anatomen Diss. inaug. Borussae 1841.

Sobotta: Die Befruchtung und Furchung des Eies der Maus. Arch. f. mikr. Anatomie. Band 45, 1895.

Steinach: Untersuchungen zur vergl. Physiologie der männl. Geschlechtsorgane insbesondere der access. Geschlechtsdrüsen. Pflügers Arch., Band 56, 1894.

Stilling, H.: Über die Cowperschen Drüsen. Virch. Arch., Band 100, 1885.

Derselbe: Beobachtungen über die Funktion der Prostata. Ebenda Band 98, 1884.

Stoerk: Beiträge zur Path. der Schleimhaut der Harnwege. Zieglers Beitr. zur path. Anat. 1899.

Stutzmann, Julius: Die access. Geschlechtsdrüsen von Mus decumanus und ihre Entwicklung. Inaug.-Diss., Leipzig 1898.

Tarchanoff: Pflügers Archiv, Band 40, 1887.

Todd: Cyclopaedia of anat. and. phys. London 1849—52.

Tullberg, Tycho: Über das System der Nagetiere. Nova acta regiae societ. scientiarum upsaliensis, 1899.

Turner, H. N. jun.: Notes on the dissection of the Paradoxurus typus. Proceedings of the zoological Society, 1849.

Waldeyer: Sitzungsbericht der königl. preuss. Akademie, 1898.

Walker, Geo: Beiträge zur Kenntnis der Anatomie und Physiologie der Prostata. Arch. für Anat. u. Phys. 1899.

Wassilieff, ref.: Schwalbes Jahresbericht für 1880, p. 268.

Zuckerkandl, O.: Monatsbericht für Urologie 1902, Band VII.

Erklärung der Tafeln XXXVIII—XL.

Abkürzungen: U. = Urethra. Gl. C. = Glandula Cowperi. C. p. = Crus penis. Pr. = Prostata. C. ug. = Canalis urogenitalis. S. ug. = Sinus urogenitalis. U. m. = Uterus masculinus. V. u. = Vesica urinaria. T. = Hoden. Ep. = Epididymis. Gl. v. = Glandula vesicularis (Samenleiterblase). V. d. = Vas deferens. D. e. = Ductus ejaculatorius. Gl. Amp. = Glandulae ampullarum. Amp. v. d. = Ampulla vasis deferentis.

Fig. 1. Talpa europea ♂. Genitalorgane. Natürliche Grösse.
a) Geschlechtsreifes Exemplar vom Mai.
b) „ „ „ November.

Fig. 2. Talpa europ. ♂. Schnitt durch den Colliculus. Vergr. 40/1.

Fig. 3. Talpa europ. ♂. Analdrüse. Vergr. 40/1.
Gl. s. = Talgdrüse (Gl. sebacea).
Gl. t. = specifische Drüse (Gl. tubulosa).

Fig. 4. Erinaceus europ. ♂. Genitalorgane. Natürliche Grösse. Ansicht von hinten. Oktoberexemplar.

Fig. 5. Erinaceus europ. ♂. Genitalorgane. Natürliche Grösse. Ansicht von hinten. Februarexemplar.

Fig. 6. Schnitt durch die Inguinaldrüse von Lepus cuniculus ♂. Vergr. 18/1.
Gl. an. = Analdrüsen.
D. gl. an. = Ausführungsgang der tubulösen Inguinaldrüse.
I. S. = Inguinalsack.

Fig. 7. Cricetus frumentarius ♂. Genitalorgane. Natürliche Grösse. Ansicht von vorne.

Fig. 8. Cricetus fr. ♂. Ansicht von hinten.

Fig. 9. Cricetus fr. ♂. Genitalorgane eines jugendlichen Exemplares. Ansicht von vorne. Nat. Grösse.

Fig. 10. Cricetus fr. ♂. Genitalorgane eines jugendlichen Exemplares. Ansicht von hinten. Nat. Grösse.

Fig. 11. Cricetus fr. ♂. Jugendliches Exemplar. Vergr. 45/1. Einmündung der freien Ampullendrüsen in die Ampulla vasis deferentis.

Fig. 12. Mus silvaticus ♂. Schnitt durch den Colliculus. Vergr. 70/1.
Ur. = Urethralrinne.

Fig. 13. Myoxus avellanarius ♂. Genitalorgane. Natürliche Grösse.

Fig. 14. Sciurus vulgaris ♂. Genitalorgane. Natürliche Grösse.

Fig. 15. Dipus aegyptius ♂. Genitalorgane. Natürliche Grösse. Oktoberexemplar.

Fig. 16. Dipus aegypt. ♂. Genitalorgane. Vergr. 4/3.
a) Ansicht von vorne.
b) „ „ hinten.

Fig. 17. Dipus aegypt. ♂. Schnitt durch die Ampulle in ihrem medialen Anteile. Vergr. 50/1.

Fig. 18. Dipus aegypt. ♂. Schnitt durch die Ampulle in ihrem lateralen Anteile. Vergr. 50/1.

Fig. 19. Dipus aegypt. ♂. Samenleiterblase. Vergr. 50/1.

3

2

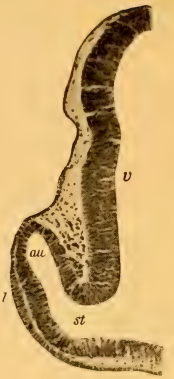

1

4

5

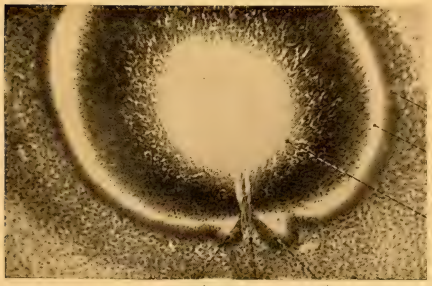

Dr. F. W. Müller phot. Druck v. Aug. Weisgerber, Frankfurt a. M.

Schmidt fec.

Lith. Anst. Emil Pfarre, Frankfurt a/M.


1.
a
b
2.
3.
4.
5.
6.
7.
a
b
8.
9.
b
10.
a
11.

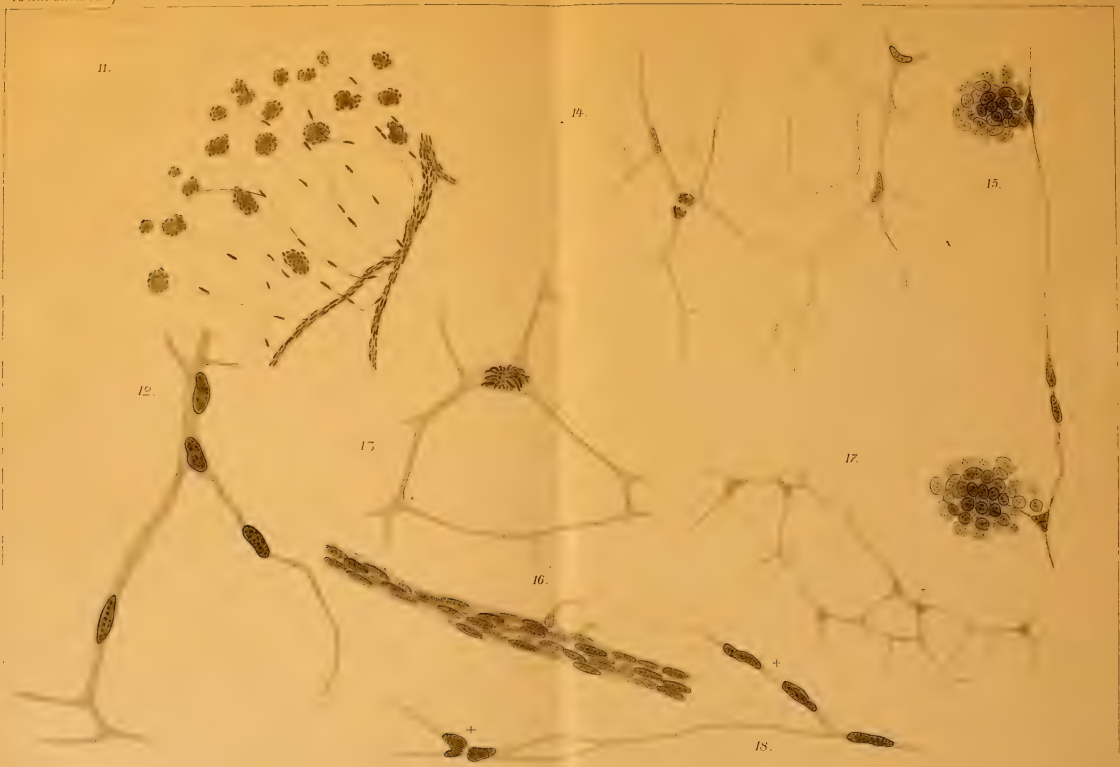

Lith. Anst. Emil Flarer, Frankfurt a/M.


20.
25.
24.
19.
21.
27.
26.
22.
23.

28.
29.
30.
33.
a
b
c
35.
32
a
b
34.
31.
36.

2
1
3
4
7
8
12
13
14
6
15
10
11
5
9

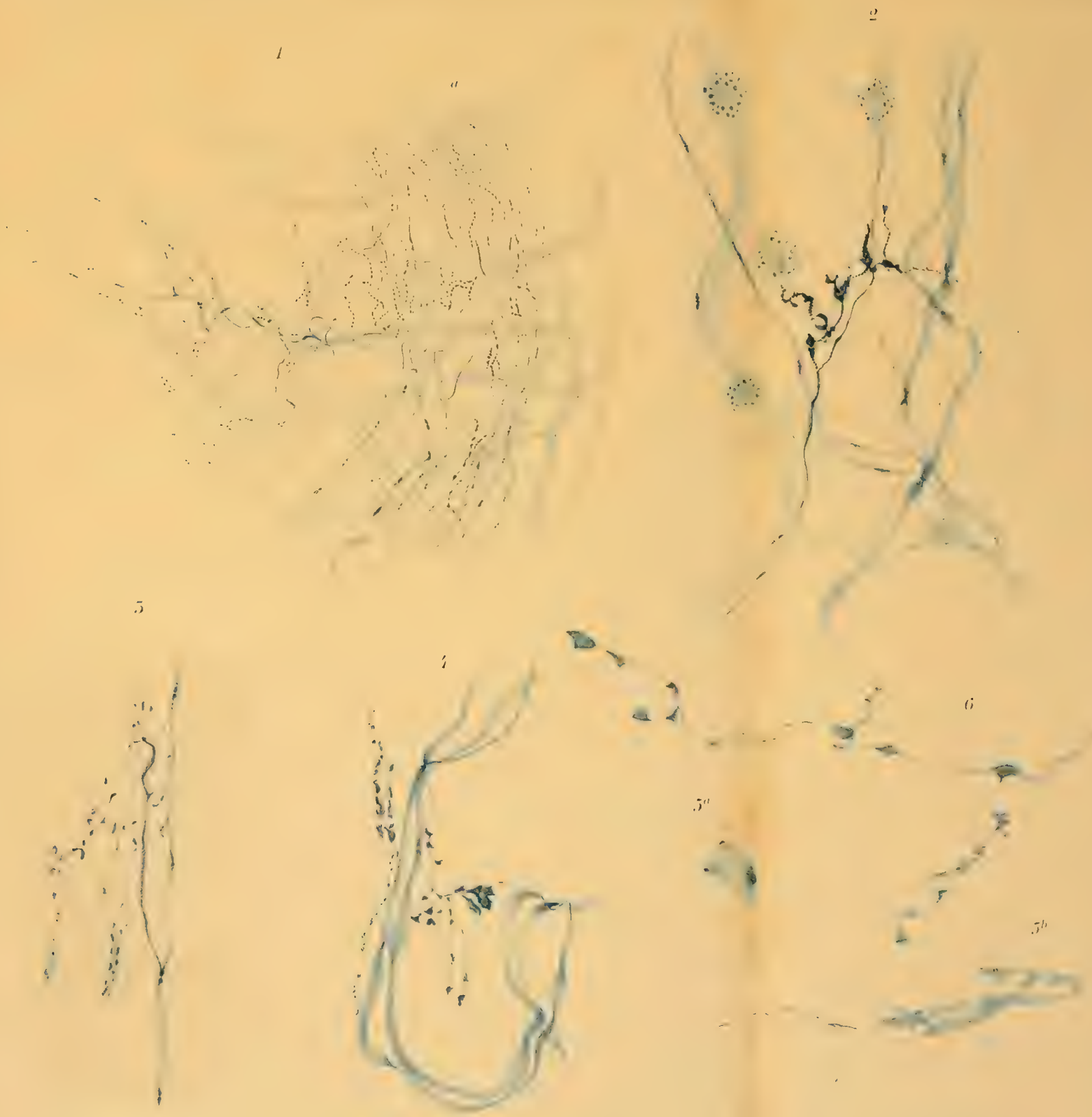
1
a
2
3
4
5
5a
5b
6

1

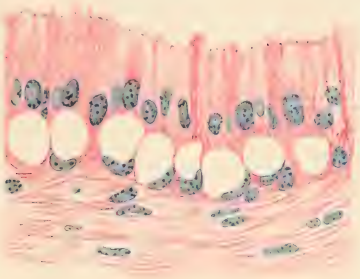

2

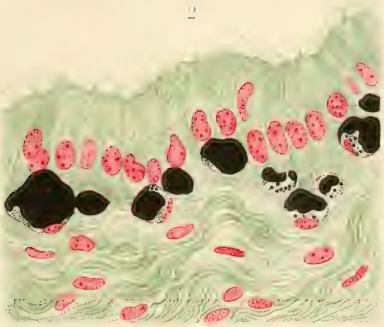

3

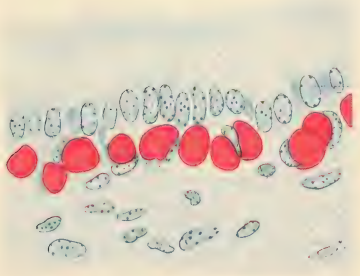


III
V
IV
I
II
VI

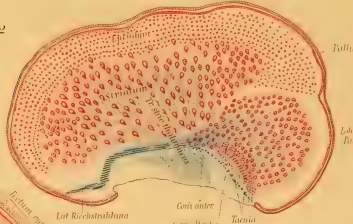

Sagittal.
Barbus fluviatilis

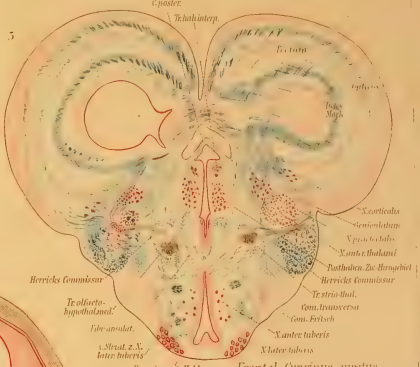

Frontal. Cyprinus auratus

Sagittal. Cyprinus auratus

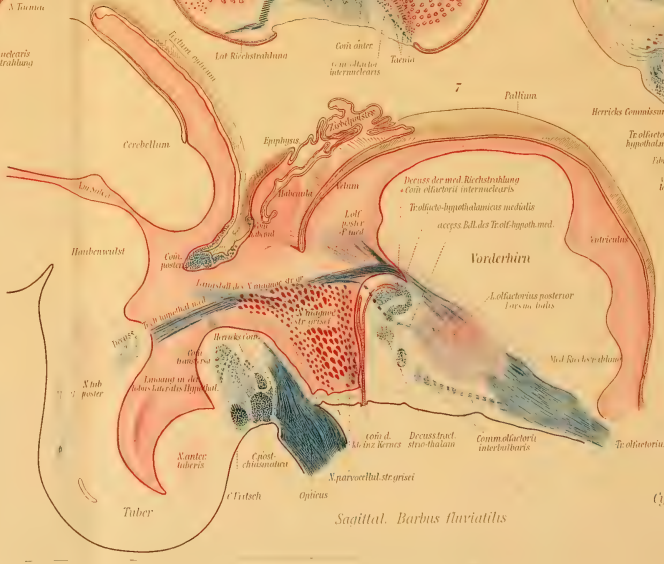

Sagittal.
Cyprinus auratus

8

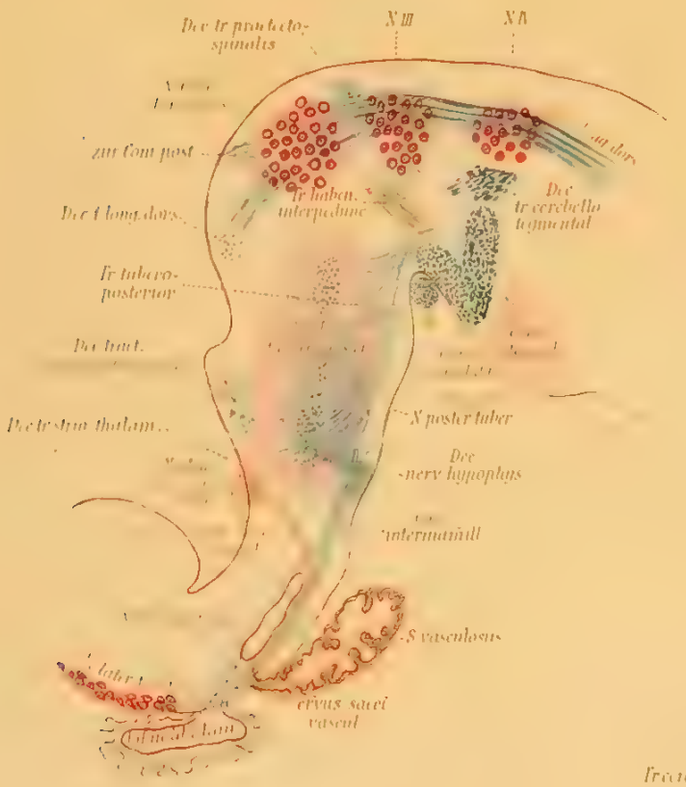

Haubenwulst, sagittal. Schema

9

Haubenwulst, sagittal Zoarces viviparus

10

Frontal. Cyprinus auratus

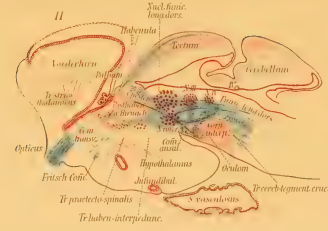

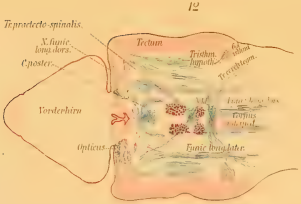

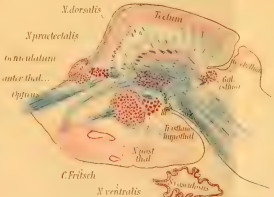

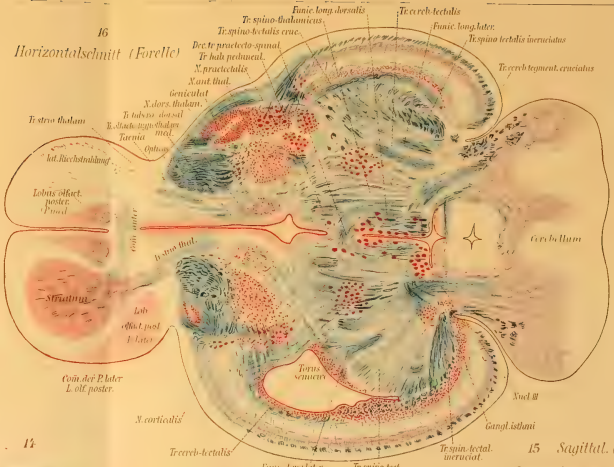

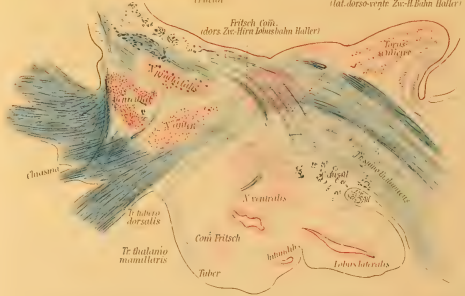

Fig. 11-14 Zoarces viviparus
12 Horizontal, die übrigen Sagittal

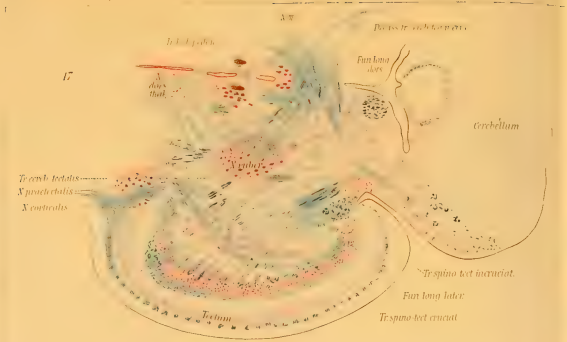

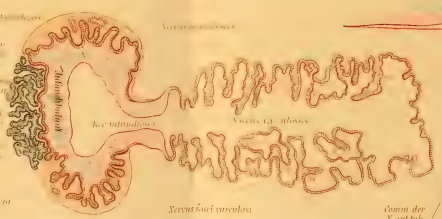

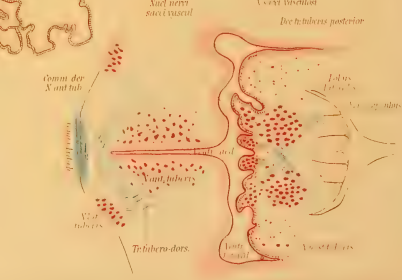

Horizontalschnitte
(Forelle)

22

Sagittal. Cyprinus auratus

24

Sagittal. Barbus fluviatilis

26

25 Sagittal. Cypr. aurat.

23

Horizontal. Cyprinus auratus

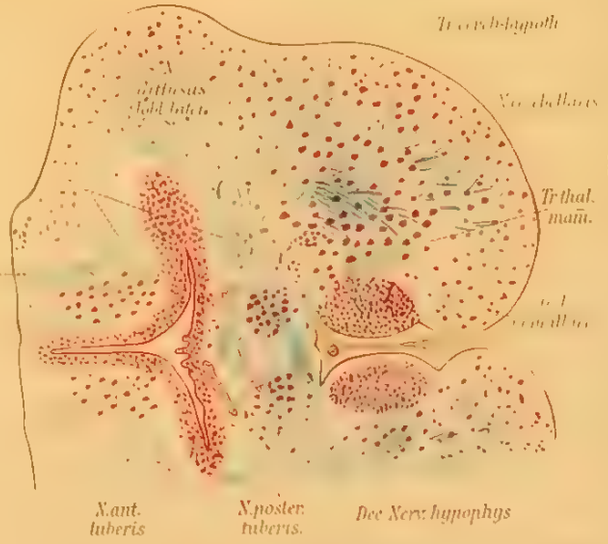

1

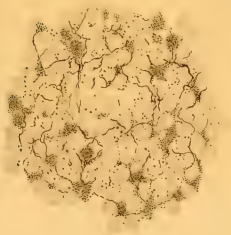

3

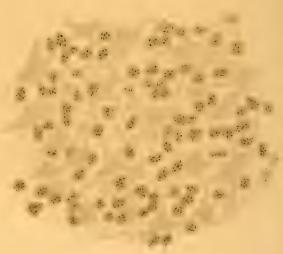

5

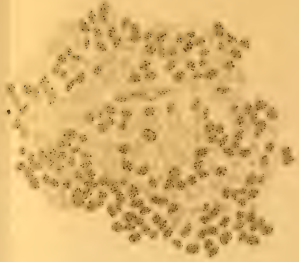

7



2

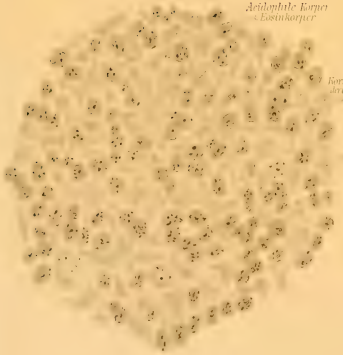
Acidophile Körper
Eosinkörper

4

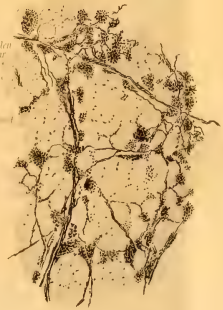
Körnerzellen
der Glandular

6

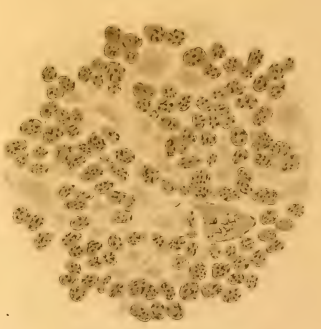

Endkanäl

Lith. Anst. Emil Fiorre, Frankfurt a/M.

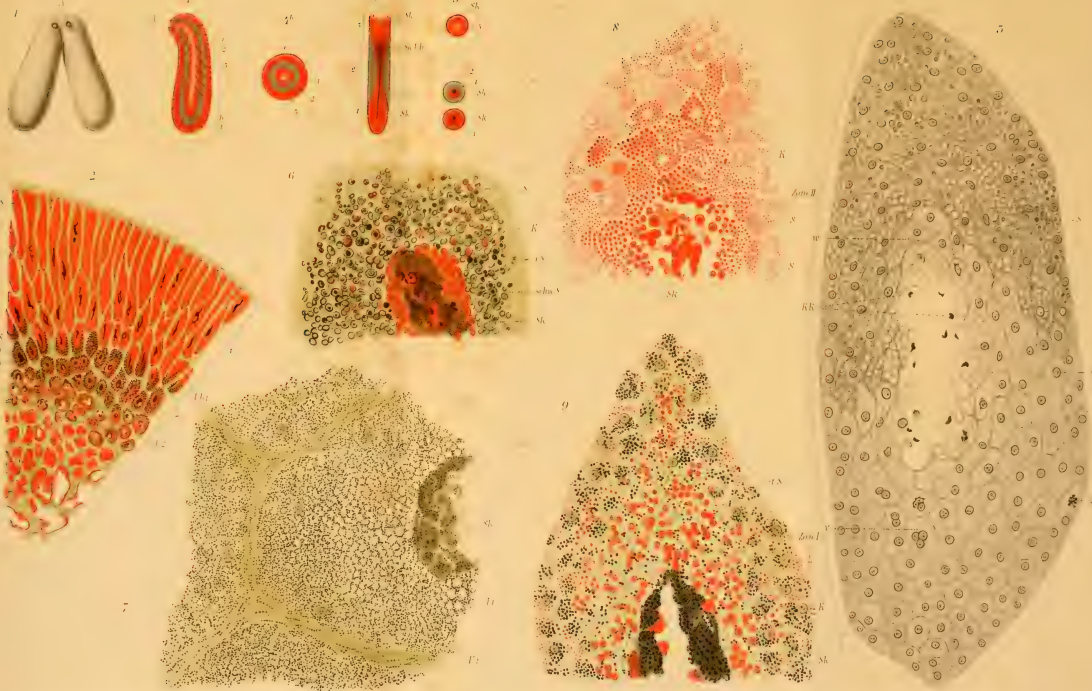









1



2



3



4



5

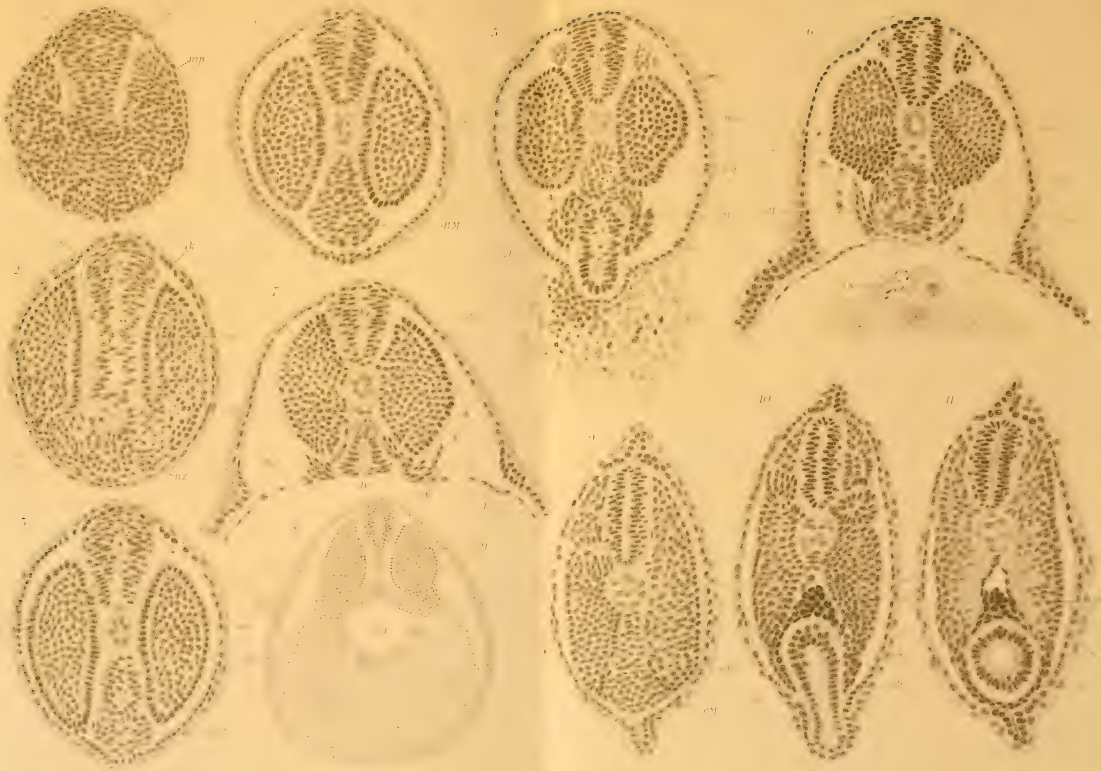


1
2
3
4
5
6
7
8
9
10
11
12
13
14
15
16
17


1
2
3
4
5
a
b
6
7
8a
11
a
a
b
9
10
8b
12
b

1
2
3
a
b
4
5
6
7
8
9
10
11
12
13
14
15
16
17
18
19

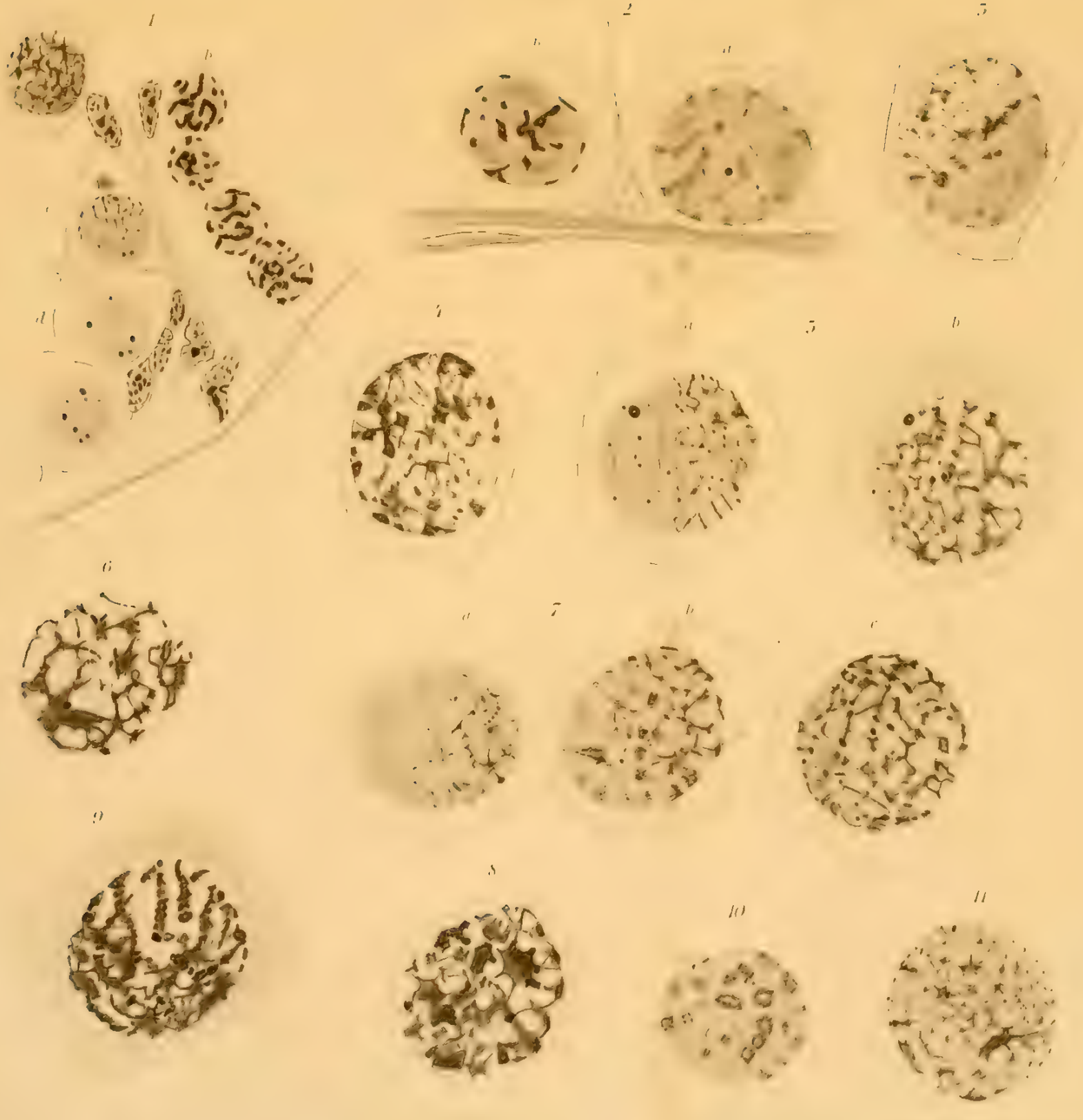
1
a
b
2
a
b
3
4
5
a
b
6
7
a
b
c
8
9
10
11

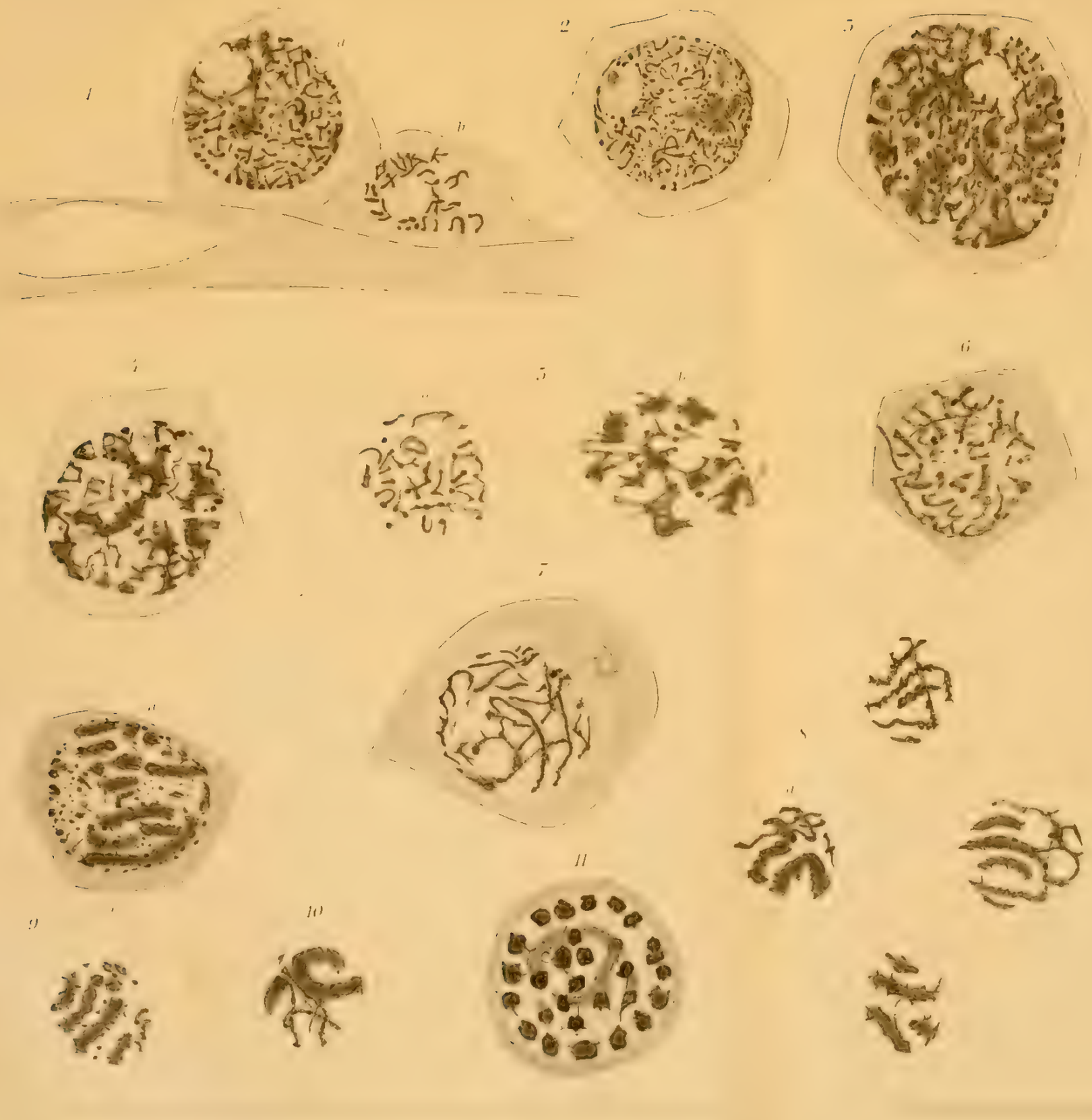
1
a
b
2
3
4
5
6
7
8
9
10
11

1

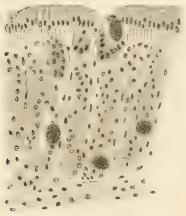

2

3

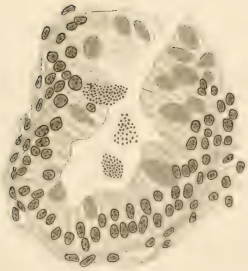

5

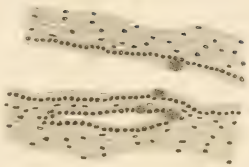

4

6

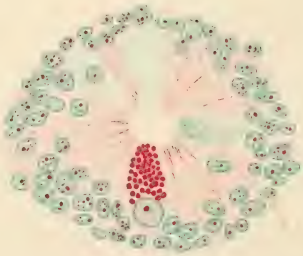

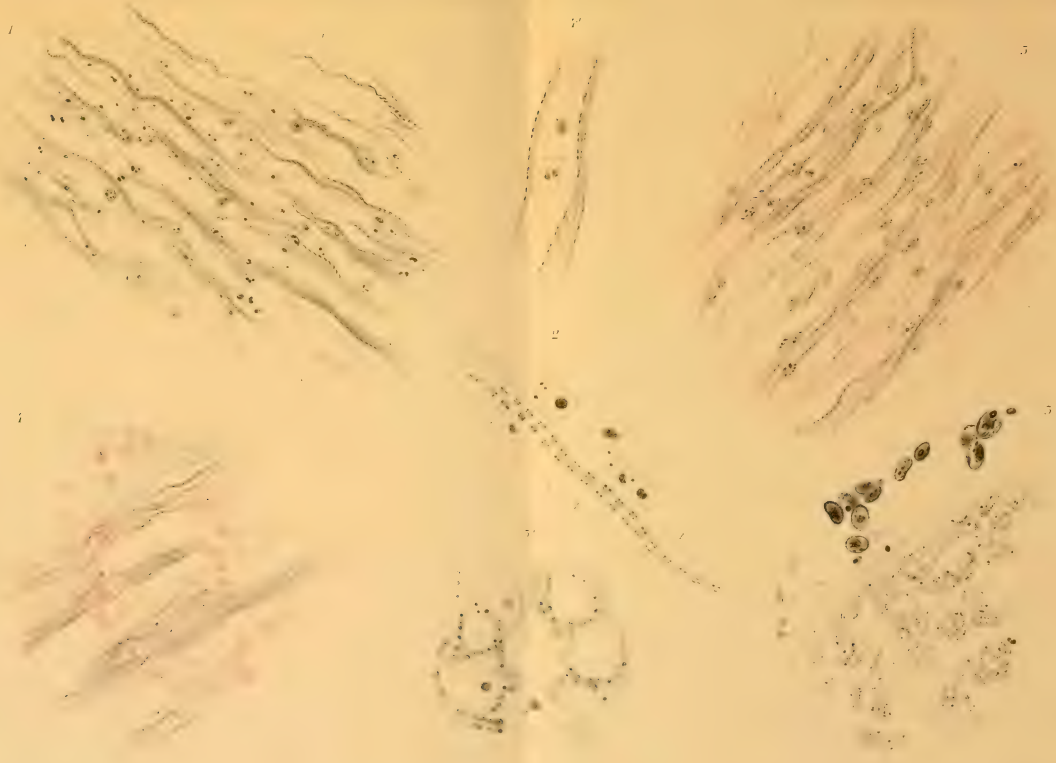

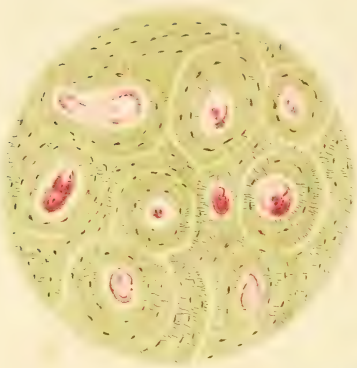

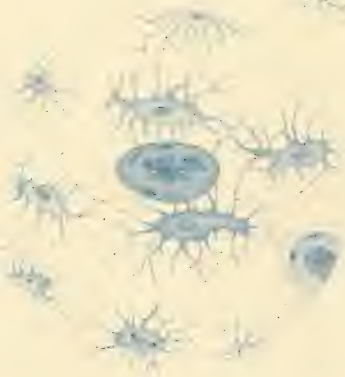





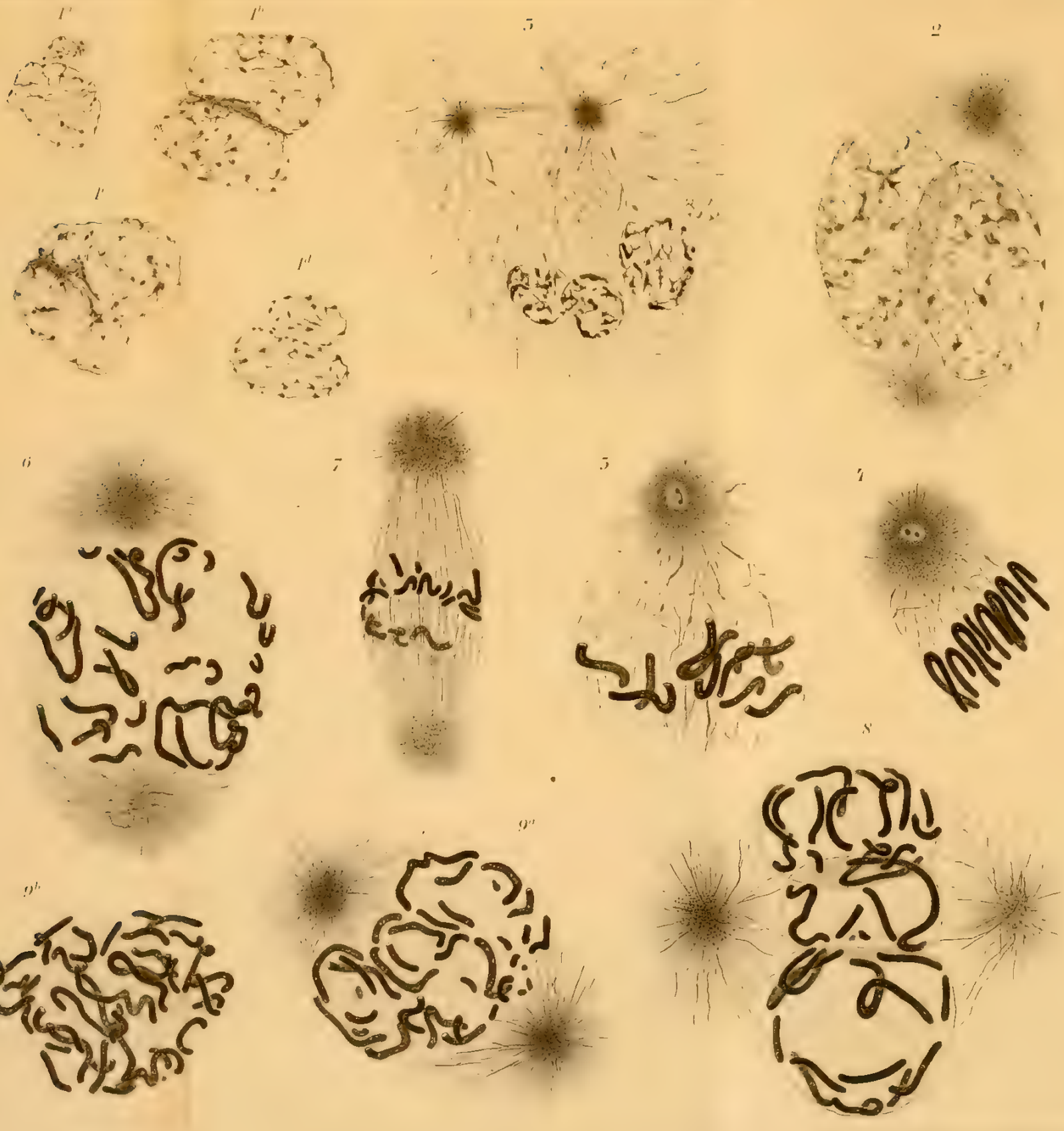
1'
1''
1
1'''
5
2
6
7
3
4
8
9''
9'''







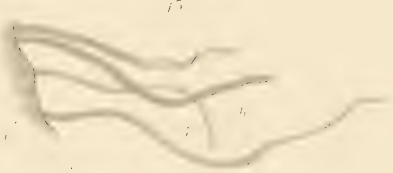



1

2



3

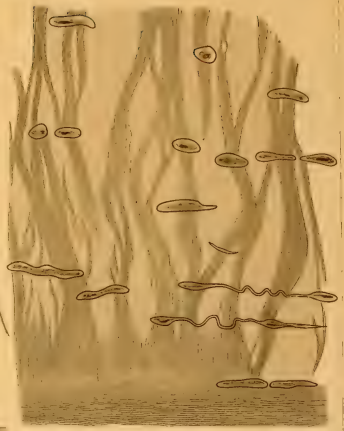

5



4

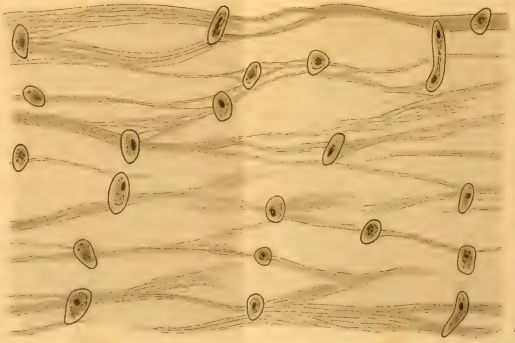

6

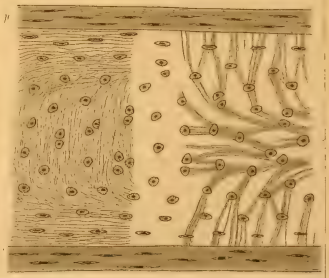



F. Schmatzer ad Zimmerl delin.

Lith. Anst. v. Werner & Winter Frankfurt a/M.

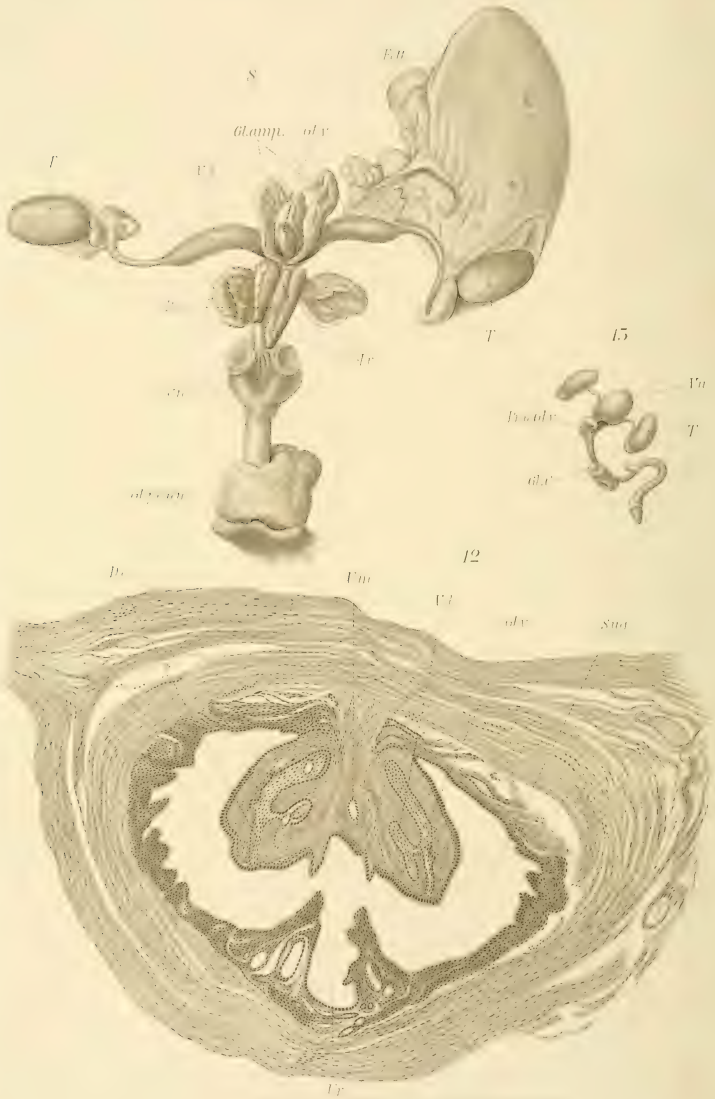
8
Gl.amp.
T
T
13
T
12

9

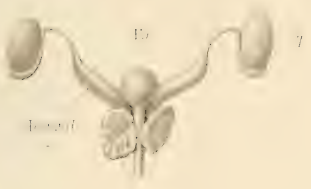

IV

10

12

Gl.amp

11

Dal.amp

Amp.vd

15

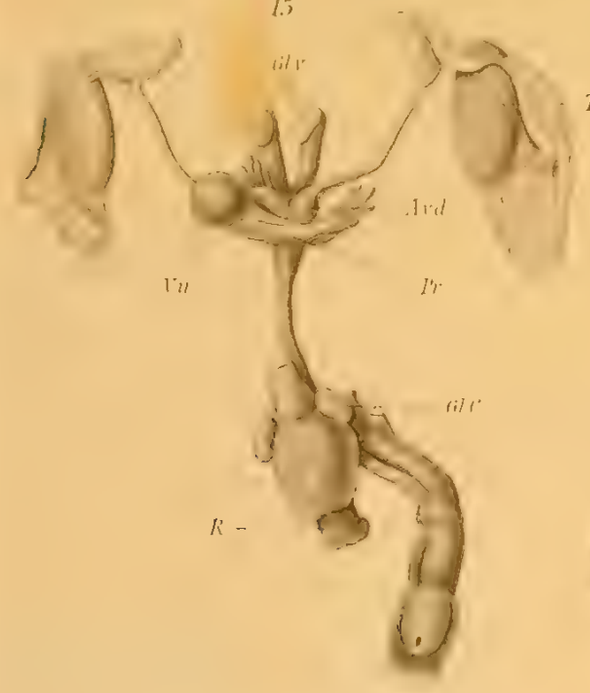

16a

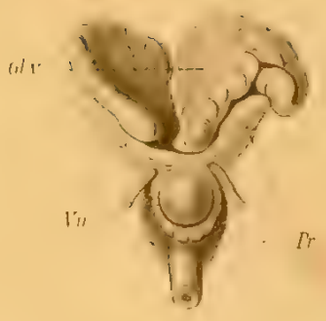

16b

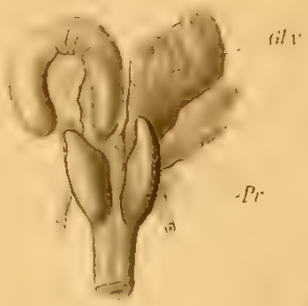

17

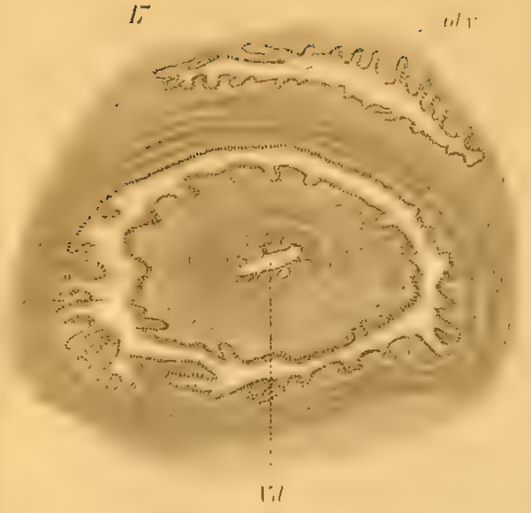

18

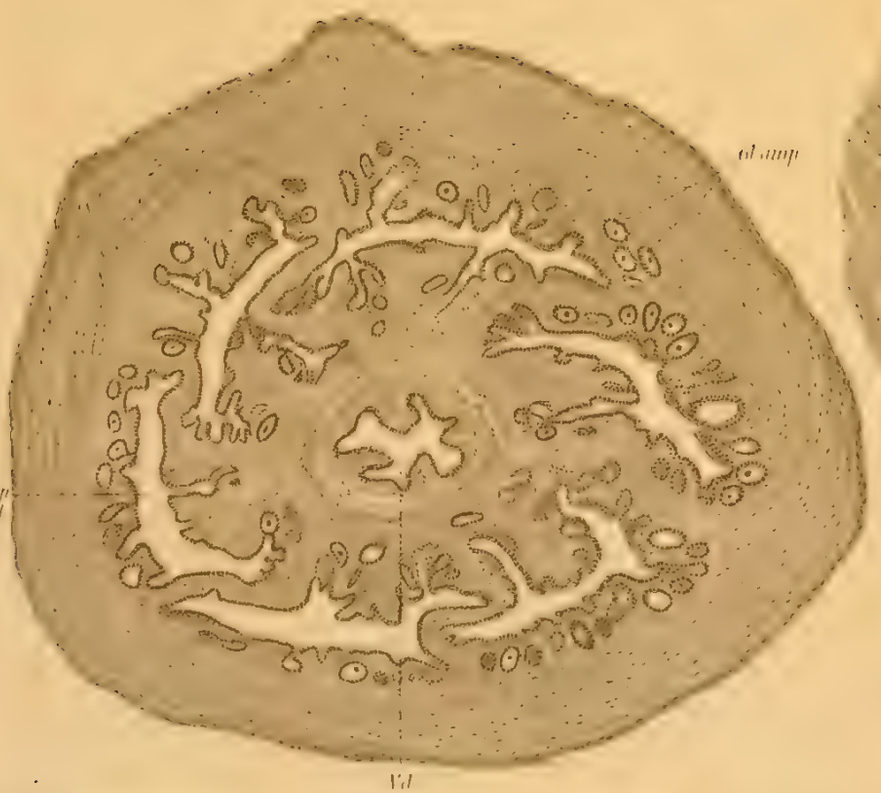

19

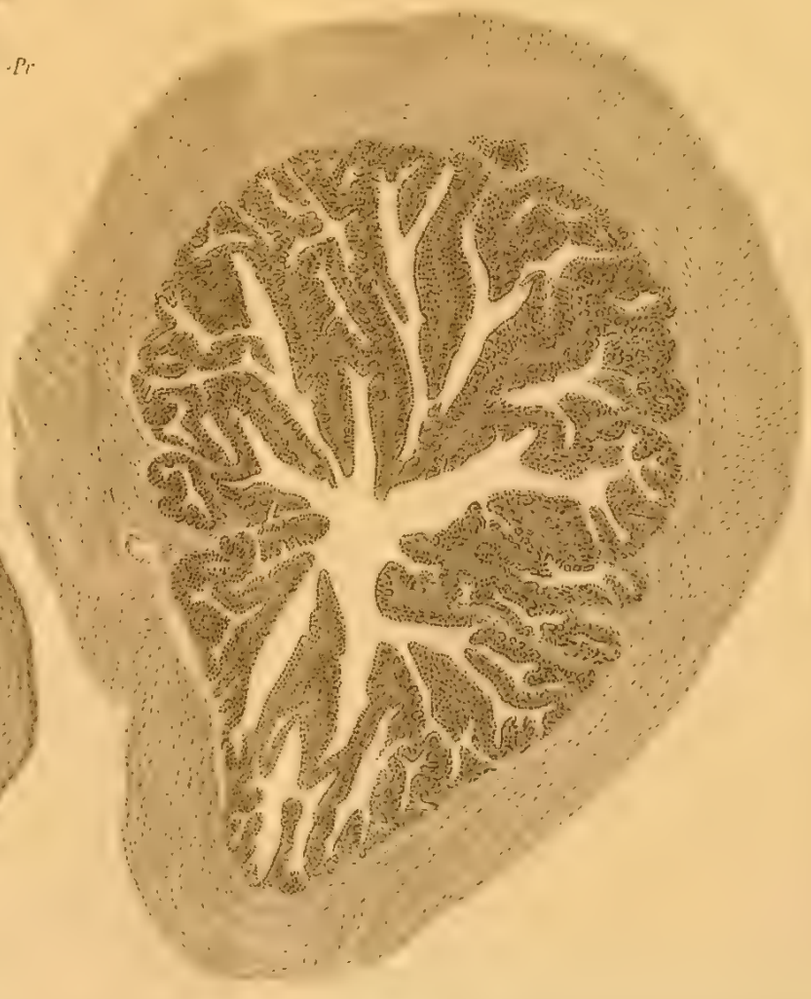

MBL WHOI Library - Serials
5 WHSE 00847

1444